

ISSN 2076-0612 (print)  
ISSN 2523-4617 (online)

MINISTRY OF EDUCATION AND SCIENCE OF UKRAINE

V.N. Karazin Kharkiv National University

МІНІСТЕРСТВО ОСВІТИ І НАУКИ УКРАЇНИ

Харківський національний університет імені В.Н. Каразіна

МИНИСТЕРСТВО ОБРАЗОВАНИЯ И НАУКИ УКРАИНЫ

Харьковский национальный университет имени В.Н. Каразина

# **PHOTOBIOLOGY AND PHOTOMEDICINE**

**Фотобіологія та Фотомедицина  
Фотобиология и Фотомедицина**

**INTERNATIONAL SCIENTIFIC AND PRACTICAL JOURNAL**

**25 '2018**

**Published quarterly**

**Founded in 1998**

**Subscription index 49078**

Kharkiv 2018

Approved for publication by the Academic Council of the V. N. Karazin Kharkiv National University  
(March 28, 2018, Protocol No. 4)

The journal is a specialized publication in the fields of biological, medical, and technical sciences (Orders of Ministry of Education and Science of Ukraine: №515, 16.05.2016, №326, 04.04.2018 and №820, 11.07.2016)

#### **Editor-in-Chief**

Korobov A.M. V. N. Karazin Kharkiv National University, Kharkiv, Ukraine

#### **Deputy Editor-in-Chief**

Boyko V.V. SI "V.T. Zaitsev Institute of General and Emergency Surgery of NAMS of Ukraine", Kharkiv, Ukraine

Brill G.E. Saratov State Medical University named after V. I. Razumovskiy, Saratov, Russia

Tashyrev O.B. National Antarctic Scientific Center of Ministry of Education and Science of Ukraine, Kyiv, Ukraine

#### **Responsible Secretaries**

Chukhraev N.V. SMC "MedInTech", Kyiv, Ukraine

Rusanov K.V. Kharkiv, Ukraine

Utevsky A.Yu. V. N. Karazin Kharkiv National University, Kharkiv, Ukraine

#### **Editorial Board**

Anufrik S.S. Yanka Kupala State University of Grodno, Grodno, Belarus

Azarov O.D. Vinnytsia National Technical University, Vinnytsia, Ukraine

Babov K.D. SI "Ukrainian Research Institute of Medical Rehabilitation and Balneology", Odesa, Ukraine

Baybekov I.M. SI "Republican Specialized Center of Surgery named after academician V. Vakhidov", Tashkent, Uzbekistan

Baryakhtar V.G. National Technical University of Ukraine "Igor Sikorsky Kyiv Polytechnic Institute", Kyiv, Ukraine

Bobytsky Ya.V. University of Rzeszow, Rzeszow, Poland

Bogomolets O.V. Dr. Bogomolets Institute of Dermatology and Cosmetology, Kyiv, Ukraine

Boyko V.V. SI "Zaycev V.T. Institute of General and Urgent Surgery of NAMS of Ukraine", Kharkiv, Ukraine

Bozhkov A.I. V. N. Karazin Kharkiv National University, Kharkiv, Ukraine

Chervanov I.G. V. N. Karazin Kharkiv National University, Kharkiv, Ukraine

Dolia G.M. V. N. Karazin Kharkiv National University, Kharkiv, Ukraine

Dyomin O.O. Ministry of Foreign Affairs of Ukraine, Kyiv, Ukraine

Dubenko E.G. V. N. Karazin Kharkiv National University, Kharkiv, Ukraine

Gulyar S.A. A.A. Bogomolets Institute of Physiology of NASU, Kyiv, Ukraine

Ivanova Yu.V. SI "Zaycev V.T. Institute of General and Urgent Surgery of NAMS of Ukraine", Kharkiv, Ukraine

Henshel D. Indiana University Bloomington, Bloomington, USA

Kipensky A.V. National Technical University "Kharkiv Polytechnic Institute", Kharkiv, Ukraine

Klimova O.M. SI "Zaycev V.T. Institute of General and Urgent Surgery of NAMS of Ukraine", Kharkiv, Ukraine

Longo L. Institute of Laser Medicine, Italy

Lisichenko M.L. Kharkiv Petro Vasylenko National Technical University of Agriculture, Kharkiv, Ukraine

Maleev V.Ya. V. N. Karazin Kharkiv National University, Kharkiv, Ukraine

Minaev V.P. STA "IRE-Polyus" IPG Photonics, Fryazino, Russia

Nikolenko E.Ya. V. N. Karazin Kharkiv National University, Kharkiv, Ukraine

Oshyro T. Keio University, Oshiro Clinic, Japanese Medical Laser Laboratory, Minato-ku, Japan

Pavlov S.V. Vinnytsia National Technical University, Vinnytsia, Ukraine

Persky E.E. V. N. Karazin Kharkiv National University, Kharkiv, Ukraine

Popov M.M. Mechnikov Institute of Microbiology and Immunology of the NAMS of Ukraine, SI, Kyiv, Ukraine

Rochkind S. Neurosurgery Institute, Tel Aviv University, Israel

Rozumenko V.D. SI "Romodanov Neurosurgery Institute of NAMS of Ukraine", Kyiv, Ukraine

Rubinov A.N. B. I. Stepanov Institute of Physics, National Academy of Sciences of Belarus, Minsk, Belarus

Samoylova K.A. Institute of Cytology RAS, St. Petersburg, Russia

Shkorbatov Yu.G. V. N. Karazin Kharkiv National University, Kharkiv, Ukraine

Sokol E.I. National Technical University "Kharkiv Polytechnic Institute", Kharkiv, Ukraine

Stranadko E.F. State Scientific Center for Laser Medicine of the Ministry of Health of Russia, Moscow, Russia

Vasylyeva-

Linetska L.Ya. Kharkiv Medical Academy of Postgraduate Education, Kharkiv, Ukraine

Vladimirov Yu.A. Lomonosov Moscow State University, Moscow, Russia

Yabluchansky M.I. V. N. Karazin Kharkiv National University, Kharkiv, Ukraine

Yakimenko I.L. National University of Food Technologies, Kyiv, Ukraine

Zholtkevich G.M. V. N. Karazin Kharkiv National University, Kharkiv, Ukraine

Zhuravleva L.V. Kharkiv National Medical University, Kharkiv, Ukraine

Zlepko S.M. Vinnytsia National Technical University, Vinnytsia, Ukraine

#### **Editorial office**

Science and Research Laboratory of Quantum Biology and Quantum Medicine, V.N. Karazin Kharkiv National University

6 Svobody Sq., Kharkiv, 61022, Ukraine

Tel.: +38 (067) 731-14-31, +38 (057) 761-63-09; tel/fax: +38 (057) 707-51-91

E-mail: amkorobov@i.ua; amkorobov@karazin.ua

Web-site: www.fnjournal.univer.kharkov.ua

Articles were reviewed internally and externally

**Certificate of State registration KB No.15473-4045 ПР, 29.07.2009**

Затверджено до друку рішенням Вченої ради Харківського національного університету імені В.Н. Каразіна (протокол №4 від 28.03.2018)

Журнал є фаховим виданням у галузях біологічних, медичних та технічних наук (накази МОН України: №515 від 16.05.2016 р., №326 від 04.04.2018 р. та №820 від 11.07.2016 р.)

#### **Головний редактор**

Коробов А.М. Харківський національний університет імені В.Н. Каразіна, м. Харків, Україна

#### **Заступники головного редактора**

Бойко В.В. ДУ «Інститут загальної та невідкладної хірургії імені В.Т. Зайцева НАМН України», м. Харків, Україна

Брілль Г.Є. Саратовський державний медичний університет імені В.І. Разумовського, м. Саратов, Росія

Таширєв О.Б. Національний антарктичний науковий центр МОН України, м. Київ, Україна

#### **Відповідальні секретарі**

Русанов К.В. м. Харків, Україна

Утєвський А.Ю. Харківський національний університет імені В.Н. Каразіна, м. Харків, Україна

Чухраєв М.В. НМЦ «МедІнТех», м. Київ, Україна

#### **Редакційна колегія**

Азаров О.Д. Вінницький національний технічний університет, м. Вінниця, Україна

Ануфрієв С.С. Гродненський державний університет імені Янки Купали, м. Гродно, Білорусь

Бабов К.Д. ДУ «Український науково-дослідний інститут медичної реабілітації та курортології», м. Одеса, Україна

Байбеков І.М. ДУ «Республіканський спеціалізований центр хірургії ім. акад. В. Вахідова», м. Ташкент, Узбекистан

Бар'яхтар В.Г. Національний технічний університет України «Київський політехнічний інститут імені Ігоря Сікорського», м. Київ, Україна

Бобицький Я.В. Університет Жешува, м. Жешув, Польща

Богомолець О.В. Інститут дерматології та косметології доктора Богомолець, м. Київ, Україна

Божков А.І. Харківський національний університет імені В. Н. Каразіна, м. Харків, Україна

Бойко В.В. ДУ «Інститут загальної та невідкладної хірургії імені В.Т.Зайцева НАМН України», м. Харків, Україна

Васильєва-

Лінецька Л.Я. Харківська медична академія післядипломної освіти, м. Харків, Україна

Владимиров Ю.А. Московський державний університет імені М.В. Ломоносова, м. Москва, Росія

Гуляр С.О. Інститут фізіології імені Богомольця НАН України, м. Київ, Україна

Доля Г.М. Харківський національний університет імені В. Н. Каразіна, м. Харків, Україна

Дубенко Є.Г. Харківський національний університет імені В. Н. Каразіна, м. Харків, Україна

Дьомін О.О. Міністерство закордонних справ України, м. Київ, Україна

Жолткевич Г.М. Харківський національний університет імені В. Н. Каразіна, м. Харків, Україна

Журавльова Л.В. Харківський національний медичний університет, м. Харків, Україна

Злепко С.М. Вінницький національний технічний університет, м. Вінниця, Україна

Іванова Ю.В. ДУ «Інститут загальної та невідкладної хірургії імені В.Т. Зайцева НАМН України», м. Харків, Україна

Кіпенський А.В. Національний технічний університет «Харківський політехнічний інститут», м. Харків, Україна

Клімова О.М. ДУ «Інститут загальної та невідкладної хірургії імені В.Т. Зайцева НАМН України», м. Харків, Україна

Лисиченко М.Л. Харківський національний технічний університет сільського господарства імені Петра Василенка, м. Харків, Україна

Лонго Л. Інститут лазерної медицини, Італія

Малеєв В.Я. Харківський національний університет імені В. Н. Каразіна, м. Харків, Україна

Мінаєв В.П. НТО «ІРЕ-Полюс», IPG Photonics, м. Фрязіно, Росія

Ніколенко Є.Я. Харківський національний університет імені В. Н. Каразіна, м. Харків, Україна

Ошіро Т. Університет Кейо, Клініка Ошіро, Японська медична лазерна лабораторія, м. Мінато-ку, Японія

Павлов С.В. Вінницький національний технічний університет, м. Вінниця, Україна

Перський Є.Є. Харківський національний університет імені В. Н. Каразіна, м. Харків, Україна

Попов М.М. ДУ «Інститут мікробіології та імунології імені І.І.Мечникова НАМН України», м. Київ, Україна

Розуменко В.Д. ДУ «Інститут нейрохірургії імені Ромоданова НАМН України», м. Київ, Україна

Рочкінд С. Інститут нейрохірургії, Тель-Авівський університет, Ізраїль

Рубінов А.М. Інститут фізики імені Б.І. Степанова Національної академії наук Білорусі, м. Мінськ, Білорусь

Самойлова К.О. Інститут цитології РАН, м. Санкт-Петербург, Росія

Сокол Є.І. Національний технічний університет «Харківський політехнічний інститут», м. Харків, Україна

Странадко Є.Ф. Державний науковий центр лазерної медицини Міністерства охорони здоров'я Росії, м. Москва, Росія

Хеншель Д. Університет Індіани, м. Блумінгтон, США

Черваньов І.Г. Харківський національний університет імені В. Н. Каразіна, м. Харків, Україна

Шкорбатов Ю.Г. Харківський національний університет імені В. Н. Каразіна, м. Харків, Україна

Яблчанський М.І. Харківський національний університет імені В. Н. Каразіна, м. Харків, Україна

Якименко І.Л. Національний університет харчових технологій, м. Київ, Україна

#### **Редакція**

Науково-дослідна лабораторія квантової біології та квантової медицини

Харківський національний університет імені В. Н. Каразіна

Майдан Свободи, 6, м. Харків, 61022, Україна

Тел.: +38 (067) 731-14-31, +38 (057) 761-63-09; тел./факс: +38 (057) 707-51-91

E-mail: amkorobov@i.ua; amkorobov@karazin.ua

Web-site: www.fnfjournal.univer.kharkov.ua

Статті пройшли внутрішнє та зовнішнє рецензування

**Свідоцтво про державну реєстрацію KB № 15473-4045 ПР від 29.07.2009**

Утверждено в печать решением Ученого совета Харьковского национального университета имени В.Н. Каразина (протокол № 4 от 28.03.2018)

Журнал является специализированным изданием в областях биологических, медицинских и технических наук (приказы МОН Украины: № 515 от 16.05.2016 г., № 326 от 04.04.2018 г. и № 820 от 11.07.2016 г.)

#### **Главный редактор**

Коробов А.М. Харьковский национальный университет имени В.Н. Каразина, г. Харьков, Украина

#### **Заместители главного редактора**

Бойко В.В. ГУ «Институт общей и неотложной хирургии имени В.Т. Зайцева НАМН Украины», г. Харьков, Украина

Брилль Г.Е. Саратовский государственный медицинский университет имени В.И.Разумовского, г. Саратов, Россия

Таширев А.Б. Национальный антарктический научный центр МОН Украины, г. Киев, Украина

#### **Ответственные секретари**

Русанов К.В. г. Харьков, Украина

Утевский А.Ю. Харьковский национальный университет имени В.Н. Каразина, г. Харьков, Украина

Чухраев Н.В. НМЦ «МедИнТех», г. Киев, Украина

#### **Редакционная коллегия**

Азаров А.Д. Винницкий национальный технический университет, г. Винница, Украина

Ануфрик С.С. Гродненский государственный университет имени Янки Купалы, г. Гродно, Беларусь

Бабов К.Д. ГУ «Украинский научно-исследовательский институт медицинской реабилитации и курортологии», г. Одесса, Украина

Байбеков И.М. ГУ «Республиканский специализированный центр хирургии им. акад. В.Вахидова», г. Ташкент, Узбекистан

Барьяхтар В.Г. Национальный технический университет Украины «Киевский политехнический институт имени Игоря Сикорского», г. Киев, Украина

Бобыцкий Я.В. Университет Жешува, г. Жешув, Польша

Богомолец О.В. Институт дерматологии и косметологии доктора Богомолец, г. Киев, Украина

Божков А.И. Харьковский национальный университет имени В.Н.Каразина, г. Харьков, Украина

Бойко В.В. ГУ «Институт общей и неотложной хирургии имени В.Т. Зайцева НАМН Украины», г. Харьков, Украина

Васильева-Линецкая Л.Я. Харьковская медицинская академия последипломного образования, г. Харьков, Украина

Владимиров Ю.А. Московский государственный университет имени М.В. Ломоносова, г. Москва, Россия

Гуляр С.А. Институт физиологии имени Богомольца НАН Украины, г. Киев, Украина

Демин О.А. Министерство иностранных дел Украины, г. Киев, Украина

Доля Г.Н. Харьковский национальный университет имени В.Н. Каразина, г. Харьков, Украина

Дубенко Е.Г. Харьковский национальный университет имени В.Н. Каразина, г. Харьков, Украина

Жолткевич Г.Н. Харьковский национальный университет имени В.Н. Каразина, г. Харьков, Украина

Журавлева Л.В. Харьковский национальный медицинский университет, г. Харьков, Украина

Злепко С.М. Винницкий национальный технический университет, г. Винница, Украина

Иванова Ю.В. ГУ «Институт общей и неотложной хирургии имени В.Т.Зайцева НАМН Украины», г. Харьков, Украина

Кипенский А.В. Национальный технический университет «Харьковский политехнический институт», г. Харьков, Украина

Климова Е.М. ГУ «Институт общей и неотложной хирургии имени В.Т. Зайцева НАМН Украины», г. Харьков, Украина

Лисиченко Н.Л. Харьковский национальный технический университет сельского хозяйства имени Петра Василенко, г. Харьков, Украина

Лонго Л. Институт лазерной медицины, Италия

Малеев В.Я. Харьковский национальный университет имени В.Н. Каразина, г. Харьков, Украина

Минаев В.П. НТО «ИРЭ-Полус», IPG Photonics г. Фрязино, Россия

Николенко Е.Я. Харьковский национальный университет имени В.Н. Каразина, г. Харьков, Украина

Оширо Т. Университет Кейо, Клиника Оширо, Японская медицинская лазерная лаборатория, г. Минато-ку, Япония

Павлов С.В. Винницкий национальный технический университет, г. Винница, Украина

Перский Е.Э. Харьковский национальный университет имени В.Н. Каразина, г. Харьков, Украина

Попов Н.Н. ГУ «Институт микробиологии и иммунологии имени И.И. Мечникова НАМН Украины», г. Киев, Украина

Розуменко В.Д. ГУ «Институт нейрохирургии имени Ромоданова НАМН Украины», г. Киев, Украина

Рочкинд С. Институт нейрохирургии, Тель-Авивский университет, Израиль

Рубинов А.Н. Институт физики имени Б.И. Степанова Национальной академии наук Беларуси, г. Минск, Беларусь

Самойлова К.А. Институт цитологии РАН, г. Санкт-Петербург, Россия

Сокол Е.И. Национальный технический университет «Харьковский политехнический институт», г. Харьков, Украина

Странадо Е.Ф. Государственный научный центр лазерной медицины Министерства здравоохранения России, г. Москва, Россия

Хеншель Д. Университет Индианы, г. Блумингтон, США

Черванев И.Г. Харьковский национальный университет имени В.Н. Каразина, г. Харьков, Украина

Шкорбатов Ю.Г. Харьковский национальный университет имени В.Н. Каразина, г. Харьков, Украина

Яблунчанский Н.И. Харьковский национальный университет имени В.Н. Каразина, г. Харьков, Украина

Якименко И.Л. Национальный университет пищевых технологий, г. Киев, Украина

#### **Редакция**

Научно-исследовательская лаборатория квантовой биологии и квантовой медицины

Харьковский национальный университет имени В.Н. Каразина

Майдан Свободы, 6, г. Харьков, 61022, Украина

Тел.: +38 (067) 731-14-31, +38 (057) 761-63-09; тел./факс: +38 (057) 707-51-91

E-mail: amkorobov@i.ua; amkorobov@karazin.ua

Web-site: www.fnjournal.univer.kharkov.ua

Статьи прошли внутреннее и внешнее рецензирование

**Свидетельство о государственной регистрации КВ № 15473-4045 ПР от 29.07.2009**

© Харьковский национальный университет имени В.Н. Каразина, 2018

# CONTENTS

## CLINICAL PHOTOMEDICINE

<b>MICROCIRCULATION OF ORAL MUCOSA DURING PROSTHETIC STOMATITIS AND THE USE OF “BARVA-FLEX/BIR” LED IRRADIATION IN THEIR COMPLEX TREATMENT</b>	
<i>I.M. Baybekov, Kh.I. Irsaliev, M.M. Irkhanov</i>	9
<b>THE USE OF LOW-INTENSITY LASER THERAPY IN THE CLINIC “LORIDAN PLUS — THE CENTER OF LASER TECHNOLOGY”</b>	
<i>L.Yu. Sviryydenko, S.M. Romaiev, R.M. Mikhaylusov, V.B. Larichev, I.V. Piontkovska</i>	17
<b>PHOTODYNAMIC THERAPY IN THE TREATMENT OF STOMACH CANCER</b>	
<i>Yu.V. Ivanova, S.V. Viun</i>	22

## PHOTOBIOLOGY AND EXPERIMENTAL PHOTOMEDICINE

<b>A COMPARATIVE EXPERIMENTAL-MORPHOLOGICAL STUDY OF THE METHODS OF CHEMODESTRUCTION, CRYODESTRUCTION AND LASER DESTRUCTION OF THE PERIPHERAL NERVE TRUNK</b>	
<i>M.F. Posokhov, O.V. Gorbunov, V.I. Tsymbalyuk</i>	33
<b>THE ANTIBACTERIAL EFFECT AND LIPID PEROXIDATION INDEX AS AN EFFICIENCY CRITERION OF PHOTODYNAMIC THERAPY APPLICATION IN RATS WITH INFECTED RADIATION INJURIES</b>	
<i>N.V. Krasnoselskiy, L.I. Simonova, V.Z. Gertman, E.S. Pushkar</i>	45

## PHYSICS AND ENGINEERING IN PHOTOBIOLOGY AND PHOTOMEDICINE

<b>TO QUESTION OF INCREASING OF EFFICIENCY OF PHOTODYNAMIC THERAPY OF TUMORS ON THE BASIS OF MULTISPECTRAL TREATMENT AND DIAGNOSTIC DEVICE</b>	
<i>V.V. Kholin, V.S. Voytsehovich, R.V. Yegorov, V.I. Ivashenko, N.T. Petrash, Yu.A. Petrushko, O.M. Chepurina, I.O. Shton, S.V. Pavlov, M.F. Gamaleya</i>	55
<b>QUANTITATIVE EXPRESS ESTIMATION OF HUMINE AND FULVO ACIDS CONTENT IN AQUEOUS SOLUTIONS BY PHOTO-STIMULATED LUMINESCENCE</b>	
<i>N.M. Zashchepkina, V.V. Taranov, O.A. Nakonechnyj, R.Yu. Dovgaliuk</i>	63
<b>PHOTOTHERAPY OF LUPUS BY THE METHOD OF FINSSEN AT KAZAN UNIVERSITY</b>	
<i>K.V. Rusanov, E.G. Rusanova</i>	71

## INFORMATION

<b>INSTRUCTIONS TO AUTHORS</b>	83
--------------------------------	----

## ЗМІСТ

## КЛІНІЧНА ФОТОМЕДИЦИНА

**МІКРОЦИРКУЛЯЦІЯ СЛИЗОВОЇ ОБОЛОНКИ ПОРОЖНИНИ РОТА ПРИ ПРОТЕЗНИХ СТОМАТИТАХ ТА ВИКОРИСТАННЯ В ЇХ КОМПЛЕКСНОМУ ЛІКУВАННІ СВІТЛОДІОДНОГО ВИПРОМІНЮВАННЯ АПАРАТУ «БАРВА-ФЛЕКС/СІК»**

*І.М. Байбеков, Х.І. Ірсалієв, М.М. Ірханов*

9

**ЗАСТОСУВАННЯ НИЗЬКОІНТЕНСИВНОЇ ЛАЗЕРНОЇ ТЕРАПІЇ В КЛІНІЦІ «ЛОРИДАН ПЛЮС — ЦЕНТРИ ЛАЗЕРНИХ ТЕХНОЛОГІЙ»**

*Л.Ю. Свиридєнко, С.М. Ромаєв, Р.М. Михайлуєв, В.Б. Ларічев, І.В. Піонтковська*

17

**ФОТОДИНАМІЧНА ТЕРАПІЯ У ЛІКУВАННІ РАКУ ШЛУНКУ**

*Ю.В. Іванова, С.В. В'юн*

22

## ФОТОБІОЛОГІЯ ТА ЕКСПЕРИМЕНТАЛЬНА ФОТОМЕДИЦИНА

**ПОРІВНЯЛЬНЕ ЕКСПЕРИМЕНТАЛЬНО-МОРФОЛОГІЧНЕ ВИВЧЕННЯ МЕТОДІВ ХЕМОДЕСТРУКЦІЇ, КРІОДЕСТРУКЦІЇ ТА ЛАЗЕРНОЇ ДЕКТРУКЦІЇ ПЕРИФЕРИЧНОГО НЕРВОВОГО СТОВБУРА**

*М.Ф. Посохов, О.В. Горбунов, В.І. Цимбалюк*

33

**АНТИМІКРОБНИЙ ЕФЕКТ ТА ПОКАЗНИКИ ПЕРЕКИСНОГО ОКИСНЕННЯ ЛІПІДІВ ЯК КРИТЕРІЙ ЕФЕКТИВНОСТІ ЗАСТОСУВАННЯ ФОТОДИНАМІЧНОЇ ТЕРАПІЇ У ЩУРІВ З ІНФІКОВАНИМИ ПРОМЕНЕВИМИ УШКОДЖЕННЯМИ**

*М.В. Красносельський, Л.І. Сімонова, В.З. Гертман, О.С. Пушкар*

45

## ФІЗИКО-ТЕХНІЧНІ ОСНОВИ ФОТОБІОЛОГІЇ ТА ФОТОМЕДИЦИНИ

**ДО ПИТАННЯ ЩОДО ПІДВИЩЕННЯ ЕФЕКТИВНОСТІ ФОТОДИНАМІЧНОЇ ТЕРАПІЇ ПУХЛИН НА БАЗІ МУЛЬТИСПЕКТРАЛЬНОЇ ЛІКУВАЛЬНО-ДІАГНОСТИЧНОЇ УСТАНОВКИ**

*В.В. Холін, В.С. Войцєхович, Р.В. Єгоров, В.І. Івасєнко, М.Т. Петраш, Ю.А. Петрушко, О.М. Чєпурна, І.О. Штонь, С.В. Павлов, М.Ф. Гамалія*

55

**КІЛЬКІСНА ЕКСПРЕС-ОЦІНКА ВМІСТУ ГУМІНОВИХ ТА ФУЛЬВОКИСЛОТ У ВОДНИХ РОЗЧИНАХ МЕТОДАМИ ФОТОСТИМУЛЬОВАНОЇ ЛЮМІНЕСЦЕНЦІЇ**

*Н.М. Защєпкіна, В.В. Таранов, О.А. Наконєчний, Р.Ю. Довгалюк*

63

**СВІТОЛІКУВАННЯ ВОВЧАКА ЗА ФІНЗЕНОМ У КАЗАНЬКОМУ УНІВЕРСИТЕТІ**

*К.В. Русанов, Є.Г. Русанова*

71

## ІНФОРМАЦІЯ

**ІНСТРУКЦІЯ ДЛЯ АВТОРІВ**

83

## СОДЕРЖАНИЕ

## КЛИНИЧЕСКАЯ ФОТОМЕДИЦИНА

**МИКРОЦИРКУЛЯЦИЯ СЛИЗИСТОЙ ОБОЛОЧКИ ПОЛОСТИ РТА ПРИ ПРОТЕЗНЫХ СТОМАТИТАХ И ИСПОЛЬЗОВАНИЕ В ИХ КОМПЛЕКСНОМ ЛЕЧЕНИИ СВЕТОДИОДНОГО ИЗЛУЧЕНИЯ АППАРАТА «БАРВА-ФЛЕКС/СИК»**

*И.М. Байбеков, Х.И. Ирсалиев, М.М. Ирханов*

9

**ПРИМЕНЕНИЕ НИЗКОИНТЕНСИВНОЙ ЛАЗЕРНОЙ ТЕРАПИИ В КЛИНИКЕ «ЛОРИДАН ПЛЮС — ЦЕНТРЕ ЛАЗЕРНЫХ ТЕХНОЛОГИЙ»**

*Л.Ю. Свиридєнко, С.Н. Ромаєв, Р.Н. Михайлуєв, В.Б. Ларічев, І.В. Піонтковська*

17

**ФОТОДИНАМИЧЕСКАЯ ТЕРАПИЯ В ЛЕЧЕНИИ РАКА ЖЕЛУДКА**

*Ю.В. Иванова, С.В. Вьюн*

22

## ФОТОБІОЛОГІЯ І ЕКСПЕРИМЕНТАЛЬНА ФОТОМЕДИЦИНА

**СРАВНИТЕЛЬНОЕ ЭКСПЕРИМЕНТАЛЬНО-МОРФОЛОГИЧЕСКОЕ ИЗУЧЕНИЕ МЕТОДОВ ХЕМОДЕСТРУКЦИИ, КРИОДЕСТРУКЦИИ И ЛАЗЕРНОЙ ДЕКТРУКЦИИ ПЕРИФЕРИЧЕСКОГО НЕРВНОГО СТВОЛА**

*Н.Ф. Посохов, О.В. Горбунов, В.И. Цымбалюк*

33

**АНТИМІКРОБНИЙ ЕФЕКТ І ПОКАЗАТЕЛІ ПЕРЕКИСНОГО ОКИСЛЕННЯ ЛІПІДІВ ЯК КРИТЕРІЙ ЕФЕКТИВНОСТІ ПРИМЕНЕННЯ ФОТОДИНАМІЧНОЇ ТЕРАПІЇ У КРИС З ІНФІЦІРОВАННИМИ ЛУЧЕВИМИ ПОВРЕЖДЕННЯМИ**

*Н.В. Красносельський, Л.І. Сімонова, В.З. Гертман, Е.С. Пушкар*

45

## ФІЗИКО-ТЕХНІЧЕСКІЕ ОСНОВЫ ФОТОБІОЛОГИИ И ФОТОМЕДИЦИНЫ

**К ВОПРОСУ О ПОВЫШЕНИИ ЭФЕКТИВНОСТИ ФОТОДИНАМИЧЕСКОЙ ТЕРАПИИ ОПУХОЛЕЙ НА БАЗЕ МУЛЬТИСПЕКТРАЛЬНОЙ ЛЕЧЕБНО-ДИАГНОСТИЧЕСКОЙ УСТАНОВКИ**

*В.В. Холін, В.С. Войцєхович, Р.В. Єгоров, В.І. Івасєнко, Н.Т. Петраш, Ю.А. Петрушко, О.Н. Чєпурная, І.А. Штонь, С.В. Павлов, Н.Ф. Гамалєя*

55

**КОЛИЧЕСТВЕННАЯ ЭКСПРЕС-ОЦЕНКА СОДЕРЖАНИЯ ГУМИНОВЫХ И ФУЛЬВОКИСЛОТ В ВОДНЫХ РАСТВОРАХ МЕТОДАМИ ФОТОСТИМУЛИРОВАННОЙ ЛЮМИНЕСЦЕНЦИИ**

*Н.М. Защєпкіна, В.В. Таранов, А.А. Наконєчний, Р.Ю. Довгалюк*

63

**СВЕТОЛЕЧЕНИЕ ВОЛЧАНКИ ПО ФИНЗЕНУ В КАЗАНСКОМ УНИВЕРСИТЕТЕ**

*К.В. Русанов, Е.Г. Русанова*

71

## ІНФОРМАЦІЯ

**ІНСТРУКЦІЯ ДЛЯ АВТОРІВ**

83



## **CLINICAL PHOTOMEDICINE**

PHOTOBIOLOGY AND EXPERIMENTAL  
PHOTOMEDICINE

PHYSICS AND ENGINEERING IN PHOTOBIOLOGY  
AND PHOTOMEDICINE

---

**МИКРОЦИРКУЛЯЦИЯ СЛИЗИСТОЙ ОБОЛОЧКИ ПОЛОСТИ РТА  
ПРИ ПРОТЕЗНЫХ СТОМАТИТАХ И ИСПОЛЬЗОВАНИЕ В ИХ КОМПЛЕКСНОМ  
ЛЕЧЕНИИ СВЕТОДИОДНОГО ИЗЛУЧЕНИЯ АППАРАТА «БАРВА-ФЛЕКС/СИК»**  
*И.М. Байбеков, Х.И. Ирсалиев, М.М. Ирханов*

**ПРИМЕНЕНИЕ НИЗКОИНТЕНСИВНОЙ ЛАЗЕРНОЙ ТЕРАПИИ  
В КЛИНИКЕ «ЛОРИДАН ПЛЮС — ЦЕНТРЕ ЛАЗЕРНЫХ ТЕХНОЛОГИЙ»**  
*Л.Ю. Свириденко, С.Н. Ромаев, Р.Н. Михайлугов,  
В.Б. Ларичев, И.В. Пионтковская*

**ФОТОДИНАМИЧЕСКАЯ ТЕРАПИЯ В ЛЕЧЕНИИ РАКА ЖЕЛУДКА**  
*Ю.В. Иванова, С.В. Вьюн*





## МИКРОЦИРКУЛЯЦИЯ СЛИЗИСТОЙ ОБОЛОЧКИ ПОЛОСТИ РТА ПРИ ПРОТЕЗНЫХ СТОМАТИТАХ И ИСПОЛЬЗОВАНИЕ В ИХ КОМПЛЕКСНОМ ЛЕЧЕНИИ СВЕТОДИОДНОГО ИЗЛУЧЕНИЯ АППАРАТА «БАРВА–ФЛЕКС/СИК»

### И.М. Байбеков

*д-р мед. наук, проф., руководитель лаборатории лаборатория патологической анатомии Республиканский научно-практический центр хирургии имени академика В. Вахидова ул. Фархадская, 10, г. Ташкент, 100115, Узбекистан тел.: +998 (71) 277-92-57 e-mail: baibekov@mail.ru ORCID 0000-0003-0587-3188*

### Х.И. Ирсалиев

*д-р мед. наук, проф. кафедра факультетской ортопедической стоматологии Ташкентский Государственный стоматологический институт ул. Махтумкули, 103, г. Ташкент, Узбекистан тел.: +998 (71) 277-92-57 e-mail: baibekov@mail.ru*

### М.М. Ирханов

*врач кафедра факультетской ортопедической стоматологии Ташкентский Государственный стоматологический институт ул. Махтумкули, 103, г. Ташкент, Узбекистан тел.: +998 (71) 277-92-57 e-mail: baibekov@mail.ru*

Исследовалось влияние светодиодного излучения на микроциркуляцию и эритроциты слизистой оболочки полости рта (СОПР) при его использовании в комплексном лечении протезного стоматита.

Показано, что при протезном стоматите, помимо нарушения СОПР имеют место сдвиги в соотношении нормальных эритроцитов — дискоцитов-Д и их патологических форм — ПФЭ Д/ПФЭ, как в периферической крови, так и, особенно, в крови из СОПР. Выявлено, что воздействие синего и инфракрасного излучения светодиодов аппарата «Барва-Флекс/СИК» (длины волн 470 и 940 нм) в сочетании с местным применением препарата «Холисал» при лечении стоматита, стимулирует микроциркуляцию, восстанавливает соотношение нормальных и патологических форм эритроцитов СОПР и периферической крови, что способствует нормализации СОПР у больных.

Таким образом, фототерапия светодиодным излучением перспективна для использования в комплексном лечении стоматитов.

**Ключевые слова:** протезный стоматит, светодиоды, микроциркуляция, эритроциты, препарат «Холисал».

## МИКРОЦИРКУЛЯЦІЯ СЛИЗОВОЇ ОБОЛОНКИ ПОРОЖНИНИ РОТА ПРИ ПРОТЕЗНИХ СТОМАТИТАХ ТА ВИКОРИСТАННЯ В ЇХ КОМПЛЕКСНОМУ ЛІКУВАННІ СВІТЛОДІОДНОГО ВИПРОМІНЮВАННЯ АПАРАТУ «БАРВА-ФЛЕКС/СИК»

### І.М. Байбеков<sup>1</sup>, Х.І. Ірсалієв<sup>2</sup>, М.М. Ірханов<sup>2</sup>

*<sup>1</sup>Республіканський науково-практичний медичний центр хірургії імені акад. В. Вахідова, м. Ташкент, Узбекистан;*

*<sup>2</sup>Ташкентський державний стоматологічний інститут, м. Ташкент, Узбекистан*

Досліджувався вплив світлодіодного випромінювання на мікроциркуляцію і еритроцити слизової оболонки порожнини рота (СОПР) при його використанні в комплексному лікуванні протезного стоматиту.

Показано, що при протезному стоматиті, крім порушення СОПР мають місце зрушення в співвідношенні нормальних еритроцитів — дискоцитів-Д і їх патологічних форм — ПФЕ Д/ПФЕ, як в периферичній крові, так і, особливо, в крові з СОПР. Виявлено, що вплив синього та інфрачервоного випромінювання світлодіодів апарату «Барва-Флекс/СИК» (довжини хвиль 470 і 940 нм,) в поєднанні з місцевим застосуванням препарату «Холісал» при лікуванні стоматиту, стимулює мікроциркуляцію, відновлює співвідношення нормальних і патологічних форм еритроцитів СОПР і периферичної крові, що сприяє нормалізації СОПР у хворих.

Таким чином, фототерапія світлодіодним випромінюванням перспективна для використання в комплексному лікуванні стоматитів.

**Ключові слова:** протезний стоматит, світлодіоди, мікроциркуляція, еритроцити, препарат «Холісал».

## MICROCIRCULATION OF ORAL MUCOSA DURING PROSTHETIC STOMATITIS AND THE USE OF "BARVA-FLEX/BIR" LED IRRADIATION IN THEIR COMPLEX TREATMENT

I.M. Baybekov<sup>1</sup>, Kh.I. Irsaliev<sup>2</sup>, M.M. Irkhanov<sup>2</sup>

<sup>1</sup>Republican Specialized Surgery Centernamed named after acad. Vakhidov V., Uzbekistan, Tashkent;

<sup>2</sup>Tashkent State Stomatology Institute, Uzbekistan, Tashkent

The effect of LED radiation and Cholisal on the microcirculation and erythrocytes forms of the oral mucosa during its use in the complex treatment of prosthetic stomatitis was studied. It was shown, that in prosthesis stomatiits beside the damages of the mucosa of oral cavity MOC changes the correlation of normal erythrocytes — discocytes-D and its pathological forms — PFE take place as in peripheral blood and especially in MOC. It was found that the light radiation of Barva-Flex/BIR device ( $\lambda = 470$  nm and  $\lambda = 940$  nm), used in conjunction with Cholisal, improves the correlation between dissociates and pathological forms of erythrocytes. It was improve of microcirculation and healing of the oral mucosa. It was found that usage of LED is promising in the complex treatment of stomatitis.

**Key words:** prosthetic stomatitis, LED, microcirculation, erythrocytes, Cholisal

### Введение

Различные виды фототерапии и фотодиагностики, использующие низкоинтенсивное лазерное излучение (НИЛИ), применяются во многих областях медицины. [1-24] В последние годы вместо НИЛИ все чаще используют светодиодное излучение (СДИ), источники которые обозначаются также англоязычной аббревиатурой LED (Light Emitting Diode).

Благодаря высокой эффективности СДИ, генерируемого гибкими матрицами серии «Барва-Флекс», оно включается медиками в комплексы лечения различных видах патологий. [25] Как и НИЛИ, СДИ обладает свойством потенцировать действие медикаментозных средств терапии. [3,4,9,17,21,22]

Проведенными ранее в нашей лаборатории исследованиями с использованием световой и сканирующей электронной микроскопии показано, что протезы из фторанса и этакрила вызывают существенные изменения СОПР. При этом на поверхности самих протезов выявляются скопления микроорганизмов, в том числе грибов. [26]

Любые патологические изменения органов и тканей вызывают, как существенные изменения эритроцитов из области патологического процесса, так и, менее выраженные, изменения эритроцитов периферической крови. Это приводит к нарушениям микроциркуляции, ярко выраженными в области поражения, в том числе и СОПР. [12,13]

К настоящему времени остаются не изученными возможности применения СДИ в комплексном лечении протезных стоматитов совместно с перспективным аллопатическим препаратом «Холісал». [14,27] Значительный интерес в этой связи представляет, в частности, выяснение влияния СДИ на микроциркуляцию слизистой оболочки

полости рта, а также на соотношение числа нормальных эритроцитов (дискоцитов) и их патологических форм в периферической крови.

**Цель настоящей работы** — изучить зависимость показателей микроциркуляции и формы эритроцитов крови от воздействия СДИ матрицы типа «Барва-Флекс/СИК» на слизистую оболочку полости рта при комплексном лечении протезных стоматитов.

### Материал и методики исследования

Исследованию подверглось 59 мужчин в возрасте 45–65 лет из них 51 со съёмными протезами из фторанса. Пятерым пациентам проводили общепринятое лечение в виде полосканий 0,2% раствором фурациллина, отваром коры дуба и/или облепихи. Всем пациентам проводили коррекцию протезов, 14 пациентам проводили светодиодную терапию, 12 с использованием Холісала, 12 комплексное воздействие светодиодами и Холісалом.

В качестве контроля (норма) изучали слизистой оболочки полости рта практически здоровых людей, без признаков патологии слизистой оболочки полости рта и желудочно-кишечного тракта.

Фототерапию выполняли с помощью светодиодной матрицы «Барва-Флекс/СИК», оснащенной двумя видами светодиодов с мощностью по 5 мВт каждый. Половина их (12) генерировала синий свет (длина волны 470 нм), половина — инфракрасное излучение (940 нм). Надев на матрицу чехол из тонкого полиэтилена для предупреждения инфицирования поверхности слизистой, максимально приближали к последней источники света. Сеансы облучения слизистой оболочки полости проводили ежедневно в течение 7 дней; экспозиция — по 3 минуты на сеанс.

При проведении сеансов пользовались рото-расширителями. Матрицу подводили как можно ближе к ротовой полости. Пациенты использовали светозащитные очки.

Препарат «Холисал» (производитель фармзавод Эльфа А.Т. Pharmaceutical Works Jelfa S.A.Poland), содержащий холина салицилат и цеталкония хлорид на гелевой основе, применяли местно перед сеансом фототерапии и перед сном (без последующего воздействия СДИ). Полоску геля длиной 1 см для взрослых и 0,5 см для детей выдавливали на чистый палец и втирали легкими массирующими движениями в пораженный участок слизистой оболочки полости рта.

Подсчет нормальных эритроцитов (дискоцитов) и их патологических форм проводили с помощью экспресс-методики «толстой капли» (см. Патент Республики Узбекистан «Способ определения форм эритроцитов» № МКИ 6 А 61 В 10/00). [3] Для этого 2 капли крови СОПР у края дефектов СОПР и кровь из пальца фиксировали в 2,5 % глутарового альдегида 5–6 мин помещали на предметное стекло и исследовали под световым микроскопом.

Все микрофотографии подвергались обработке; ее данные сохранялись на компьютере с помощью прикладных программ Microsoft-«Windows XP-Professional».

Для оценки с помощью световой микроскопии состояния СОПР, её биоптаты исследовали через 1 сутки после последнего сеанса. Для световой микроскопии образцы ткани фиксировали в 10 % растворе формалина на фосфатном буфере. Парафиновые срезы окрашивали гематоксилином и эозином.

Для лазерной доплеровской флоуметрии использовали аппараты ЛАКК-01 с одноканальным анализатором («ЛАЗМА», Россия) и АЛТ-Восток ЛДФ-01, разработанный отечественными производителями (фирма «Наф»). Сравнительная оценка показателей микроциркуляции, полученных с помощью двух типов аппаратов, показала идентичность данных.

Флоуметрия выполнялась в первой половине дня при положении пациентов полулежа в стоматологическом кресле. Соблюдались условия отсутствия давления на слизистую оболочку полости рта, психоэмоциональных и физических нагрузок за 3 часа до исследования. Проводились измерения артериального давления для исключения проявлений гипо- или гипертонии.

К поверхности слизистой оболочки полости рта или кожи мочки уха подводился зонд диаметром 3 мм и устанавливался строго перпендикулярно поверхности; контакт осуществлялся в течение 3–4 мин. В комплексе с компьютером аппарат лазерной флоуметрии дает возможность получать высококачественные доплерфлоуграммы, графики амплитудно-частотных характеристик, сохраняет полученные данные в базе и позволяет проводить их анализ и статистическую обработку.

## Результаты исследования

Исследования с помощью экспресс-методики «толстой капли» показали, что в норме среди эритроцитов периферической крови доминируют дискоциты. Наиболее часто встречаемые обратимые патологические формы эритроцитов: эритроциты с гребнем; стоматоциты (от слова «стома») — эритроциты со значительным углублением с одной стоны диска; эхиноциты — эритроциты с отростками от 1–2 до множества. Доля дискоцитов в периферической крови, взятой из пальца, в норме составляет 89 %, эритроцитов с гребнем и эхиноцитов — 8 %, стоматоцитов — 2 %, необратимых патологических форм эритроцитов — 1 %. Соотношение различных форм эритроцитов крови, полученной из слизистой оболочки полости рта, мало отличается от вышеприведенных значений (рис. 1, табл. 1).

Изучение эритроцитов периферической крови, полученной из пальца и из слизистой оболочки полости рта при стоматите, выявило заметные сдвиги в соотношении дискоцитов и патологических форм эритроцитов, особенно ярко выраженные в крови из слизистой оболочки полости рта: число стоматоцитов, эритроцитов с гребнем и эхиноцитов существенно увеличено (рис. 2, табл. 1). При протезном стоматите доля патологических форм эритроцитов оставляет почти половину всех эритроцитов.

Морфометрическими исследованиями установлено, что использование СДИ в комплексном лечении протезных стоматитов приводит к достоверному возрастанию доли дискоцитов и снижению доли патологических форм эритроцитов. Эта тенденция появляется как в крови из слизистой оболочки полости рта, так и в периферической крови из пальца (табл. 1).

Лечение препаратом «Холисал» также приводит к выраженной нормализации соотношения нормальных форм эритроцитов (дискоцитов) и их патологических форм (рис. 3, табл. 1).

Фототерапия приводит к нормализации соотношения Д/ПФ как СОПР, так и периферической крови. Особенно это ярко выражено при комплексном использовании фототерапии и «Холисала» приводит к нормализации соотношения количества дискоцитов и патологических форм эритроцитов в СОПР (рис. 4, табл. 1). Это подтверждает и морфологическая оценка биоптатов СОПР.

Протезный стоматит вызывает нарушения основных показателей, отражающих состояние микроциркуляции периферической крови. Существенно снижаются относительный показатель артериального компонента микроциркуляции, суммарное значение средней скорости движения эритроцитов и числа функционирующих капилляров. На треть снижается вазомоторная активность микрососудов и почти в два раза - скорость эритроцитов (табл. 2).

Таблица 1

**Количество дискоцитов и патологических форм эритроцитов у больных протезным стоматитом до и после лечения СДИ или/и препаратом «Холисал»**

Форма эритроцитов	Группа 1 Контроль (норма)		Группа 2 протезный стоматит до лечения		Группа 3 протезный стоматит после фототерапии	Группа 4 протезный стоматит после фото- терапии	Группа 5 протезный стоматит после лечения «Холисалом»	Группа 6 протезный стоматит после фототерапии в комплексе с «Холисалом»
	Кровь из пальца	Кровь из слизистой оболочки полости рта	Кровь из пальца	Кровь из слизистой оболочки полости рта	Кровь из слизистой оболочки полости рта	Кровь из пальца	Кровь из слизистой оболочки полости рта	Кровь из слизистой оболочки полости рта
Дискоциты	89 ± 1,7%	90 ± 1,0%	79 ± 1,6%*	59 ± 1,0%*	77 ± 1,6%**	85 ± 1,6%**	73 ± 1,2%**	87 ± 1,2%**
Эритроциты с гребнем и эхиоциты	8 ± 0,04%	7 ± 0,3%	10 ± 0,2%*	18 ± 0,6%*	10 ± 0,2%**	8 ± 0,2%**	12 ± 0,1%*	8 ± 0,1%*
Стоматоциты	2 ± 0,01%	2 ± 0,2%	7 ± 0,3%*	15 ± 0,3%*	10 ± 0,3%**	5 ± 0,2%**	11 ± 0,2%**	3 ± 0,2%**
Необратимые формы	1 ± 0,07%	1 ± 0,1%	4 ± 0,2%*	8 ± 0,2%*	3 ± 0,2%**	2 ± 0,2%**	4 ± 0,1%**	2 ± 0,1%**

Примечания: \* — статистически достоверное отличие (P < 0,05) по сравнению с контролем (группой 1); \*\* — статистически достоверное отличие (P < 0,05) по сравнению с группой 2.

Таблица 2  
Показатели лазерной доплеровской флоуметрии у больных протезным стоматитом до и после лечения СДИ или/и препаратом «Холисал»

Показатель	Наименование	Значение	Слизистая оболочка полости рта				
			Мочка уха	Группа 1 Контроль (норма)	Группа 2 протезный стоматит до лечения	Группа 3 протезный стоматит после фототерапии	Группа 4 протезный стоматит после лече- ния «Холиса- лом»
Относительный показатель артериального компонента микроциркуляции	АmaxCF/АmaxВ (LF) – амплитудный коэффициент (артерии/вазомоторы)	0,26 ± 0,1	0,28 ± 0,02	0,16 ± 0,02*	0,22 ± 0,01**	0,20 ± 0,02**	0,25 ± 0,02**
	АmaxHF/АmaxВ (LF) – амплитудный коэффициент (вены/вазомоторы)	0,4 ± 0,01	0,4 ± 0,01	0,3 ± 0,04	0,3 ± 0,04	0,3 ± 0,08	0,4 ± 0,06
	ИЭМ = $A_{LF} / (A_{CF} + A_{HF})$ – индекс эффективности микроциркуляции	2,9 ± 0,1	3,0 ± 0,01	2,3 ± 0,03*	3,0 ± 0,02	2,6 ± 0,04**	3,2 ± 0,01***
М – уровень перфузии (в относительных единицах)	Суммарное значение средней скорости движения эритроцитов, показателя капиллярного гематокрита и числа функционирующих капилляров	17 ± 0,2	18 ± 0,3	12,1 ± 0,3*	16,2 ± 0,3**	14 ± 0,2	18,8 ± 0,2***
		4,8 ± 0,3	5,0 ± 0,2	2,5 ± 0,1*	3,8 ± 0,03**	3,4 ± 0,1**	4,9 ± 0,1***
Кv – коэффициент вариации уровня перфузии	Вазомоторная активность микрососудов	18,6 ± 0,5	18,8 ± 0,5	12 ± 0,4*	14,0 ± 0,4**	12,2 ± 1,0	18 ± 0,5

Примечания: \* – достоверное отличие по отношению к норме; \*\* – достоверное отличие по отношению к группе 2; \*\*\* – достоверное отличие по отношению к группе 3 «в» (до фототерапии); \*\*\*\* – достоверное отличие по отношению к группе «г»

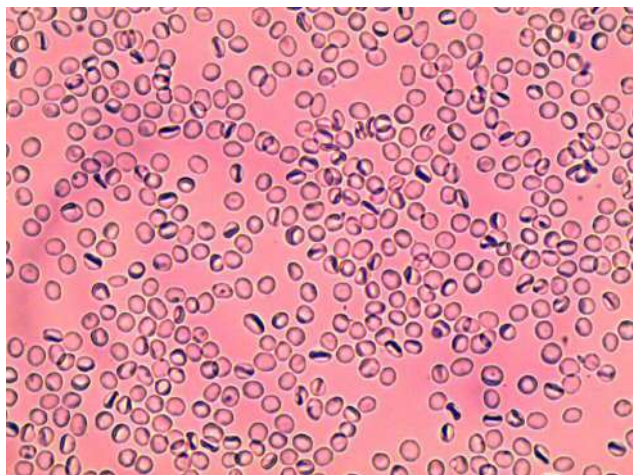


Рис. 1. Преобладание дискоцитов в крови из слизистой оболочки полости рта. Контроль (норма). Г-Э 10×140

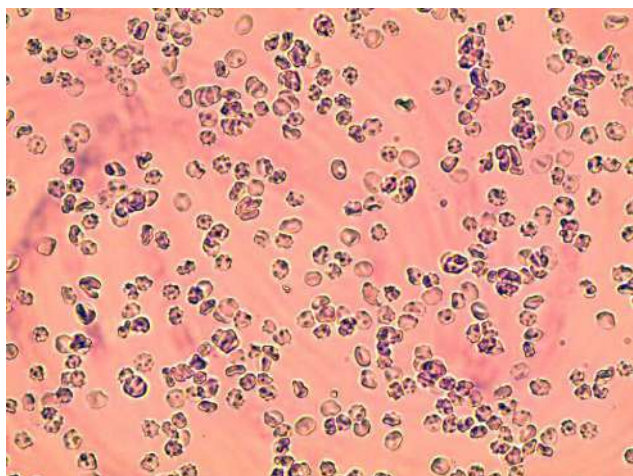


Рис. 2. Доминирование патологических форм эритроцитов в крови из слизистой оболочки полости рта. Протезный стоматит до курса лечения. Г-Э 10×140

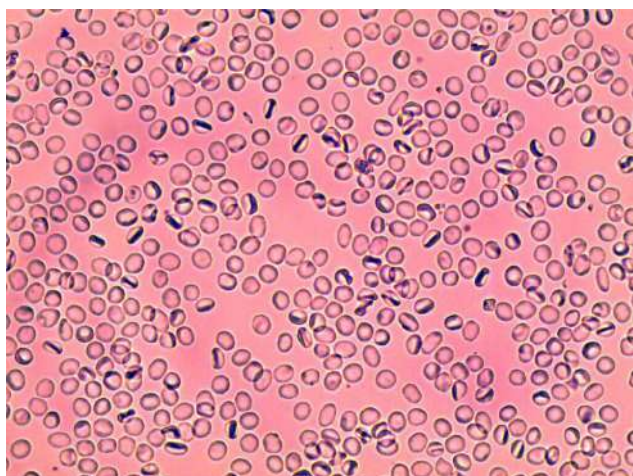


Рис. 3. Восстановление соотношения дискоцитов и патологических форм эритроцитов в крови из слизистой оболочки полости рта после курса лечения протезного стоматита «Холисалом». Г-Э 10×140

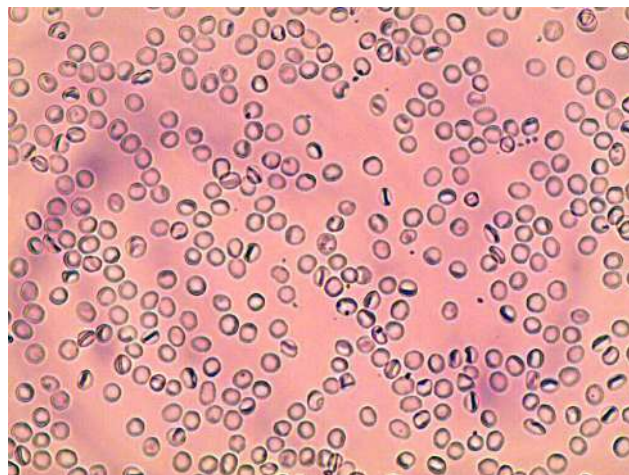


Рис. 4. Нормализация соотношения дискоцитов и патологических форм эритроцитов в крови из слизистой оболочки полости рта после курса комплексного лечения протезного стоматита с использованием облучения «Барва-Флекс/СИК» и «Холисала». Г-Э 10×140

После курса применения «Холисала» и особенно фототерапии указанные показатели микроциркуляции приближаются к контрольному уровню (табл. 2). После комплексного использования СДИ и «Холисала» эти показатели не отличаются от уровня контроля и даже превышают отдельные значения последнего (табл. 2).

Визуальная оценка СОПР показала, что к концу курса фототерапии и, особенно, комплексного применения СДИ и Холисала повреждения СОПР не определяются. Морфологические исследования биоптатов также указывают, что СДИ и Холисала в ранние сроки способствуют снижению проявлений воспалительных реакций, а в поздние сроки наблюдения существенно ускоряют заживление повреждений СОПР.

## Обсуждение

Несмотря на большое разнообразие способов медикаментозного лечения стоматита, оно затруднено у лиц с непереносимостью лекарственных средств. [3]

Среди немедикаментозных методов лечения широкое распространение нашли различные виды фототерапии и, в первую очередь, лазерная терапия, основанная на использовании НИЛИ. В стоматологии опыт применения лазерной терапии насчитывает несколько десятилетий.

Исследователи, применявшие лазерную терапию в клинике и в эксперименте, отмечали универсальность действия НИЛИ при различных видах стоматологической патологии. Установлено, что местное фотовоздействие на очаги поражения оказывает выраженное стимулирующее влияние на микроциркуляцию крови, включая микрососуды

и эритроциты, форма которых во многом определяет эффективность кровоснабжения.

Именно стоматологами с помощью фундаментальных биохимических, иммунологических и микробиологических исследований доказана правомерность использования лазерной терапии как самостоятельного метода лечения ряда воспалительных заболеваний, в том числе (а, может, в первую очередь) стоматитов и пародонтитов. Одним из ведущих факторов в патогенезе последних являются изменения микрососудов и расстройства микроциркуляции слизистой оболочки полости рта. [12,13] В комплексе изменений, вызывающих нарушения микроциркуляции крови, значительная роль принадлежит нарушениям соотношений между числом нормальных форм эритроцитов (дискоцитов), и патологических форм красных кровяных телец — стоматоцитов, эхиноцитов, эритроцитов с гребнем и др. Это показано на примере различных патологических состояний. [3-7,11,12]

Исследования последних лет показали, что позитивные результаты воздействия СДИ на органы, ткани и клетки вполне сопоставимы с получаемыми при лазерной терапии. Это обусловило расширяющееся использование светодиодной фототерапии для снижения проявлений воспалительных реакций и стимуляции репаративных процессов. [4,6,8,17,19-24,28].

СДИ при местном применении эффективно в качестве обезболивающего и противовоспалительного средства для лечения заболеваний слизистой оболочки полости рта. Клинические и экспериментальные исследования показали высокую эффективность аппаратов серии «Барва-Флекс», которые, наряду с видимым светом — синим, зеленым или др. — генерируют и инфракрасное излучение.

Нашим исследованием установлено, что в крови, взятой у больного протезным стоматитом из слизистой оболочки полости рта и из пальца, имеют место выраженные сдвиги в соотношении дискоцитов и патологических форм эритроцитов. Выявленные нарушения этого соотношения в крови, полученной из пальца больного, свидетельствуют, что стоматит носит не только локальный характер, но и является патологией организма в целом.

## Выводы

Проведенные исследования показали, что лечение стоматита с использованием излучения светодиодов и препарата «Холисал» приводило к выраженной нормализации соотношения дискоцитов и патологических форм эритроцитов в крови как из десны, так и из пальца, а также способствовало восстановлению параметров микроциркуляции. Это указывает на эффективность комплексного использования СДИ и «Холисала» при лечении протезных стоматитов.

## Литература

1. Байбеков ИМ, Касымов АХ, Карташев ВП, Козлов ВИ, Мавлян-Ходжаев РШ, Мусаев ЭШ и др. Морфологические основы низкоинтенсивной лазеротерапии. Под редакцией И.М. Байбекова, В.И. Козлова. Ташкент: Издательство медицинской литературы имени Абу Али ибн Сино, 1991. 223 с.
2. Байбеков ИМ, Назыров ФА, Ильхамов ФА, Мадартов КМ, Исаков СТ, Азимова ТВ и др. Морфологические аспекты лазерных воздействий (на хронические язвы и печень). Под редакцией И.М. Байбекова, Ф.Г. Назырова. Ташкент: Издательство медицинской литературы имени Абу Али ибн Сино, 1996. 208 с.
3. Байбеков ИМ, Мавлян-Ходжаев РШ, Эрстекис АГ, Москвин СВ. Эритроциты в норме, патологии и при лазерных воздействиях. Тверь: Триада, 2008. 256 с.
4. Байбеков ИМ, Ибрагимов АФ, Хашимов ФФ. Применение светодиодного излучения в комплексном лечении дерматозов и угрей. Материалы XXXIX Международной научно-практической конференции. Применение лазеров в медицине и биологии. Харьков, 2013, с.17.
5. Байбеков ИМ, Бутаев АХ, Байбеков АИ. Лазерная доплеровская флоуметрия и возможности ее использования для диагностики в хирургии. Вестник экстренной медицины. 2013;2:56-9.
6. Байбеков ИМ, Бутаев АХ, Хашимов ФФ, Мардонов ДН, Байбеков АИ. Воздействие светодиодного излучения аппарата «Барва-Флекс СИК» на заживление экспериментальных ран. Фотобиология и фотомедицина. 2013;1,2:119-22.
7. Козлов ВИ. Лазерная стимуляция микроциркуляции крови. Научно-практическая конференция. Современные достижения лазерной медицины и их применение в практическом здравоохранении. Москва, 2006, с. 174-5.
8. Крупаткин АИ, Сидоров ВВ. Лазерная доплеровская флоуметрия микроциркуляции крови. Москва: Медицина, 2005. 256с.
9. Москвин СВ, Буйлин ВА. Основы лазерной терапии. Москва-Тверь: Триада, 2006. 256 с.
10. Плетнев СД. Лазеры в клинической медицине. Москва: Медицина, 1996. 432 с.
11. Прохончуков АА, Жижина НА. Лазеры в стоматологии. Москва: Медицина. 1986. 176 с.
12. Ризаева СМ, Байбеков ИМ. Изменения формы эритроцитов при пародонтите и возможности лазеротерапии в их коррекции. Лазерная медицина. 2010;14(4):45-8.
13. Ризаева СМ, Байбеков ИМ. Оценка микроциркуляции альвеолярного гребня с помощью доплеровской флоуметрии и формы эритроцитов при пародонтите и лазерном облучении крови. Российская стоматология. 2011;4:22-6.
14. Тимофеев АА, Круть АГ. Применение Холисала для лечения гингивитов, возникших при использовании брекет-систем. Современная стоматология. 2010;1(50);136-8.
15. Bollinger A, Hoffamn U, Franzeck UK. Evaluation of flux motion in man by the laser Doppler technique. Blood Vessels. 1991;28(1):21-6.
16. Fagrell B. Problems using laser Doppler on the skin in clinical practice. Laser Doppler flowmetry: theory and practice. Laser Doppler. Eds. Belcaro G., Hoffman U.,

- Bollinger A., Nicolaidis A. London–Los Angeles-Nicosia: Med-Orion Publishing Company, 1994. P.49–54.
17. Hamblin MR, Cleber Ferraresi Ying-Ying Huang, Lucas Freitas de Freitas James D. Carroll. Low-Level Light Therapy: Photobiomodulation SPIE PRESS, Bellingham, Washington USA 2018 p.367.
  18. Kvandal P, Stefanovska A. Veder M, Kvernmo HD, Kirkebøen KA. Regulation of human cutaneous circulation evaluated by laser Doppler flowmetry, iontophoresis, and spectral analysis: importance of nitric oxide and prostaglandins. *Microvascular Research*. 2003;65(3):160-71.
  19. Li WT, Chen HL, Wang CT. Effect of light emitting diode irradiation on proliferation of human bone marrow mesenchymal stem cells. *Journal of Medical and Biological Engineering*. 2006;26(1):35-42.
  20. Li WT, Leu YC, Wu JL. Red-light emitting diode irradiation increases the proliferation and osteogenic differentiation of rat bone marrow mesenchymal stem cells. *Photomedicine and Laser Surgery*. 2010;28(1):157-65. doi: 10.1089/pho.2009.2540.
  21. Yohei Tanaka, editor. *Photomedicine: Advances in Clinical Practice*. ExLiEvA, Publ. 2017, p.252
  22. Tunér J, Hode L. *The New Laser Therapy Handbook*. Stockholm: Prima Books AB, 2010. 847 p.
  23. Whelan HT, Buchmann EV, Whelan NT, Turner SG, Cevenini V, Stinson H, et al. NASA light emitting diode medical applications from deep space to deep sea. *Space Technology and Applications International Forum*. 2001. AIP Conference Proceedings. Volume 552, p. 35-45.
  24. Whelan HT, Houle JM, Whelan NT, Donohoe DL, Cwiklinski J, Schmidt MH, et al. The NASA light-emitting diode medical program - progress in space flight and terrestrial applications. *Space Technology and Applications International Forum*. 2000. AIP Conference Proceedings. Volume 504, p.37-43.
  25. Коробов АМ, Коробов ВА, Лесная ТА. Фототерапевтические аппараты Коробова серии «Барва»: технические характеристики и методические рекомендации. Второе издание, переработанное и дополненное. Харьков: Контраст, 2008. 175 с.
  26. Аббасова МГ, Алимов АС. Морфологические аспекты взаимодействия пластинчатых съёмных протезов со слизистой оболочкой полости рта. *Стоматология для всех*. 2010;3:28-30.
  27. Масумова ВВ, Булкина НВ. Сравнительная характеристика эффективности лечения гингивитов гелем «Холисал» и бутадионовой мазью. *Современные наукоемкие технологии*. 2007;12:64-5.
  28. Lesnaya TA, Korobov AM. Immunomodulatory effects of non-monochromatic infrared radiation. *Photodiagnosis and Photodynamic Therapy*. 2012;9(1). Abstracts of the Laser Helsinki 2012 International Congress. p. S28.



## ПРИМЕНЕНИЕ НИЗКОИНТЕНСИВНОЙ ЛАЗЕРНОЙ ТЕРАПИИ В КЛИНИКЕ «ЛОРИДАН ПЛЮС — ЦЕНТРЕ ЛАЗЕРНЫХ ТЕХНОЛОГИЙ»

### Л.Ю. Свириденко

директор клиники «Лоридан плюс — центр лазерных технологий»

канд. мед. наук, доцент

Харьковская медицинская академия последипломного образования

ул. Амосова, 51, г. Харьков, 61176, Украина

тел.: +38 (057) 711-80-19

e-mail: loridan04@ukr.net

ORSID 0000-0002-6720-2737

### С.Н. Ромаев

д-р мед. наук, проф.

Харьковская медицинская академия последипломного образования

ул. Амосова, 51, г. Харьков, 61176, Украина

тел.: +38 (057) 711-80-19

e-mail: loridan04@ukr.net

ORSID 0000-0003-1461-7661

### Р.Н. Михайлулов

канд. мед. наук, доцент,

кафедра эндоскопии и хирургии

Харьковская медицинская академия последипломного образования

ул. Амосова, 51, г. Харьков, 61176, Украина

тел.: +38 (067) 759-33-34

e-mail: mihailusov1@ukr.net

ORCID 0000-0001-5869-7013

### В.Б. Ларичев

канд. мед. наук, доцент

Харьковская медицинская академия последипломного образования

ул. Амосова, 51, г. Харьков, 61176, Украина

тел.: +38 (067) 759-33-34

e-mail: loridan04@ukr.net

ORCID 0000-0002-2697-6293

### И.В. Пионтковская

д-р мед. наук, проф.

Харьковская медицинская академия последипломного образования

ул. Амосова, 51, г. Харьков, 61176, Украина

e-mail: loridan04@ukr.net

тел.: +38 (057) 711-80-19

ORSID 0000-0003-2546-6723

В клинике «Лоридан плюс — центре лазерных технологий» низкоинтенсивное лазерное излучение применяется с 2004 года. Терапевтические лазеры красной, инфракрасной, фиолетовой части спектра позволяют ускорить излечение пациента в среднем на 3–5 суток. Лазерная терапия сочетается со многими видами терапии, взаимно усиливая лечебный эффект. Одна из разновидностей лазерной терапии — фотодинамическая терапия позволяет санировать очаги воспаления за короткий срок, без привыкания. Таким образом, лазерная терапия может широко использоваться в амбулаторной практике.

**Ключевые слова:** низкоинтенсивное лазерное излучение, клиника «Лоридан плюс», амбулаторная практика.

## ЗАСТОСУВАННЯ НИЗЬКОІНТЕНСИВНОЇ ЛАЗЕРНОЇ ТЕРАПІЇ В КЛІНІЦІ «ЛОРИДАН ПЛЮС — ЦЕНТРИ ЛАЗЕРНИХ ТЕХНОЛОГІЙ»

**Л.Ю. Свириденко<sup>1,2</sup>, С.М. Ромаєв<sup>2</sup>, Р.М. Михайлулов<sup>2</sup>,  
В.Б. Ларічев<sup>2</sup>, І.В. Піонтковська<sup>2</sup>**

<sup>1</sup>Клініка «Лоридан плюс — центр лазерних технологій», м. Харків, Україна;

<sup>2</sup>Харківська медична академія післядипломної освіти, м. Харків, Україна

У клініці «Лоридан плюс — центрі лазерних технологій» низькоінтенсивне лазерне випромінювання застосовується з 2004 року. Терапевтичні лазери червоної, інфрачервоної, фіолетової частини спектра дозволяють прискорити одужання пацієнта в середньому на 3–5 діб. Лазерна терапія поєднується з багатьма видами терапії, взаємно посилюючи лікувальний ефект. Одна з різновидів лазерної терапії — фотодинамічна терапія дозволяє санувати вогнища запалення за короткий термін, без звикання. Таким чином, лазерна терапія може широко використовуватися в амбулаторній практиці.

**Ключові слова:** низькоінтенсивне лазерне випромінювання, клініка «Лоридан плюс», амбулаторна практика.

## THE USE OF LOW-INTENSITY LASER THERAPY IN THE CLINIC "LORIDAN PLUS — THE CENTER OF LASER TECHNOLOGY"

L.Yu. Svirydenko<sup>1,2</sup>, S.M. Romaiev<sup>2</sup>, R.M. Mikhaylusov<sup>2</sup>,  
V.B. Larichev<sup>2</sup>, I.V. Piontkovska<sup>2</sup>

<sup>1</sup>Clinic "Loridan plus — the center of laser technology", Kharkiv, Ukraine;

<sup>2</sup>Kharkiv Medical Academy of Postgraduate Education, Kharkiv, Ukraine

In the clinic "Loridan plus — the center of laser technology" low-intensity laser radiation has been used since 2004. Therapeutic lasers of the red, infrared, purple part of the spectrum allow to accelerate the cure of the patient on average for 3–5 days. Laser therapy is combined with many types of therapy, mutually strengthening the therapeutic effect. One of the varieties of laser therapy - photodynamic therapy allows you to sanitize inflammation in a short time, without getting used to it. Thus, laser therapy can be widely used in outpatient practice.

**Key words:** low-intensity laser radiation, the clinic "Loridan plus", outpatient practice.

Патология ЛОР-органов на сегодняшний день занимает ведущее место в структуре общей заболеваемости населения. Всего насчитывается более двухсот ЛОР-заболеваний, каждая группа которых имеет свои симптомы и требует индивидуальной программы лечения. Недостаточная эффективность существующих антибактериальных препаратов, увеличение количества больных, не переносящих антибактериальные препараты, повышенная резистентность микроорганизмов к антибиотикам, ослабление иммунной системы приводят к затяжному течению патологического процесса и переходу его в хроническую форму с частыми рецидивами.

Одним из средств оптимизации лечения воспалительных заболеваний ЛОР-органов стала лазерная терапия (ЛТ).

Методы лазерной терапии позволяют обеспечить комплексный подход в лечении ЛОР-заболеваний. Благодаря наличию триггерных механизмов генерализации и усиления терапевтического эффекта низкоинтенсивного лазерного излучения (НИЛИ), воздействуя корригирующим образом на все регуляторные системы, не зависимо от точки приложения инициирует ответную реакцию организма как единой целостной системы. [1,2]

Кроме того, лазеротерапия выгодно отличается тем, что позволяет обеспечить не только лечебный, но и профилактический эффект.

Одним из «оптимальных» физических факторов воздействия на организм, идеально дополняющим лазеротерапию, является магнитотерапия. Этот лечебный метод, при котором воздействие на ткани происходит постоянным или переменным низкочастотным магнитным полем небольшой напряженности (до 30–50 мТ). Сложность воздействующего фактора определяет многообразие физико-химических механизмов физиологического действия магнитного поля (изменение ориентации макромолекул, изменение полярности ядер и электронов, влияние на проницаемость биологических мембран, физиологического состояния клетки и т. д.). Клинические эффекты магнитотерапии

проявляются в улучшении кровообращения, уменьшении воспаления и отека тканей, стимуляции репаративных процессов в тканях. В результате проведения сеансов магнитотерапии понижается артериальное давление, улучшается общий газообмен, купируются аллергические реакции. Данный вид воздействия с успехом применяется при вегетососудистых нарушениях (вазомоторные реакции, болезнь Меньера). Магнитотерапия показана при функциональных нарушениях голоса, хронических ларингитах. Процедура показана при ганглионитах, некоторых формах синусита, хроническом фарингите, аллергических состояниях, послеоперационном периоде. Особое значение имеет комбинация лазерного воздействия и магнитотерапии.

При лечении большинства ЛОР-заболеваний, особенно острых и при обострении хронических, лазерное излучение целесообразно сочетать с медикаментозной терапией. Поскольку лазерное излучение активизирует микроциркуляцию в зоне облучения, концентрация лекарственного вещества в этой зоне увеличивается и пролонгируется его лечебный эффект, на фоне лазерной терапии принципиально возможно снижение дозировки применяемого препарата.

Опыт современной клинической медицины свидетельствует о высоком эффекте при использовании комбинированного воздействия лазерного излучения различных длин волн. Целесообразно использовать сочетание излучения красного ( $\lambda = 630\text{--}650$  нм, частота модуляции излучения — 10–100 Гц) и инфракрасного ( $\lambda = 800\text{--}900$  нм, частота модуляции излучения — 1–1000 Гц) спектральных диапазонов, фиолетового  $\lambda = 410$  нм.

Воздействие лазера на организм при лечении ЛОР-патологий может осуществляться несколькими способами: контактный; дистанционный, внутрисосудистый, методом лазеропунктуры, методом сканирования, лазерофорезлекарственных веществ.

Одной из главных предпосылок к широкому использованию лазерной терапии в лечении ЛОР-заболеваний является тот факт, что данный

метод воздействия практически не имеет противопоказаний. Все противопоказания к применению ЛТ являются относительными.

Эффективным является сочетанное (совместное) или комбинированное (последовательное) применение ЛТ и других лечебных факторов:

- лазерная терапия + КВЧ-пунктура;
- ультразвук + лазерная терапия;
- индуктотермия + лазеротерапия;
- магнитотерапия + лазерная терапия;
- УВЧ-терапия + лазерная терапия;
- бальнеотерапия + лазерная терапия;
- электротерапия + лазерная терапия;
- массаж + лазерная терапия.

С целью санации ЛОР органов в нашей клинике используется метод противовоспалительной фотодинамической терапии. Суть метода заключается в сочетанном воздействии на очаг воспаления сенсibilизатора (водный раствор метиленового синего 1%), лазерного излучения длиной волны 650 нм. При этом необходимо выдержать экспозицию сенсibilизатора в течение 10 минут, время воздействия рассчитывается индивидуально. Воздействие можно производить на аденоиды, небные миндалины, в область слуховых проходов, в параназальные синусы через катетеры, интраоперационно при необходимости санации очага инфекции. [3,4,5]

Одним из наиболее эффективных методов лазеротерапии является внутривенное лазерное облучение крови (ВЛОК), представляющее собой уникальную технологию воздействия на организм низкоинтенсивного лазерного излучения на гемоглобин крови. Результат — качественное улучшение кислородтранспортной функции крови и укрепление энергетического состояния клеток тканей. [1]

Методика ВЛОК универсальна, эффективна и проста. Это действенный способ оздоровления всего организма. Лазерные технологии в медицине и по сей день являются наиболее современными и результативными.

Процедура внутривенной лазерной терапии ВЛОК рекомендуется как мощное средство повышения иммунитета и реабилитационных возможностей организма. Воздействие продолжается от 4 до 6 месяцев.

ВЛОК — это мощное терапевтическое средство в руках опытного врача, обеспечивающее целый ряд лечебных эффектов: биостимулирующий, антибактериальный, противовоспалительный, противоотечный, иммуностимулирующий, обезболивающий и др.

В период весенних авитаминозов очень актуально внутривенное облучение крови ВЛОК, которое «встряхивает» организм, пробуждает его от зимней спячки, резко повышает иммунный статус.

Лазерная терапия в оториноларингологии активно внедряется на ведущих кафедрах Украины и

стран СНГ (Тимен Г.И., Заболотный Д.И., Плужников М.С., Филатов В.Ф., Гарюк Г.И., Загоруева Л.Л., Филатова И.В., Шевченко А.М., Куликова Е.А., Огнева А.Г., Свириденко Л.Ю. и др.). В прошлом столетии были разработаны новые методы лазерного воздействия на слизистую оболочку гайморовых пазух (внутриполостной способ воздействия); лазерофорез лекарственных веществ («Мирамистин», «Левомиколь», гидрокортизоновая мазь, мазь «Левамеколь» и др.). Проводились научные исследования по изучению антибактериальной активности лазерного излучения на основные возбудители воспалительных заболеваний ЛОР-органов, иммунологические аспекты лазерного излучения.

Клиника «Лоридан» была основана, как объединение врачей лор и стоматологического профиля. С 2017 года произошло расширение клиники, благодаря широкому использованию лазерной техники хирургического профиля. Были получены лицензии на хирургию, гинекологию, семейную медицину, на хирургическую стоматологию и др. При этом низкоинтенсивная лазерная терапия не утратила своего значения. За 14 лет существования клиники лечение лазером прошли более 20 тысяч человек, из них 9000 — дети. Нами были разработаны схемы лечения воспалительных заболеваний лимфоидной ткани (аденоидиты, тонзиллиты), лечение острых и хронических синуситов. Все терапевтическое лазерное оборудование «Лика-терапевт» (рис.1), используемое в клинике отечественного производства — ЧП «Фотоника плюс», Черкассы. Оборудование сертифицировано, имеются различные специализированные насадки, позволяющие доставить лазерное излучение во все труднодоступные места (рис. 2). Насадки подвергаются



Рис. 1. Установка лазерная терапевтическая «Лика-терапевт»

химической стерилизации. В нашей клинике используется немецкий препарат «Корзалекс», который щадяще стерилизует оптические участки насадок, длительно сохраняя их работоспособность.

зуются вакциноподобные препараты — рибомунил, бронхомунал, респиброн, IRS-19. На третьем курсе лазеротерапии остается только витаминотерапия, антиоксидантная терапия. [6,7]

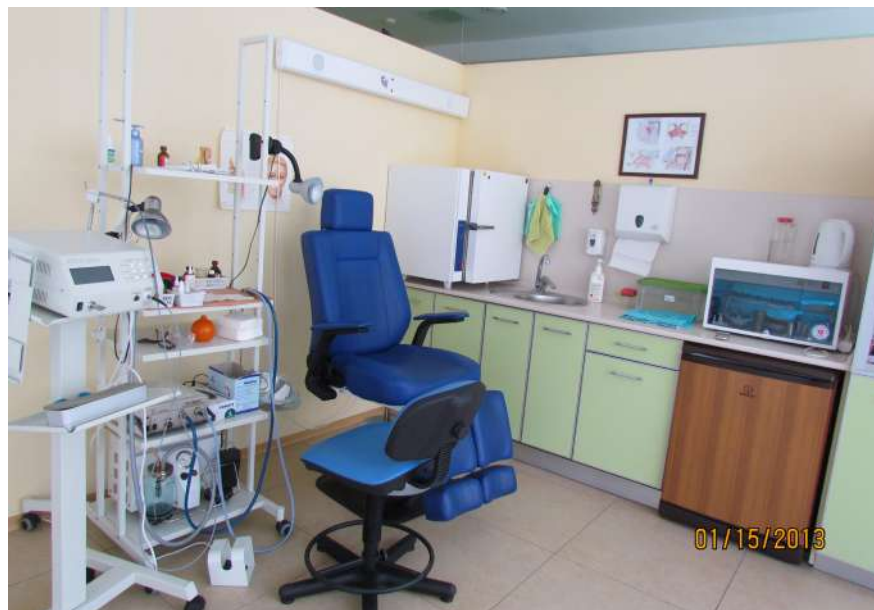

Рис. 2. Вид ЛОР-кабинета клиники «Лоридан плюс»

В основу лечения легли три курса терапии по 10 сеансов с промежутком 1 месяц и 1,5 месяца. Курс состоит из воздействия на слизистую оболочку полости носа и аденоидов, на небные миндалины, на область крупных сосудов и проекцию вилочковой железы. Время воздействия подбирается индивидуально, зависит от возраста пациента, активности воспалительного процесса. На придаточные пазухи носа воздействие проводится инфракрасным лазерным излучением, мощностью до 20 мВт, на слизистые воздействуем излучением видимой части спектрального диапазона, чаще красного спектра (мощность 25–35 мВт). При грибковых поражениях — ультрафиолетовым излучением, мощность от 10 до 30 мВт. Все три курса лазерной терапии сопровождаются пятью сеансами фотодинамической терапии на область очага инфекции — небных миндалин или аденоидов. И десятью сеансами спелеотерапии. Такое сочетание физических факторов позволяет уменьшить количество рецидивов заболевания в год с шести до двух, а в 68% случаях до одного. Медикаментозное лечение включает в себя курс противопаразитарной терапии, лечение лимфамиазотом, ангин хелем в течение месяца, при необходимости исполь-

Наши пациенты получают лазерную терапию короткими курсами (5–8 сеансов) как предоперационную подготовку при операциях на придаточных пазухах носа, у пациентов с одонтогенными гайморитами или при полипозных процессах воспалительного характера. Данная подготовка позволяет полностью исключить послеоперационные осложнения, сократить сроки выздоровления в два раза. Пациенту производится пункция и катетеризация гайморовой пазухи. На протяжении подготовительного периода пазуха промывается дважды в день и проводится сеанс фотодинамической терапии с метиленовым синим. Через катетер вводится фотосенсиби-

лизатор 0,5% водный раствор метиленового синего. Экспозиция 20 мин. Затем пазуха промывается стерильным теплым физиологическим раствором и облучается лазером длиной волны 665 мкм в течение 10 минут. [2, 8,9]

При необходимости лазерная терапия проводится на область гортани, бронхов, сосцевидных отростков, наружных слуховых проходов, легких и т. д. (рис. 3). Используется сочетание методов

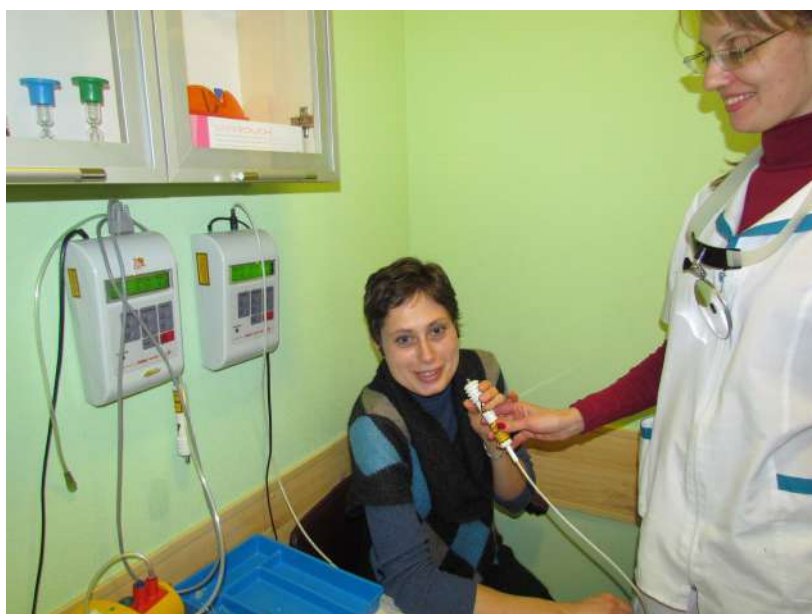

Рис. 3. Процедура лазеротерапевтическая на сосудисто-нервный пучок шеи

воздействия — лазеротерапия + массаж, лазеротерапия + фотодинамическая терапия, лазеротерапия + спелеотерапия, лазерофорез лекарственных веществ, лазеротерапия + дыхательная гимнастика, лазеротерапия + ингаляционная терапия, и другие сочетания.

Таким образом, низкоинтенсивная лазерная терапия может быть использована практически в любой области амбулаторной медицины. При этом она значительно сокращает пребывание пациента под наблюдением врача и является методом выбора при подготовке больного к оперативному вмешательству, способствует быстрому восстановлению после него. [10,11]

### Литература

1. Свириденко ЛЮ. Лазерна терапия в оториноларингологии. Современные аспекты лазерной терапии. Попов ВД, редактор. Черкассы: Вертикаль; 2011. 608 с.
2. Ромаев СН, Михайлузов РН, Свириденко ЛЮ, Коваль ЄЮ, Ромаева ВП. Новые светодиодные аппараты для медико-биологической практики. В: Материалы XXIII междунар. научно-практич. конф. Применение лазеров в медицине и биологии; 2005; Николаев. Харьков; 2005, с. 126-7.
3. Свириденко ЛЮ. Клинико-морфологические аспекты воспалительных заболеваний верхнечелюстных пазух при лечении методом фотодинамической терапии. Ринология. 2007;3:50-5.
4. Ромаев СН, Михайлузов РН, Коваль ЄЮ, Свириденко ЛЮ. Экспериментальное и фотодинамическое воздействие на культуру *Staphylococcus aureus*. В: Материалы XXVI междунар. научно-практич. конф. Применение лазеров в медицине и биологии; 2006; Ялта. Харьков; 2006, с. 125-6.
5. Свириденко Л.Ю., Кармазина ИС. Эффективность фотодинамической терапии при воспалительных заболеваниях верхнечелюстных пазух. Журнал вушних, носових і горлових хвороб. 2007;3-с:238-9.
6. Свириденко ЛЮ. Досвід лікування часто хворіючі дітей із застосуванням лазеротерапії та спелеотерапії. Фотобіол. та Фотомед. 2010;7(1):47-50.
7. Ромаев СН, Свириденко ЛЮ. Сравнительный анализ бактериального пейзажа полости носа у больных гнойным верхнечелюстным синуситом. Междунар. мед. журнал. 2006;12(1):37-40.
8. Ромаев СМ, Михайлузов РН, Загоруйко ЮА, Хвисьок АН, Коваленко НО, Ромаева ВП, Свириденко ЛЮ, Доленко ОВ, винахідники. Универсальный портативный світлодіодний терапевтичний апарат «ХМАПО». Патент України на промисловий зразок № 7557. 2003 Лип 15.
9. Ромаев СН, Михайлузов РН, Загоруйко ЮА, Хвисьок АН, Свириденко ЛЮ, Коваленко НО, Ромаева ВП, Доленко ОВ. Универсальный портативный светодиодный терапевтический аппарат «ХМАПО» для семейного врача. В: Материалы всеукр. наук.-практ. конф. Сімейна медицина – досягнення і перспективи; 2002; Київ. Харків; 2002, с.120-1.
10. Ромаев СН, Свириденко ЛЮ. Восстановительная эндоскопическая хирургия носовой перегородки и остиомаатального комплекса при хронических верхнечелюстных синуситах. Клінічна анатомія та оперативна хірургія. 2005;4(1):77-9.
11. Гарюк ГІ, Ромаев СМ, Свириденко ЛЮ, винахідники. Спосіб лікування запальних захворювань біля носових порожнин. Патент України на корисну модель № 20336. 2007 Січ 15.

## ФОТОДИНАМИЧЕСКАЯ ТЕРАПИЯ В ЛЕЧЕНИИ РАКА ЖЕЛУДКА

### Ю.В. Иванова

*д-р мед. наук, главный научный сотрудник  
отделение хирургических инфекций  
ГУ «Институт общей и неотложной хирургии  
им. В.Т. Зайцева НАМН Украины»  
въезд Балакирева, 1, г. Харьков, 61018, Украина  
тел.: +38 (057) 349-41-94  
e-mail; dr.ivanova23@gmail.com  
ORCID 0000-0001-8773-6827*

### С.В. Вьюн

*аспирант  
кафедра хирургии №1  
Харьковский национальный медицинский  
университет  
пр. Науки, 4, г. Харьков, 61166, Украина  
тел. +38 (096) 617-00-89;  
e-mail: serhii.viun@gmail.com  
ORCID 0000-0002-7318-0087*

Проведен анализ результатов лечения 10 пациентов с раком желудка с высоким хирургическим риском, у которых в комплексе лечения применяли фотодинамическую терапию фотосенсибилизатором Фотолон и дальнейшим облучением с помощью полупроводникового лазера с длиной волны  $\lambda = 0,67$  мкм перекрестными полями облучения, вводимого через биопсийный канал эндоскопа. Эндоскопическая ФДТ может быть использована на этапе комбинированного лечения в сочетании с медикаментозной терапией и хирургическими вмешательствами и является эффективным средством профилактики развития несостоятельности пищеводно-тонкокишечных анастомозов в раннем послеоперационном периоде. Эндоскопическая ФДТ также может использоваться в послеоперационном периоде в качестве профилактики ранних послеоперационных осложнений в случаях обнаружения опухолевых клеток в краях резекции.

**Ключевые слова:** рак желудка, фотодинамическая терапия, лечение.

## ФОТОДИНАМІЧНА ТЕРАПІЯ У ЛІКУВАННІ РАКУ ШЛУНКУ

### Ю.В. Іванова<sup>1</sup>, С.В. В'юн<sup>2</sup>

*<sup>1</sup>ДУ «Інститут загальної і невідкладної хірургії імені В.Т.Зайцева НАМН України», м. Харків, Україна;*

*<sup>2</sup>Харківський національний медичний університет, м. Харків, Україна*

Проведено аналіз результатів лікування 10 пацієнтів на рак шлунку з високим хірургічним ризиком, у яких в комплексі лікування використано фотодинамічну терапію фотосенсибілізатором Фотолон та наступне опромінення за допомогою лазера із довжиною хвилі  $\lambda = 0,67$  мкм перехресними полями опромінення, який вводили крізь біопсійний канал ендоскопа. Ендоскопічна ФДТ може бути використана на етапі комбінованого лікування в сполученні з медикаментозною терапією та хірургічним втручанням і є ефективним засобом профілактики розвитку неспроможностей стравохідно-тонкокишкових анастомозів в ранньому післяопераційному періоді. Ендоскопічна ФДТ також може бути використана в післяопераційному періоді в якості профілактики ранніх післяопераційних ускладнень за умови наявності атипичних клітин в краях резекції.

**Ключові слова:** рак шлунку, фотодинамічна терапія, лікування.

## PHOTODYNAMIC THERAPY IN THE TREATMENT OF STOMACH CANCER

### Yu.V. Ivanova<sup>1</sup>, S.V. Viun<sup>2</sup>

*<sup>1</sup>SI "Zaycev V.T. Institute of General and Urgent Surgery of NAMS of Ukraine", Kharkiv, Ukraine;*

*<sup>2</sup>Kharkiv national medical university, Kharkiv, Ukraine*

The analysis of the results of treatment of 10 patients with gastric cancer with high surgical risk, who in the treatment complex used photodynamic therapy with photosensitizer Photolon and further irradiation with a semiconductor laser with a wavelength of  $\lambda = 0.67$   $\mu\text{m}$  cross-irradiation fields introduced through the biopsy channel of the endoscope. Endoscopic PDT can be used at the stage of combined treatment in combination with drug therapy and surgical interventions and is an effective means of preventing the development of esophageal-small intestinal anastomosis failures in the early postoperative period. Endoscopic PDT can also be used in the postoperative period as a prophylaxis of early postoperative complications in cases of detection of tumor cells in the margins of resection.

**Key words:** stomach cancer, photodynamic therapy, treatment.

## Введение

Снижение риска высокотравматичных операций по поводу рака желудка (РЖ) и расширение показаний к ним у пациентов с высоким риском развития осложнений в послеоперационном периоде представляет одну из самых актуальных проблем онкохирургии. Среди больных старшей возрастной группы радикальное хирургическое лечение РЖ получают не более 12,1 % пациентов. [1] В специализированных онкологических учреждениях радикальные вмешательства (R0) проводятся у 72,7 % больных РЖ, из них лица старше 70 лет составляют только 1/3. [2]

Ошибки диагностики и прогнозирования степени операционного риска приводят к неоправданному отказу от хирургического вмешательства у больных с резектабельной опухолью. [3] До настоящего времени актуальной остается проблема выбора оптимальной хирургической тактики у пациентов пожилого и старческого возраста, страдающих РЖ. Ряд авторов отмечают, что у данной группы больных объем оперативного вмешательства и лимфодиссекции являются определяющим фактором риска осложненного течения раннего послеоперационного периода. [1,4,5,6] В то же время, современные успехи анестезиологии и реаниматологии, совершенствование хирургической техники и внедрение новых технологий лечения РЖ способствует успешному выполнению высокотравматичных хирургических вмешательств и обеспечивает хорошие непосредственные результаты оперативного лечения больных РЖ групп высокого хирургического риска. [1,7,8]

Перспективным методом в комплексном лечении пациентов является фотодинамическая терапия (ФДТ), основанная на способности биологических объектов (раковые клетки, воспалительные ткани, микробы) накапливать красители — фотосенсибилизаторы. [9]

ФДТ не вызывает повреждения здоровых тканей и каркасных коллагеновых структур, является уникальным щадящим методом эндоскопического лечения, характеризуется отсутствием тяжелых местных, системных осложнений, возможностью повторения лечебной процедуры и применения у пациентов, которым противопоказано хирургическое лечение. [10,11]

Известно, что раковая клетка обладает одним чрезвычайно интересным свойством — она может селективно накапливать и некоторое время удерживать окрашенные вещества, как находящиеся в организме (эндогенные порфирины), так и вводимые в него извне (экзогенные порфирины). В связи с этим возникла идея воздействовать на этот участок светом с длиной волны, возбуждающей лишь данные соединения. При этом общая энергия света должна быть невысокой, чтобы не происходило

поражения находящихся рядом здоровых клеток. Эта идея была реализована при клинических исследованиях в 1978 г. профессором Т. Догерти (США). Он сообщил об успешной ФДТ первых 25 пациентов со злокачественными новообразованиями разного гистогенеза и локализации. [12]

К настоящему времени за рубежом в различных медицинских центрах по всему миру получены данные об эффективности ФДТ при лечении злокачественных опухолей поджелудочной железы, шейки матки, полости рта, простаты, бронхов, кожи и других локализаций. [13–19]

С 1992 года в России начались разработки по применению ФДТ при лечении широкого спектра заболеваний. [20] На сегодняшний день сформулированы основные тенденции развития ФДТ в различных областях медицины. Исследователи предлагают и демонстрируют новые технические решения, экспериментальный и клинический материал, свидетельствующий об эффективности и безопасности применения ФДТ при лечении опухолей различных локализаций. [21]

В настоящее время ФДТ все шире применяется при лечении предопухолевых заболеваний, поверхностно расположенных злокачественных новообразований, множественных опухолях, первичных и метастатических поражениях у инкурабельных больных, у пациентов с тяжелыми сопутствующими патологиями.

Эффективность данного метода лечения обусловлена широким спектром механизмов действия. Установлено, что включение того или иного механизма в реализацию эффекта ФДТ определяется локализацией фотоактивного препарата — фотосенсибилизатора (ФС) в патологической ткани (сосуд, патологическая клетка, окружающая ткань), уровнем его накопления в той или иной структуре, а также фотохимической активностью ФС, то есть способностью генерировать свободно-радикальные процессы в условиях данного микроокружения. ФДТ отличает малая инвазивность, высокая избирательность поражения новообразования, низкая темновая токсичность вводимых ФС, отсутствие риска тяжелых местных и системных осложнений, возможность проведения ранней диагностики и органосохраняющей терапии, а также одновременное совмещение диагностики и терапии. [22,23]

Объектами ряда исследований стали определение клеточных, тканевых мишеней и механизмы действия ФДТ. [24,25] Установлено, что тканевыми и клеточными мишенями ФС являются стенка сосудов, плазматическая мембрана патологических клеток, а также внутриклеточные структуры и механизмы, ответственные за пролиферацию и процессы биосинтеза. [26,27]

Изучено влияние ФДТ при использовании разных режимов световой энергии. [28] Разрабатываются методы интерстициального облучения

новообразований. [29]. Эти экспериментальных исследований послужили обоснованием для проведения клинических работ. [30,31]

Некоторые исследователи чаще используют внутривенный путь введения ФС в организм. [32] В тоже время показана высокая результативность ФДТ с использованием локального введения ФС. [33–35]

Специалистами показана высокая эффективность ФДТ злокачественных опухолей кожи, которая зависит от стадии опухолевого процесса, химической структуры и дозы ФС, параметров облучения. [36–37]

В литературе приведены результаты ФДТ 96 пациентов с первичным и рецидивным базальноклеточным раком кожи ЛОР-органов. ФДТ проводили с использованием ФС фотодитазин в дозе 0,6–1,4 мг/кг. Параметры облучения подбирали учетом формы и распространенности опухолевого процесса: плотность мощности лазерного излучения — 0,1–1,3 Вт/см<sup>2</sup>, плотность энергии — 100–400 Дж/см<sup>2</sup>. Исследования показали высокую эффективность лечения первичного и рецидивного базально-клеточного рака кожи носа, ушной раковины, наружного слухового прохода. Полная регрессия отмечена в 87,5–94,7% случаев. Высокая эффективность и хорошие косметические результаты позволили авторам сделать вывод о перспективности применения ФДТ в лечении базально-клеточного рака кожи ЛОР-органов. По косметическим результатам ФДТ значительно превосходит другие виды лечения. [40]

Отмечена высокая результативность ФДТ при лечении базально-клеточной карциномы и ее рецидивов саркомы Капоши, и в лечении неонкологических заболеваний кожи. [41–42]

Имеется сообщение о результатах диагностики и лечения 32 больных раком нижней губы методом ФДТ с использованием ФС фотосенс. У 15 пациентов диагностировали I стадию заболевания, у 12 — II стадию и у 5 — III стадию. ФС фотосенс вводили в дозе 0,5 мг/кг массы тела 20 пациентам и в дозе 0,8 мг/кг — 12 пациентам в виде однократной внутривенной инфузии. В процессе лечения проводили флюоресцентную диагностику (ФД). Плотность мощности терапевтического лазерного излучения составляла 150–300 мВт/см<sup>2</sup>, световая доза одного сеанса — 200–300 Дж/см<sup>2</sup>. Первый сеанс ФДТ проводили через 24 часа после введения ФС, интервал между последующими процедурами составлял 24 часа. Число процедур варьировало от 3 до 5. У 10 пациентов был отмечен болевой синдром, который купировали с помощью ненаркотических анальгетиков. Признаки темновой фототоксичности наблюдались у 9 больных. У 22 (68,7%) пациентов через 2 месяца после проведения ФДТ отметили полную регрессию опухолевого очага, у 8 (25%) больных эффект от лечения оценили как

частичный, у 2 (6,3%) больных зафиксировали стабилизацию опухолевого процесса. [43]

В многочисленных работах показана высокая эффективность ФДТ при лечении опухолей женских половых органов. Оптимистичные результаты достигнуты при лечении рака вульвы. [44,45] Описан также опыт лечения предрака и раннего рака шейки матки методом ФДТ у 12 пациенток с диагнозом CIN II–III и cancer in situ. ФС хлоринового ряда. Фотолон вводили внутривенно в дозе 0,75–1,15 мг/кг массы тела пациентки. Через 1,5–2 часа выполняли сеанс облучения с использованием полипозиционной методики лазерного воздействия: плотность мощности лазерного излучения одной позиции составила 400–500 мВт/см<sup>2</sup>, плотность энергии — 150 Дж/см<sup>2</sup>. Через 1 месяц после лечения пациенткам проводили конизацию шейки матки с выскабливанием цервикального канала и оценивали результат ФДТ. По результатам морфологического исследования послеоперационного материала у 4 пациенток отмечена полная регрессия, у 7 пациенток — мелкие очаги CIN I, у 1 пациентки — очаги CIN II. У 8 из 10 ВПЧ-положительных пациенток после проведения лечения была отмечена полная эрадикация ВПЧ. При проведении процедуры облучения не было зарегистрировано серьезных нежелательных явлений. Выраженный терапевтический эффект, высокая противовирусная активность и хорошая переносимость позволили авторам рассматривать ФДТ в качестве альтернативного органосохраняющего лечения раннего рака и предрака шейки матки. [46]

Эндоскопическое оборудование позволило проводить ФДТ РЖ. [47] Имеется сообщение о клиническом случае применения многокурсовой ФДТ для лечения большой РЖ стадии T1N0M0. Морфологически у больной диагностировали перстневидно-клеточный рак. Пациентке на протяжении 8 лет выполняли эндоскопическое органосохраняющее лечение: ФДТ с препаратом фотогем (17 курсов), электрокоагуляция опухоли (3 сеанса). В результате проведенного лечения была достигнута лишь частичная регрессия опухоли желудка. Максимальный срок наблюдения без эндоскопических и морфологических признаков опухолевого роста составил 8 мес. При контрольном обследовании через 8 лет от начала эндоскопического лечения у больной данным КТ и УЗИ органов брюшной и грудной полостей, не было выявлено признаков регионарного и отдаленного метастазирования, несмотря на неполное удаление опухоли желудка, морфологическую форму опухоли. [48]

Известна методика сочетанного лечения экзодифитных опухолей. На 1-м этапе проводится эндоскопическая аргоноплазменная коагуляция, на 2-м этапе — ФДТ. [49] Имеется сообщение, что у пациента со стенозирующим раком правого главного бронха при помощи данной методики была



достигнута реканализация, что позволило перейти к следующему этапу лечения. У двух пациентов с двух-сторонним поражением бронхиального дерева, с опухолью размером T1 и T in situ с одной стороны выполнена ФДТ, что позволило перейти к оперативному лечению опухоли другого легкого.

Известна методика интраоперационной фотодинамической терапии (ИОФДТ) во время проведения различных операций при опухолях легких и плевры [50]. Описаны методики проведения интраоперационного фотодинамического плевродеза во время видеоторакоскопии при первичном и метастатическом поражении плевры у больных I—III стадией немелкоклеточного рака легкого, мезотелиоме плевры, метастатическом раке молочной железы.

Ряд авторов сообщают о значительном прогрессе в лечении онкоурологических заболеваний с помощью ФДТ: предстательной железы и почки [51], полового члена [52], мочевого пузыря [53].

Результаты ФДТ в онкопульмонологии также многообещающие. [54] В своей работе В. В. Соколов, Е. В. Филоненко опубликовали результаты лечения раннего центрального рака легкого методом ФДТ. В исследование включили 37 больных (52 опухолевых очага). Из 52 очагов опухолевого поражения преинвазивный рак (carcinoma in situ) зарегистрировали в 6 случаях, плоскоклеточный рак с инвазией в пределах слизистого и подслизистого слоев стенки бронха — в 46 случаях. 51 опухолевый очаг — первичный, 1 — остаточный после лучевой терапии. У 17 из 37 больных ранее было проведено хирургическое или комбинированное лечение по поводу рака другой локализации. Для ФДТ использовали ФС фотогем, фотосенс и радахлорин. Эффект от проведенного лечения оценивали через 3 месяца на основании данных эндоскопического и морфологического исследований, компьютерной томографии (КТ), ультразвукового исследования (УЗИ), эндосонографии. Полную регрессию получили в 88,5 % наблюдений, частичную регрессию — в 11,5 %. Эффективность ФДТ зависела от размера новообразования. При лечении опухолей размером в наибольшем диаметре до 1 см полная регрессия достигнута в 100 % наблюдений, от 1,5 см до 2,0 см — в 28,6 %, при размере опухолей больше 2 см полной регрессии достигнуть не удалось. Рецидив опухоли в срок от 1 года до 5 лет диагностировали у двух пациентов. Им успешно проведены повторные курсы ФДТ. Побочные явления включали в себя развитие воспалительных изменений слизистой оболочки в зоне ФДТ с развитием временного (сроком до 6–7 дней) локализованного фибринозного эндобронхита с обтурацией просвета сегментарного бронха фибриновыми пленками (7 пациентов), рубцовый стеноз сегментарного бронха (2 пациента). У всех больных зарегистрировали повышенную чувствительность к

солнечному излучению, у двух пациентов — ожоги кожи открытых частей тела легкой степени. Метод показал высокую эффективность и может применяться при наличии преинвазивного центрального рака легкого, а также у больных с первично-множественным поражением бронхов и высоким риском осложнений хирургического вмешательства. [55] Следует отметить важную роль санационной бронхоскопии после проведения ФДТ по поводу рака бронхов. [56]

Разработана методика ИОФДТ брюшной полости. Основанием для планирования и проведения ИОФДТ служат: инвазия опухолью всех слоев стенки желудка, врастание в сальник, врастание в соседние органы и анатомические структуры, свободные раковые клетки в экссудате, полученном при пункции, признаки локального опухолевого поражения брюшины и/или визуализация перитонеальных диссеминатов, метастазы в яичниках. [57] Первым этапом осуществляли введение фото-сенсibilизатора. Вторым этапом выполняли удаление опухоли вместе с органом или частью органа, лимфаденэктомию, реконструкцию. Третьим этапом проводили сеанс ФДТ на брюшину. При этом было достигнуто равномерное облучение всех отделов париетальной брюшины. Данный метод успешно применяется в МНИОИ им. П.А. Герцена, в ряде клиник США. [58]. Методом интраоперационной ФДТ было пролечено 8 пациентов. У всех больных до начала ФДТ отмечалось активное накопление жидкости в брюшной полости. После лечения отмечалось стойкое прекращение накопления жидкости и улучшение общего самочувствия.

В литературе сформулированы и опубликованы показания и противопоказания к проведению ФДТ. [53]

*Показаниями к проведению ФДТ* являются: профилактика рака; противовирусная ФДТ, ФДТ предраковых заболеваний; профилактика рецидивов рака (адьювантная ФДТ); лечение начальных форм первичного рака; лечение начального рака при первично-множественном поражении; лечение местнораспространенного рака (2–3 ст.) у больных с тяжелой сопутствующей патологией и выраженными возрастными изменениями, когда традиционные методы лечения противопоказаны; рецидивные и остаточные опухоли, резистентные к традиционным методам лечения; при запущенных опухолях с распадом ФДТ применяется с целью гемостаза и уменьшения объема опухолевой ткани в плане комбинированного лечения с лучевой и химиотерапией; предоперационная ФДТ для уменьшения размеров опухоли; ФДТ с целью реканализации; ФДТ для лечения послеоперационных осложнений (бронхиальные фистулы, эмпиема плевры); интраоперационное лечение метастатических поражений плевры, диссеминаций по брюшине).

*Противопоказания к проведению ФДТ:* фотодинамическая терапия не показана у больных, страдающих наследственной или приобретенной порфирией, при повышенной кожной фоточувствительности, при тяжелых поражениях печени и почек. Существуют также особенности локализации и роста опухолей внутренних органов, при которых эндоскопическая фотодинамическая терапия связана с высоким риском осложнений и должна применяться с большой осторожностью или от нее следует отказаться.

Некоторые авторы указывают на специфические осложнения, которые развиваются при проведении ФДТ. Основным недостатком фотосенсибилизаторов является их длительная задержка в коже. Даже при минимальной концентрации фотосенсибилизаторов в коже они обуславливают повышенную чувствительность кожи к свету и фототоксичность. Результатом клинического проявления этой фототоксичности при несоблюдении светового режима может быть ожог I степени кожи лица и открытых участков тела с последующей пигментацией. [20]

Кроме того, при воздействии на множественные и обширные опухолевые очаги, особенно изъязвленные, и бурной фотохимической реакции с обширными некробиотическими процессами возможна гипертермическая реакция и интоксикация вследствие всасывания продуктов распада. [23]

Отек в ближайшие сутки после сеанса ФДТ, как проявление фотохимической реакции в тканях вследствие внутритканевого рассеивания света, в той или иной степени отмечается почти у всех больных. Особенно он бывает выраженным при ФДТ кожи лица. Этот отек не требует специального лечения и проходит самостоятельно через 3–4 дня после сеанса облучения.

При ФДТ рака пищевода возможно развитие эзофагита, а при передозировке облучения — формирование циркулярной рубцовой стриктуры в отдаленном периоде. При ФДТ бронхогенного рака легкого может развиваться гнойный эндобронхит, требующий противовоспалительной терапии. При ФДТ экзофитного обтурирующего центрального рака бронха через 2–3 суток после ФДТ выполняется санационная бронхоскопия для удаления детрита. [29] При ФДТ поверхностно-стелющегося рака мочевого пузыря с облучением всей внутренней поверхности мочевого пузыря с ограничением его объема. [53] В целом частота осложнений не превышает 5%. Для профилактики фототоксических осложнений используются солнцезащитные кремы с первого дня введения фотосенсибилизатора. Прием антиоксидантов (витамины А, С) через 1,5–2 недели после ФДТ в течение 7–10 дней. [38]

Таким образом, метод ФДТ выгодно отличается от традиционных методов лечения злокаче-

ственных опухолей (хирургической операции, лучевой и химиотерапии) высокой избирательностью поражения, отсутствием риска хирургического вмешательства, тяжелых местных и системных осложнений лечения, возможностью многократного повторения при необходимости лечебного сеанса и сочетанием в одной процедуре флуоресцентной диагностики и лечебного воздействия. Кроме того, для ликвидации опухоли у большинства больных достаточно одного курса ФДТ. Представленные в обзоре данные об использовании ФДТ в лечении различных опухолевых заболеваний подтверждают большую перспективность применения данной лазерной технологии.

Единственным зарегистрированным в Украине ФС является Фотолон (Photolon, Fotolon). Препарат разработан в фармацевтической компании «Белмедпрепараты» (Республика Беларусь) и запатентован в 2003 г. Фотолон изначально получали из крапивы, он содержал производные хлорофиллов *a* и *b*. Поскольку в литературе не имеется сведений о химическом составе фотолон, можно предположить, что он содержит смесь, подобную хлорофиллу *e* из люцерны, описанному E. Snyder et E. Allen [59]. Фотолон применяется в достаточно высоких терапевтических дозах (3–5 мг/кг). В настоящее время фотолон получают из цианобактерий рода *Spirulina*, что сокращает число возможных примесей (без производных ряда хлорофилла *b*), повышает чистоту препарата до 90% и уменьшает терапевтическую дозу до 2,5–3 мг/кг. Петров П.Т. и соавт. (РПУ «Белмедпрепараты») стабилизировали фотолон водорастворимым полимером поливинилпирролидоном с целью повышения водорастворимости лиофильно-высушенной формы препарата и предотвращения процесса агрегации, что повышает квантовый выход, и увеличивает противоопухолевую активность препарата. Таким образом, препарат представляет собой фармацевтическую композицию на основе натриевой соли хлорина *e6* и ПВП в соотношении компонентов (масс. %): хлорин *e6* — 40–90, ПВП-10 — 60. [10] Оценке эффективности доставки фотолон в опухоль и эффективности ФДТ с помощью данного препарата посвящено множество исследований [11] Исследования группы Н.А. Isakau показали, что в растворе ПВП взаимодействует с хлорином *e6* и образует молекулярные комплексы «хлорин *e6* - ПВП». [60] Они доказали, что взаимодействие хлорина *e6* с ПВП препятствует агрегации хлорина *e6* в водной среде, гидролизу соли хлорина *e6*, а также улучшает растворимость более гидрофобных сложных эфиров хлорина *e6* в водной среде. Одновременно фотофизические эксперименты с растворами хлорина *e6* и комплекса «хлорин *e6* - ПВП» показали, что связанные с ПВП молекулы хлорина *e6* имеют повышенную фотодинамическую активность и флуоресценцию по сравнению с одним

хлорином  $e_6$  [61] Комплекс «хлорин  $e_6$ -ПВП» повышает его стабильность и растворимость в воде, следовательно, улучшает биодоступность и фотосенсибилизирующий эффект. Кроме того, присоединении хлорина  $e_6$  к полимеру увеличивает время циркуляции препарата в крови за счет повышения его молекулярной массы. Это способствует пассивной доставке лекарственного соединения в опухоль с помощью «EPR»-эффекта [62], который основан на большей проницаемости сосудов опухоли, чем сосудов здоровых тканей, поэтому циркулирующий препарат легче диффундирует в опухолевую ткань [62], что объясняет более высокую селективность накопления фотолон в злокачественных опухолях по сравнению с хлорином  $e_6$ . После в/в введения фотолон максимальное количество препарата в опухоли регистрируются через 3 ч, затем концентрация активного вещества медленно снижается; через 24 ч в крови обнаруживаются следовые количества препарата.

Фотолон был зарегистрирован в Украине в 2004 г. в виде лиофилизата для приготовления раствора для инфузий по 25, 50 или 100 мг во флаконе. Препарат применяется для ФДТ злокачественных новообразований, включая рак кожи (плоскоклеточный и базальноклеточный), рак грудной железы и его внутрикожные метастазы, рак слизистых оболочек (вульвы, пищевода, прямой кишки и др.), а также для диагностики злокачественных новообразований спектрофлуоресцентным методом. Оптимальное время для проведения ФДТ составляет 3–8 ч. после внутривенного введения препарата. Время выведения из организма 48 ч.

**Целью** настоящего исследования было определение показаний для применения эндоскопической ФДТ в лечении пациентов РЖ.

## Материалы и методы

Проанализированы результаты лечения 10 пациентов РЖ в возрасте от 15 до 85 лет (средний возраст —  $53,0 \pm 1,0$  год.), у которых применена методика ФДТ клинике ГУ «ИОНХ им. В.Т.Зайцева НАМНУ», находившихся на лечении в период с 2015 по 2018 гг. Все исследуемые пациенты имели опухоли тела или кардиального отдела желудка Т 3-4 (согласно классификации UICC (7-е издание, 2009). При морфологическом исследовании в 4-х наблюдениях выявлен перстневидноклеточный рак, в 5 наблюдениях — высокодифференцированная аденокарцинома, в 1-м наблюдении — аденокарцинома средней степени дифференцировки. В комплексе обследования, помимо общеклинических, биохимических, коагулологических анализов, применяли эндоскопическое исследование, КТ, УЗИ. Среди них 4 пациентов поступали с явлениями ОЖКК или дисфагией III–IV ст. в тяжелом состоянии, у 2 пациентов индекс риска развития

сердечно-сосудистых осложнений (RCRI) для некардиохирургических плановых операций был высоким и имел 3 фактора. Этим пациентам проводилась плановая предоперационная подготовка, включавшая гемостатическую (по показаниям), инфузионную, кардиотропную терапию, коррекцию расстройств основного обмена с динамическим контролем показателей гомеостаза. После стабилизации состояния эти пациенты были оперированы в плановом порядке, им были выполнены гастрэктомии с лимфодиссекцией. Наряду с вышеперечисленными мероприятиями в комплекс предоперационной подготовки включали ФДТ. Кроме того, в исследование включены 4 пациентов, которым по поводу рака тела желудка Т 3-4 была выполнена гастрэктомия, а при гистологическом исследовании в краях резецированных препаратов были выявлены опухолевые клетки. Этим пациентам ФДТ проводилась в послеоперационном периоде.

**Методика ФДТ.** Инфузия раствора «Фотолон» в дозе 2,5–3,0 мг/кг, в 200 мл 0,9% раствора хлорида натрия проводилась за 3 часа до сеанса эндоскопического облучения. Облучение осуществлялось с помощью полупроводникового лазера с длиной волны  $\lambda_{\text{возб}} = 0,67$  мкм перекрестными полями облучения, вводимого через биопсийный канал эндоскопа. Световая доза и число сеансов облучения определялись в зависимости от степени поражения слизистой оболочки желудка (от 3 до 8 сеансов). Световая доза сеанса составляла до 200 Дж. Плотность мощности лазерного излучения — 25 мВт/см<sup>2</sup>. Лечебные и диагностические эндоскопии проводили с использованием видеоэндоскопов V-70 «OLYMPUS», «FUJINON-4400».

Эффективность лечения оценивали на основании оценки уровня ранних послеоперационных осложнений (несостоятельности эзофагоэуноанастомозов), послеоперационной летальности, а также количеству рецидивов опухолей. Отсутствие осложнений оценивали по отсутствию в ближайшем периоде после ФДТ признаков перфорации полого органа, анафилактических реакций, дисфагии, гипертермии, болевого синдрома.

Диспансеризация пациентов осуществлялась через 3, 6 и 12 месяцев. Окончательно эффективность лечения оценивали по результатам морфологических исследований как минимум через 12 месяцев после ФДТ.

Исследование проводилось с добровольного согласия пациента и было одобрено на заседании комиссии по биоэтике института.

## Результаты

В течение ближайших 24 часов после ФДТ ни у одного из пациентов не было выявлено проявлений фототоксичности. После ФДТ не отмечено клинически значимых проявлений нефро- и гепатотоксичности используемого ФС. При дина-

мическом эндоскопическом наблюдении у всех исследуемых пациентов выявлено уменьшение зон инфильтрации слизистой оболочки желудка (в среднем на 60 %).

В раннем послеоперационном периоде в одном наблюдении (10 %) была отмечена частичная несостоятельность эзофаго-еюноанастомоза, дебит кишечного отделяемого не превышал 200 мл за сутки; свищ ликвидирован консервативными мероприятиями). Летальных исходов в раннем послеоперационном периоде не было.

При контрольных эндоскопических и морфологических обследованиях рецидив опухоли через 12 месяцев отмечен у одного пациента. Стриктуры анастомозов в отдаленном периоде наблюдения не было.

### Обсуждение

Методика эндоскопической ФДТ с применением препарата «Фотолон» является высокоэффективной методикой эндоскопического лечения пациентов с интраэпителиальной дисплазией ВОПТ, позволяющей добиться фотохимического регресса фокусов и торможения роста новообразований в 100 % случаев. Это позволяет добиться 100 % выживаемости пациентов и 90% безрецидивной выживаемости при сроках наблюдения до 12 месяцев.

Эндоскопическая ФДТ может быть использована на этапе комбинированного лечения в сочетании с медикаментозной терапией и хирургическими вмешательствами и является эффективным средством профилактики развития несостоятельности пищевода-тонкокишечных анастомозов в раннем послеоперационном периоде.

Эндоскопическая ФДТ может использоваться в послеоперационном периоде в качестве профилактики ранних послеоперационных осложнений в случаях обнаружения опухолевых клеток в краях резекции.

### Выводы

Фотодинамическая лазеротерапия с применением в качестве фотосенсибилизатора препарата «Фотолон» является высокоэффективной методикой предоперационной подготовки у больных с РЖ, а также может быть использована в послеоперационном периоде с целью профилактики развития несостоятельности анастомозов и повышения уровня безрецидивной выживаемости.

### Литература

1. Давыдов, МИ, Тер-Ованесов МД, Маховский ВВ. Состояние проблемы и пути оптимизации тактики хирургического лечения больных раком желудка старшей возрастной группы. Хирургия. 2008;10:73-7.
2. Мерабишвили ВМ. Рак желудка. Эпидемиология и выживаемость больных. Материалы Всероссийской научно-практической конференции с международным участием. СПб, 2012, с. 53
3. Хороненко ВЭ. Операционно-анестезиологический риск и пути его снижения у гериатрического контингента онкологических больных с тяжелыми сопутствующими сердечно-сосудистыми заболеваниями: Автореф. дис. ... д-ра мед.наук. Москва; 2009. 46 с.
4. Piso P, Bektas H, Werner U, et al. Comparison between treatment results for gastric cancer in younger and elderly patients. Zentralbl Chir. 2002;127(4):270-4.
5. Vural S, Civil O, Kement M. Risk factors for early postoperative morbidity and mortality in patients underwent radical surgery for gastric carcinoma: a single center experience. Int J Surg. 2013;11(10):1103-9.
6. Shin HS, Oh SJ, Suh BJ. Factors related to morbidity in elderly gastric cancer patients undergoing gastrectomies. J Gastric Cancer. 2014;14(3):173-9.
7. Свиридова СП, Стилиди ИС, Итин АБ и др. Современные возможности периоперационного ведения больных раком желудка старше 80 лет. Вестник РОНЦ. 2007;1:55-60.
8. Синенченко ГИ, Роман ЛД, Карачун АМ и др. Непосредственные и отдаленные результаты лечения рака желудка. Вестник Российской Военно-медицинской академии. 2007;17(1), прилож., Ч.1: 51-4.
9. Странадко ЕФ. Механизмы действия фотодинамической терапии. Российский онкологический журнал. 2000;4:52-6
10. Петров ПТ и др. Экспериментальные исследования Фотолона как средства для фотодинамической диагностики и терапии злокачественных новообразований. Материалы X Российского национального конгресса. Человек и лекарство; 2003 Апр 7-11; Москва. Москва; 2003, с. 20-5.
11. Истомин ЮП и др.. Фармакоэкономический анализ фотодинамической терапии с Фотолоном. Здравоохранение. 2007;6:77-81
12. Dougherty TJ, Kaufman J E, Goldfarb A, Weishaupt KR, Boyle D, Mitleman A. Photoradiation therapy for the treatment of malignant tumours. Cancer Res. 1978;38: 2628-35.
13. Hugget MT, Jermyn M, Gillams A, Illing R, Mosse S, Novelli M, et al. Phase I/II study of verteporfin photodynamic therapy in locally advanced pancreatic cancer. Br J Cancer. 2014;110 (7):1698-704.
14. Hillemanns P, Garcia F, Petry KU, Dvorak V, Sadovsky O, Iversen O.E, et al. A randomized study of hexamino-levulinate photodynamic therapy in patients with cervical intraepithelial neoplasia 1/2. Am J Obstet Gynecol. 2015;212(4):465.e1-e7.
15. Rigual N, Shafrstein G, Cooper M.T, Baumann H, Bellnier D.A, Sunar U, et al. Photodynamic therapy with 3-(1-hexyloxyethyl) pyropheophorbide a for cancer of the oral cavity. Clin Cancer Res. 2013;19(23):6605-13.
16. Ikeda H, Tobita T, Ohba S, Uehara M, Asahina I. Treatment outcome of Photofrin-based photodynamic therapy for T1 and T2 oral squamous cell carcinoma and dysplasia. Photodiagnosis Photodyn Ther. 2013;10(3):229-35.
17. Eymert-Morin C, Zidane M, Lebdaï S, Triau S, Azzouzi A.R, Rousselet M.C. Histopathology of prostate tissue after vascular-targeted photodynamic therapy for localized prostate cancer. Virchows Arch. 2013;463 (4):547-52.
18. Cai XJ, Li WM, Zhang LY, Wang XW, Luo RC, Li L.B. Photodynamic therapy for intractable bronchial lung cancer. Photodiagnosis Photodyn Ther. 2013;10(4):672-6.

19. Ramirez DP, Kurachi C, Inada NM, Moriyama LT, Salvio AG, Vollet Filho JD, et al. Experience and BCC subtypes as determinants of MAL-PDT response: preliminary results of a national Brazilian project. *Photodiagnosis Photodyn Ther.* 2014;11(1):22–6.
20. Каплан МА, Романко ЮС. Лазерная фотодинамическая терапия (обзор, состоящие проблемы и перспективы). *Физиотерапия, бальнеология и реабилитация.* 2004;1:43–8.
21. Филоненко ЕВ. Флюоресцентная диагностика и фотодинамическая терапия — обоснование применения и возможности в онкологии. *Фотодинамическая терапия и фотодиагностика.* 2014;1:3–7.
22. Романко ЮС, Каплан МА, Попучиев ВВ. Механизмы действия фотодинамической терапии с фотодитазинном на саркому М-1. *Лазерная медицина.* 2004;8(3):232.
23. Цыб АФ, Каплан МА, Романко ЮС, Попучиев ВВ. *Фотодинамическая терапия.* Москва: МИА, 2009.
24. Каплан МА, Романко ЮС, Попучиев ВВ, Южаков ВВ, Бандурко ЛН, Михина ЛН и др. Влияние плотности световой энергии на противоопухолевую эффективность фотодинамической терапии с фотодитазинном. *Лазерная медицина.* 2005;9(2):46–54.
25. Каплан М.А, Романко ЮС, Попучиев ВВ, Южаков ВВ, Бандурко ЛН, Фомина НК, др. Действие фотодинамической терапии на рост и функциональную морфологию саркомы М-1. *Лазерная медицина.* 2005;9(4):41–7.
26. Romanko YuS, Tsyb AF, Kaplan MA, Popuchiev VV. Effect of photodynamic therapy with photodithazine on morphofunctional parameters of M-1 sarcoma. *Bulletin of Experiment Biol and Med.* 2004;138(6):584–589.
27. Romanko YuS, Tsyb AF, Kaplan MA, Popuchiev VV. Relationship between antitumor efficiency of photodynamic therapy with photodithazine and photoenergy density. *Bulletin of Experimental Biology and Medicine.* 2005;139(4):460–464.
28. Романко ЮС, Цыб АФ, Каплан МА, Попучиев ВВ. Зависимость противоопухолевой эффективности фотодинамической терапии от плотности световой энергии. *Бюллетень экспериментальной биологии и медицины.* 2005;139(4):456–61.
29. Каплан МА, Капинус ВН, Попучиев ВВ, Романко ЮС, Ярославцева-Исаева ЕВ, Спиченкова ИС и др. Фотодинамическая терапия: результаты и перспективы. *Радиация и риск.* 2013;22(3):115–23.
30. Каплан МА, Никитина РГ, Малыгина АИ, Романко ЮС, Бозаджиев ЛЛ, Дрожжина ВВ и др. Возможности применения бенгал роз для фотодинамической терапии опухолей. *Вопросы онкологии.* 1999;45(5):557–9.
31. Каплан МА, Пономарев ГВ, Баум РФ, Романко ЮС, Мардынская ВП, Малыгина АИ. Изучение специфической фотодинамической активности фотодитазина при фотодинамической терапии саркомы М-1 у крыс. *Российский биотерапевтический журнал.* 2003;2(4):23–30.
32. Цыб АФ, Каплан МА, Молочков ВА, Миронов АФ, Романко ЮС, Капинус ВН. и др. О применении фотодинамической терапии в лечении солитарных и множественных базалиом. *Российский журнал кожных и венерических болезней.* 2000;4:4–12.
33. Ярославцева-Исаева ЕВ, Каплан МА, Романко ЮС, Сокол НИ. Разработка методики фотодинамической терапии экспериментальной опухоли (саркома М-1) при локальном введении фотосенсибилизатора. *Росс. биотерапевт. журнал.* 2003;2(4):19–22.
34. Таранец ТА, Сухова ТЕ, Романко ЮС. Фотодинамическая терапия базально-клеточного рака кожи с локальным и внутривенным использованием фотосенсибилизатора хлоринового ряда «Фотолон». *Альманах клинической медицины.* 2007;15:283–8.
35. Сухова ТЕ, Молочков ВА, Романко ЮС, Матвеева ОВ, Решетников АВ. Лечение базальноклеточного рака кожи на современном этапе. *Альманах клинической медицины.* 2008;18:14–21.
36. Капинус ВК, Романко ЮС, Каплан МА, Пономарев ГВ, Сокол НИ. Эффективность флюоресцентной диагностики и фотодинамической терапии с фотосенсибилизатором фотодитазин у больных раком кожи. *Российский биотерапевтический журнал.* 2005;4(3):69–75.
37. Каплан МА, Капинус ВН, Романко ЮС, Ярославцева-Исаева ЕВ. Фотодитазин — эффективный фотосенсибилизатор для фотодинамической терапии. *Российский биотерапевтический журнал.* 2004;3(2):50.
38. Цыб АФ, Каплан МА, Романко ЮС, Попучиев ВВ. Клинические аспекты фотодинамической терапии. *Калуга: Издательство научной литературы Н.Ф. Бочкаревой,* 2009.
39. Романко ЮС, Коренев СВ, Попучиев ВВ, Вайсбейн ИЗ, Сухова ТЕ. *Основы фотодинамической терапии.* Калининград: Страж Балтики, 2010.
40. Волгин ВН, Странадко ЕФ, Тришкина ОВ., Кабанова МА, Кагоянц РВ. Сравнительная характеристика различных видов лечения базально-клеточного рака. *Российский журнал кожных и венерических болезней.* 2013;5:4–10.
41. Романко ЮС, Каплан МА, Попучиев ВВ, Молочков ВА, Сухова ТЕ, Третьякова БИ и др. Базально-клеточный рак кожи: проблемы лечения и современные аспекты фотодинамической терапии. *Российский журнал кожных и венерических болезней.* 2004;6:6–10.
42. Казанцева КВ, Молочков АВ, Молочков ВА, Сухова ТЕ, Прокофьев АА., Каприн АД и др. Саркома Капоши: патогенез, клиника, диагностика и современные принципы лечения. *Российский журнал кожных и венерических болезней.* 2015;1:4–12.
43. Евстифеев СВ, Кулаев МТ, Рыбкина ОА. Фотодинамическая терапия больных раком нижней губы. *Фотодинамическая терапия и фотодиагностика.* 2014;3:20–2.
44. Коренев СВ, Вайсбейн ИЗ, Попучиев ВВ, Романко ЮС. Применение флюоресцентной диагностики в определении тактики лечения рака вульвы. *Международная научно-практическая конференция. Современные технологии акушерства и гинекологии в решении проблем демографической безопасности.* Калининград, 2014.
45. Коренев СВ, Романко ЮС. Возможности фотодинамической терапии при раке вульвы. *Международная научно-практическая конференция. Современные технологии акушерства и гинекологии в решении проблем демографической безопасности.* Калининград, 2014.
46. Гребёнкина ЕВ, Гамаюнов СВ, Кузнецов СС, Оноприенко ОВ., Илларионова НА, Шахова НМ. Фотодинамическая терапия заболеваний шейки матки. *Фотодинамическая терапия и фотодиагностика.* 2014;2:12–4.

47. Филоненко ЕВ, Соколов ВВ, Карпова ЕС. Эффективность фотодинамической терапии при лечении больных ранним раком желудка. Фотодинамическая терапия и фотодиагностика. 2013;2:3–6.
48. Соколов ВВ, Филоненко ЕВ, Карпова ЕС. Длительное паллиативное лечение больной перстневидно-клеточным раком желудка с использованием эндоскопической фотодинамической терапии. Фотодинамическая терапия и фотодиагностика. 2014;3:34–36.
49. Соколов ВВ, Филоненко ЕВ, Сухин ДГ. Фотодинамическая терапия. Возможности и перспективы. Материалы III всероссийского симпозиума. Москва, 1999, с. 66–8.
50. Аминов С.А. Обоснование применения интраоперационной фотодинамической терапии немелкоклеточного рака легкого. Вестник Российского университета дружбы народов. 2010;3:176–9.
51. Чернышев ИВ, Алтунин ДВ, Самсонов ЮВ, Каллаев КК. Новые возможности фотодинамической диагностики и лечения рака предстательной железы и почки. Экспериментальная и клиническая урология. 2011;2–3:92–4.
52. Филоненко ЕВ, Каприн АД, Алексеев БЯ, Урлова АН. Клиническое наблюдение успешной фотодинамической терапии больного с эритроплазией Кейра. Фотодинамическая терапия и фотодиагностика. 2014;2:28–30.
53. Чернышев ИВ, Алтунин ДВ, Самсонов ЮВ, Кудрявцев ЮВ. Методы флуоресцентной диагностики и фотодинамической терапии в онкоурологии. Научно-медицинский вестник Центрального Черноземья. 2008;34:57–8.
54. Соколов ВВ, Телегина ЛВ, Гладышев АА, Пикин ОВ, Трахтенберг АХ, Чиссов ВИ и др. Эндоскопическая внутрибронхиальная хирургия и фотодинамическая терапия при раннем центральном раке легкого. Фотодинамическая терапия и фотодиагностика. 2012;1:23–4.
55. Соколов ВВ, Филоненко ЕВ. Фотодинамическая терапия больных ранним центральным раком легкого. Фотодинамическая терапия и фотодиагностика. 2013;4:3–6.
56. Галкин ВН, Каплан МА, Рагулин ЮА, Романко ЮС, Петерс ВВ, Эпатов ТВ. Санационная бронхоскопия после фотодинамической терапии в комбинированном лечении рака легкого. VI Всероссийская научно-практическая конференция с международным участием. Актуальные вопросы эндоскопии. Современные возможности эндоскопии в диагностике и лечении взрослых и детей. Санкт-Петербург, 2015.
57. Кириллов НВ, Филоненко ЕВ, Вашкамадзе ЛА. Сибирский онкологический журнал. 2012;2:84–9.
58. Song J, Lee HJ, Cho GS, et al. Recurrence following laparoscopy-assisted gastrectomy for gastric cancer: a multicenter retrospective analysis of 1417 patients. *Aim surg oncol.* 2010;17(7):1777–86.
59. Allen EA. New porphyrinic and chlorophyllic compositions and process therefor. United State Patent US 3,102,891 of Sep 1963.
60. Isakau HA, Parkhats MV, Knyukshto VN, et al. Toward understanding the high PDT efficacy of chlorin e6-polyvinylpyrrolidone formulations: Photophysical and molecular aspects of photosensitizer-polymer interaction in vitro. *J Photochem Photobiol. B : Biol.* 2008;92:165–74.
61. Isakau HA, Trukhacheva TV, Petrov PT. Isolation and identification of impurities in chlorin e6. *J Pharm Biomed Anal.* 2007;45:20–9.
62. Puisieux F, Couvreur P, Delattre J, Devissaguet J-P. Liposome, new systems and new trends in their application. Editions de Sante, 1995, 797 p.

CLINICAL PHOTOMEDICINE

● **PHOTOBIOLOGY AND EXPERIMENTAL  
PHOTOMEDICINE**

PHYSICS AND ENGINEERING IN PHOTOBIOLOGY  
AND PHOTOMEDICINE

**A COMPARATIVE EXPERIMENTAL-MORPHOLOGICAL STUDY OF THE  
METHODS OF CHEMODESTRUCTION, CRYODESTRUCTION AND LASER  
DESTRUCTION OF THE PERIPHERAL NERVE TRUNK**

*M.F. Posokhov, O.V. Gorbunov, V.I. Tsybalyuk*

● **АНТИМИКРОБНЫЙ ЭФФЕКТ И ПОКАЗАТЕЛИ ПЕРЕКИСНОГО ОКИСЛЕНИЯ  
ЛИПИДОВ КАК КРИТЕРИЙ ЭФФЕКТИВНОСТИ ПРИМЕНЕНИЯ  
ФОТОДИНАМИЧЕСКОЙ ТЕРАПИИ У КРЫС С ИНФИЦИРОВАННЫМИ  
ЛУЧЕВЫМИ ПОВРЕЖДЕНИЯМИ**

● *Н.В. Красносельский, Л.И. Симонова, В.З. Гертман, Е.С. Пушкарь*





## A COMPARATIVE EXPERIMENTAL-MORPHOLOGICAL STUDY OF THE METHODS OF CHEMODESTRUCTION, CRYODESTRUCTION AND LASER DESTRUCTION OF THE PERIPHERAL NERVE TRUNK

### M.F. Posokhov

*Cand. Sci. (Med.), Docent, Head of the department  
Department of Functional Neurosurgery with a group  
of pathomorphology  
“Institute of Neurology, Psychiatry and Narcology  
of NAMS of Ukraine” State Institution  
46 Akademika Pavlova St., Kharkiv, 61068, Ukraine  
tel: +38 (050) 677- 77-53  
e-mail: nsd17@ukr.net  
ORCID 0000-0003-3361-5522*

### O.V. Gorbunov

*Junior Researcher  
Department of Functional Neurosurgery with a group  
of pathomorphology  
“Institute of Neurology, Psychiatry and Narcology  
of NAMS of Ukraine” State Institution  
46 Akademika Pavlova St., Kharkiv, 61068, Ukraine  
tel: +38 (066) 374-68-05  
e-mail: o.gorbunov68@ukr.net  
ORCID 0000-0002-6092-9925*

### V.I. Tsymbalyuk

*Dr. Sci. (Med.), Prof., Academician of NAMS of Ukraine,  
President of NAMS of Ukraine  
SI “Romodanov Neurosurgery Institute of NAMS of Ukraine”  
32 Platona Mayborody St., Kyiv, 04050, Ukraine  
tel: +38 (044) 483-94-13  
e-mail: neuro.kiev@gmail.com  
ORCID 0000-0001-7544-6603*

An experimental morphological study of the methods of chemodestruction, cryodestruction and laser destruction as those of medical denervation in pharmacoresistant forms of prosopalgia was carried out. The obtained data testify to the presence of evident destructive macro- and microscopic changes both in the nerve trunk and its surrounding tissues when using alcoholic chemodestruction. A lesser degree of morphological changes was observed in phenol chemodestruction. Cryodestruction was characterized by morphological signs of persistent denervation with a minimal manifestation of perifocal changes in the surrounding tissues. The laser method of denervation resulted in replacement of destruction by regeneration in the early period. Perifocal changes were minimal.

**Key words:** pharmacoresistant prosopalgia, alcoholic chemodestruction, phenol chemodestruction, cryodestruction, laser destruction.

## ПОРІВНЯЛЬНЕ ЕКСПЕРИМЕНТАЛЬНО-МОРФОЛОГІЧНЕ ВИВЧЕННЯ МЕТОДІВ ХЕМОДЕСТРУКЦІЇ, КРІОДЕСТРУКЦІЇ ТА ЛАЗЕРНОЇ ДЕСТРУКЦІЇ ПЕРИФЕРИЧНОГО НЕРВОВОГО СТОВБУРА

**М.Ф. Посохов<sup>1</sup>, О.В. Горбунов<sup>1</sup>, В.І. Цимбалюк<sup>2</sup>**

<sup>1</sup>ДУ «Інститут неврології, психіатрії та наркології НАМН України», м. Харків, Україна;

<sup>2</sup>ДУ «Інститут нейрохірургії ім. акад. А.П. Ромоданова НАМН України», м. Київ, Україна

Проведено експериментально-морфологічне вивчення методів хемодеструкції, кріодеструкції та лазерної деструкції, як методів лікувальної денервації при фармакорезистентних формах прозопалгій. Отримані дані свідчать про наявність виражених деструктивних макро- і мікроскопічних змін, як в нервовому стовбурі, так і в навколишніх тканинах при використанні алкогольної хемодеструкції. Менша ступінь вираженості морфологічних змін спостерігалася при феноловій хемодеструкції. Кріодеструкція характеризується морфологічними ознаками стійкої денервації при мінімальній вираженості перифокальних змін в оточуючих нерв тканинах. При лазерному способі денервації деструкція в ранні терміни змінюється регенерацією; перифокальні зміни найменш виражені.

**Ключові слова:** фармакорезистентні прозопалгії, алкогольна деструкція, фенольна хемодеструкція, кріодеструкція, лазерна деструкція.

## СРАВНИТЕЛЬНОЕ ЭКСПЕРИМЕНТАЛЬНО-МОРФОЛОГИЧЕСКОЕ ИЗУЧЕНИЕ МЕТОДОВ ХЕМОДЕСТРУКЦИИ, КРИОДЕСТРУКЦИИ И ЛАЗЕРНОЙ ДЕСТРУКЦИИ ПЕРИФЕРИЧЕСКОГО НЕРВНОГО СТВОЛА

**Н.Ф. Посохов<sup>1</sup>, О.В. Горбунов<sup>1</sup>, В.И. Цымбалюк<sup>2</sup>**

<sup>1</sup>ГУ «Институт неврологии, психиатрии и наркологии Национальной Академии медицинских наук Украины», г. Харьков, Украина;

<sup>2</sup>ГУ «Институт нейрохирургии им. акад. А.П. Ромоданова НАМН Украины», г. Киев, Украина

Проведено экспериментально-морфологическое изучение методов хемодеструкции, криодеструкции и лазерной деструкции, как методов лечебной денервации при фармакорезистентных формах прозопалгий. Полученные данные свидетельствуют о наличии выраженных деструктивных макро- и микроскопических изменений, как в нервном стволе, так и в окружающих тканях при использовании алкогольной хемодеструкции. Меньшая степень выраженности морфологических изменений наблюдалась при феноловой хемодеструкции. Криодеструкция характеризуется морфологическими признаками стойкой денервации при минимальной выраженности перифокальных изменений в окружающих нервных тканях. При лазерном способе денервации деструкция в ранние сроки сменяется регенерацией; перифокальные изменения самые минимальные.

**Ключевые слова:** фармакорезистентные прозопалгии, алкогольная деструкция, феноловая хемодеструкция, криодеструкция, лазерная деструкция.

### Introduction

Pharmacoresistant facial pains (prosopalgias) belong to the most severe human pain syndromes [1-4]. Despite a rather large number of studies and publications, by now the problem of surgical treatment of patients with severe forms of prosopalgias remains urgent. Recent years have witnessed a tendency for a wide use of mini-invasive technologies for treatment of prosopalgias, including different transcutaneous puncture methods for destructing facial nerve formations.

Historically and practically, the following methods of puncture destruction have become the most common ones:

- alcoholization (alcoholic chemodestruction), introduced into clinical practice by C. Schlösser in 1903 [5];

- electrocoagulation, suggested by Kirschner M. in 1932 [6];

- phenol chemodestruction, suggested by Jefferson A. in 1963 and widely used worldwide by now [7, 8];

- hydrothermal destruction of the trigeminal ganglion and sensory root, developed by Jaeger R. in 1954 and improved by Livshitz L.Ya. in 1965 [9];

- cryodestruction (cryoneurotomy) of the sensory root and peripheral branches of the trigeminal nerve (Sipitiy V.I., Posokhov M.F., 1984) [10-12];

- radiofrequency destruction (Cosman E.R. et al., 1984) [13];

- laser destruction (Kozel A.I., 1996; Posokhov M.F., Chernenkov V.G., Pykhtin A.V., 2010) [14-17].

Prominent among the above listed ways are puncture methods of chemodestruction used for treating severe forms of trigeminal neuralgia. Of them, the most widespread is the method of alcoholization; it was introduced into clinical practice by Schlösser C. in 1903 and for a long period of time regarded as mini-invasive, technically simple and effective [5,18]. It was

believed that alcoholization of peripheral branches “seldom produces complications, does not require hospitalization of the patient, has no contraindications and can be repeated in recurrences...”. Alcoholization was considered as “... a chemical section of the nerve by means of aseptic necrosis leading to an interruption of conductivity and, consequently, discontinuation of pain attacks, followed by regeneration of the peripheral nerve owing to anatomical integrity of its coats” [19]. According to findings of the study, conducted by Shengeliya N.Sh. on a high electronic microscopic level, alcoholization develops “the required degree of nerve degeneration, providing a stable disturbance of innervation” [20].

Nevertheless despite a long time period of its use and efficacy in providing emergency care the result of the treatment was always controversial. Clinical observations showed that remission after the first alcoholization lasted from a few weeks to 3 years, as a rule, with a subsequent recurrence of pains. The effect of each subsequent alcoholization decreased and was accompanied by the development of an evident cicatricial adhesion (it making repeated manipulations more difficult) in the perineural tissues and “iatrogenic neuritis of branches” or, in the modern interpretation, degenerative-dystrophic changes in fibres of the peripheral branches of the trigeminal nerve, thereby, as it turned out, neutralizing the effect of treatment. It was not in rare cases that repeated alcoholizations were followed by a stable pain syndrome with an atypical clinical picture [21,22]. Nevertheless alcohol-novocaine blocks, as an emergency care for controlling severe facial pain syndrome, have been used up to now.

The methods of chemodestruction include the method of phenol blocks with phenol injections into the trigeminal nerve, ganglion and trigeminal cavity (Jefferson A., 1963; Vasin N.Ya., 1973) [7,8]. Here the ability of phenol to cause coagulation of protein with

resultant denervation is used. But phenol is a poisonous substance, it requiring a very precise dosage. This method has not become widely used in our country, nevertheless abroad it came into use long ago [23,24].

Also used is the method of injection of glycerin into the trigeminal cistern, when within 4 years after the manipulation pain recurrences were observed in 18–31 % of cases too [25].

At different times other methods of nerve destruction were suggested, in particular those connected with the effect of a high temperature, such as: the method of electrocoagulation suggested by Kirschner M. in 1932 and the method of hydrothermal destruction of the trigeminal ganglion and sensory nerve developed by Jaeger R. in 1954 and Livshitz L.Ya. in 1965 [6,9,26,27]. These methods also gave only a temporary interruption of pains, with a high percentage of complications and recurrences of pains. Vasin N.Ya. presented in his publication the following statistical data: from 2,358 electrocoagulations there were up to 2 % with painful anaesthesias, 9% with keratitis and 25 % with recurrences; in 350 patients with a directed hydrothermal destruction 5.3 % of cases developed keratitis and 8.1 % had pain recurrences, reference to Livshitz L.Ya.; in 1,870 patients with alcoholizations there were 13 % with keratitis and 29 % with recurrences [8].

The method of electrocoagulation did not demonstrate any significant advantages over alcoholization because of a poorly controlled and unregulated depth of destruction [28]. The performance of electrocoagulation was followed by formation of a connective tissue cicatrix in the traumatic damage area and by formation of true neuromata [29,30]. The performance of hydrothermal destruction resulted in such complications as neuroparalytic keratitis, meningism, meningitis, pain dysesthesia and lesion of other cranial nerves owing to a poorly controlled and unregulated depth of destruction and other effects of physical action on the nerve tissue as well as on the adjacent tissues caused by “fluidity” of solutions and their penetration outside the trigeminal sinus. Modern literature data vary enormously. According to Troyan V.V., the above-mentioned complications after hydrothermal destruction of the trigeminal nerve were revealed in 70.6 % of patients [31]. But according to data of other authors, temporary phenomena of facial dysesthesia after hydrothermal destruction developed only in 8.2 % of cases, and no other above-mentioned postoperative complications were observed [32].

Recently the method of low-temperature destruction — selective cryoneurotomy or cryodestruction (Sipitii V.I., Posokhov M.F., 1984) — and the method of laser destruction (Kozel A.I., 1996; Posokhov M.F., Chernenkov V.G., Pykhin A.V., 2010) were suggested [10,11,12,14,15,33,34].

The preference of cryodestruction is confirmed by duration of its effect (the pain scale) and values of the life quality, as it is reported by many authors. The use

of cryodestruction is an effective and pathogenetically substantiated method with resultant stable neurodynamic phenomena and inhibition of pathological nociceptive input. Here a local cryoinfluence on the nerve does not form any connective tissue cicatrix [10,15].

The method of laser destruction of the trigeminal nerve has not been sufficiently studied. At present the literature on laser destruction contains findings of some authors about formation of a cicatrix in the nerve trunk in case of the surgical laser way of denervation (on an example of using a neodymium laser with a wavelength of 1,064 nm), it contradicting to our experimental data obtained with use of a semiconductor laser with a wavelength of 980 nm [15,16,17,35].

The present literature describes advantages and disadvantages of different puncture methods of destruction. There are no publications in the available literature that would comparatively generalize morphological changes after using different techniques of destruction. In this connection we have conducted an experimental research for studying morphological changes in nerve trunks and surrounding tissues after application of the most commonly used neurosurgical methods for destruction of peripheral nerves that is necessary for optimizing the choice of methods of treatment.

The use of mini-invasive methods of puncture destruction of the peripheral nerve trunk (chemodestruction, cryodestruction and laser destruction) presupposes certain peculiarities of its regeneration, which more or less correspond to the ultrastructural organization of the nerve in each destruction variant, it being important prognostically [36,37]. We associate pathological kinds of regeneration with pain recurrences and development of atypical pains that apparently has a morphological basis.

The complete reparative regeneration of a damaged nerve trunk in compliance with its morphology must include: elimination of degeneration consequences, stimulation of the growth of axons, stimulation of the process of myelination of the newly formed axons including activation of the synthetic and proliferative activity of Schwann cells and differentiation of the myelin coat formed, excluding at the same time cicatrization and formation of neuromata [38,39,40].

**The purpose of the present research** was to carry out a comparative experimental study of peculiarities of morphological changes in the peripheral nerve trunk and its surrounding tissues in dynamics after: chemodestruction with alcohol and 5 % phenol solution in glycerin, cryodestruction and surgical laser destruction.

## Materials and methods

Alcoholization, chemodestruction with phenol solution in glycerin, cryodestruction and laser destruction of the sciatic nerve in outbred male rats were chosen as a model for the experimental study.

The experimental studies were conducted with observation of international and Ukrainian laws on

65 four-month-old white Wistar male rats with the initial body weight of 250–300 g. Two control (9 animals) and four experimental groups with 14 animals in each were formed. Animals from control group I were not subjected to any surgical intervention, but served for studying the normal anatomical and histological structure. Animals from control group II underwent only surgical approaches without destruction of the nerve. Here the sciatic nerve tissue in the surgical approach region was sutured throughout. The term of 30 days revealed an area of a local myelin destruction (demyelination) in the sutured region owing to the development of foreign body granulomata with presence of typical multinucleate giant cells of “foreign bodies” around the suture material (Fig 2, *b, c*).

Animals from the experimental groups underwent different kinds of destruction of their sciatic nerve: alcoholic hemodestruction (group I), phenol chemodestruction (group II), cryodestruction (group III) and laser destruction (group IV).

The operations were performed under general anaesthesia by an intraperitoneal injection of 2.8–3.6 ml of 0.5 % solution of sodium thiopental (14–18 mg per 1 kg of the animal body weight).

In order to carry on the experiment, the rat sciatic nerve was chosen, as its ultrastructural organization on the whole is close to the structure of peripheral branches in the human trigeminal nerve. The choice of rats as experimental animals was determined by a possibility to have an easy surgical approach to their sciatic nerve and a possible technical objectification of the size of the damaged region.

A double showering of the surgical field with 70 % alcohol and 2 % iodine alcohol solution was followed by a 20–25 mm linear incision of the skin and subcutaneous fat on the posterior surface in the middle third of the thigh. The sciatic nerve was bluntly separated and then destructed (Fig 1, *a, b, c*) by means of:

- an endoneural injection of 0.1 ml of 95 % ethanol (animals from experimental group I);
- an endoneural injection of 0.1 ml of 5 % phenol solution in glycerin (experimental group II);

- cryodestruction with help of a cryoprobe (B. Verkin Institute for Low Temperature Physics and Engineering of the National Academy of Sciences of Ukraine), 1.2 mm in diameter, with a temperature of the cooled tip  $-70^{\circ}\text{C}$  during 60 seconds (animal group III);

- laser destruction using continuous laser radiation with a wavelength of 980 nm, a radiation power of 3 W and a radiation dose of 50 J (experimental group IV). “Lika-Surgeon” semiconductor laser (Fotonika Plus private small manufacturing company, Cherkasy, Ukraine) was used as the source of laser radiation.

After the required operative procedure the wound was completely closed. During their postoperative period the animals were followed up in dynamics. Attention was paid to: behaviour of the animals; the state of their postoperative wound, which every day was treated with 1 % methylene green solution; presence of macroscopic changes on the posterior surface of the thigh and the whole extremity; presence and degree of manifestation of neurologic disorders. Diaries of the ethological monitoring of the animals were kept.

The rats were removed from the experiment on days 1, 3, 7, 14, 21, 30 and 60 by overdosage of sodium thiopental at a dose of 30 mg per 1 kg of body weight (1.2–1.6 ml of 0.5 % solution). The state of the nerve and paraneural tissues was studied macro- and microscopically (using a binocular magnifying glass with a fibre-optic illuminator providing 3.5-fold magnification) and specimens were taken for a histological examination. The tissue of the damaged nerve and adjacent tissues (muscles, connective tissue) were studied as a single block.

The following histological staining techniques were used: haematoxylin-eosin (review methodology), according to Van Gieson (on connective tissue elements, collagen), according to Nissl (nerve fibres, cell nuclei), silvering according to Bilshovsky (nerve fibres, axons), on myelin according to Krutsay (makes it possible to reveal myelin and all structural components of a nerve fibre) [41]. We believe that the morphological

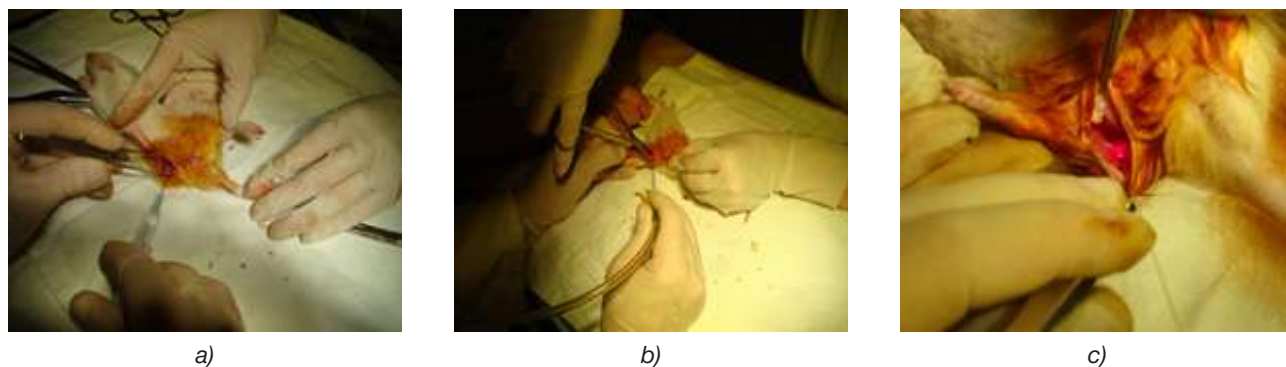


Fig.1. Kinds of surgical interventions: chemodestruction (groups I–II) (*a*); cryodestruction (group III) (*b*); laser destruction (group IV) (*c*)

techniques, which were used before and presented in a number of researches, are not sufficiently informative.

The following morphological changes served as criteria for assessing the state of the structural-functional organization of the nerve in the area of destruction: degree of manifestation of destructive changes, depth of destruction, intensity (taking into account the character and intensity of damages of myelin coats and axial cylinders (axons) of nerve fibres, degree of damaging of connective tissue elements and Schwann cells, including cell nuclei), character and prevalence of inflammatory cell reactions, rates of normalization of the nerve fibre structure.

## Results and discussion

An aetiological observation over animals from experimental group I showed that their injection was followed by: sluggishness of the animals during all the terms of their follow-up, inhibition of food and behavioural reflexes, formation of massive inflammatory infiltrates in the wound with the subsequent formation of rough connective tissue cicatrices in the perineural tissues, presence of trophic disturbances on the lower extremity with different degrees of their manifestation according to the damaged region.

A macromicroscopic study of the region of alcoholization of the sciatic nerve in rats within 1–3 days of their follow-up revealed appearance of prominent oedema with numerous haemorrhages as well as leukocyte infiltration in the perineural tissues and nerve trunk with a relative preservation of the anatomical integrity of the outer connective tissue coat (perineurium) of the sciatic nerve. During this period the nerve trunk developed necrobiosis with prevalence of intrafibrillar oedema, swelling, twisting and fragmentation of axial cylinders (axons) as well as a myeloarchitectural disorder in the form of nerve fibre myelin degradation (Fig. 3, *a*).

The term of 3–7 days revealed massive leukocyte infiltration in the perineural tissues (Fig. 3, *b*), followed within 7–21 days by proliferation of connective tissue elements with formation of a connective tissue cicatrix and collagenization (Fig 3, *c, d, e*).

The study of the nerve trunk structure on day 60 after alcoholization found presence of a severe lesion of axons, Schwann cells and their nuclei and death of most of Schwann cell nuclei in the nerve trunk. The changes in the nerve could be characterized as “neuropathy”: only single preserved nuclei or small chains of nuclei along nerve fibres were seen, large balloon vacuolation of myelin coats of nerve fibres prevailed and almost a total death (degradation) of axons was observed (Fig. 3, *e*); the perineural tissues contained a connective tissue cicatrix. Signs of “pathological” regeneration were observed on day 60 following alcoholization of the sciatic nerve in one case. Compensatory reinnervation was in the form of growth of two axons at once in a poorly preserved endoneural tube (Fig. 3, *f*).

Complete regeneration, as judged by the changes, was problematic (the changes were irreversible).

An aetiological observation over animals from experimental group II revealed a long-term inhibition of their food and behavioural reflexes too (up to 30 days) as well as presence of prominent pain manifestations within the postoperative period, a long-term healing of surgical wounds and, in some cases, presence of trophic disturbances on the sole skin and peculiar putrid-like changes in muscles apparently resulting from the general toxic effect of phenol.

A macroscopic examination of the nerve trunk and paraneural tissues in animal group II during 1–3 days called attention to preservation of the anatomical integrity of the outer connective tissue coat (perineurium) of the sciatic nerve. Here the nerve trunk was locally thickened.

A microscopic study of the dynamics of destructive processes in the region of performed chemodestruction demonstrated that the region of phenolization in the nerve trunk within the early period (1–3 days) revealed intrafibrillar oedema, swelling, signs of fragmentation of axial cylinders (axons) in combination with destruction of myelin coats up to fine granular disintegration, a sharp wrinkling of Schwann cell nuclei and their pale staining with haematoxylin-eosin (Fig. 4, *a*). From the first day a moderately marked leukocyte infiltration in the tissues, which surrounded the nerve, was present.

The period of 3–7 days after chemodestruction conducted with phenol solution in glycerin revealed actually similar morphological changes in the nerve trunk and surrounding tissues with prevalence of phenomena of destruction of axons and myelin in the form of their granular disintegration with preservation of Schwann cell nuclei.

Within the term from days 14 to 21, round cell infiltration was preserved in the tissues surrounding the nerve with preservation of wrinkling of Schwann cell nuclei, but some nuclei were clearer stained. Against a background of the observed fragmentation and granular disintegration of the most of axial cylinders and myelin already there was formation of outer myelin coats of fibres with signs of the beginning of clearing of the endoneural tubes from breakdown products by macrophages and without any signs of axon regeneration (Fig. 4, *b*).

The term of 30 days after chemodestruction revealed a decrease of cell infiltration and oedema in the surrounding tissues; the sciatic nerve contained longitudinally oriented Schwann cells (in the form of “bands”), which created contours of the endoneural tubes; it was possible to observe clearing of the endoneural tubes from breakdown products of axons and myelin coats and small-bubble vacuolation in myelin (apparently, activation of the endoplasmic reticulum of Schwann cells).

At the term of 60 days after the surgical intervention the nerve contained longitudinally oriented

endoneural tubes, formed by bands of Schwann cells, which in their turn formed new myelin coats; the newly formed myelin coats demonstrated small-bubble vacuolation (activation of the endoplasmic reticulum); there was no oedema, but moderate sclerotic changes in the tissues surrounding the nerve were present. The nuclei of Schwann cells were expanded; the newly formed axons were thin and sparse. Growth flasks were seen; these were single and very sluggish (Fig. 4, c).

An aetiological observation over operated animals from experimental group III revealed absence of evident pain manifestations within all terms of their follow-up, a rapid healing of surgical wounds, an absolute absence of infectious complications and trophic disturbances, a high ability of the animals to restore their general motor functions as well as rapid restoration of food and behavioural reflexes (days 4–5).

A macroscopic study of the region of cryodestruction within the first day called attention to preservation of the anatomical integrity of the outer connective tissue coat (perineurium) of the sciatic nerve. The nerve trunk was locally thickened.

A microscopic study of the dynamics of destructive and reparative processes in the region of cryodestruction registered an almost total absence of the exudate component and leukocyte infiltration in tissues within the early terms (days 1–3). The nerve trunk had: intrafibrillar oedema, swelling, signs of twisting and focal fragmentation of axial cylinders (axons) — cryogenic necrobiosis with peculiar “tears” of the protoplasm in axial cylinders, destruction of myelin coats and swelling of Schwann cell nuclei (Fig. 5, a).

The period of 3–7 days after cryodestruction revealed an increase of the intrafibrillar oedema, the region of destruction actually spreading all over the nerve (the cryoinjury region). The nerve fibres were locally thickened and swollen, the vessels were paretically dilated and ischemic, Schwann cells and their nuclei were swollen, myelin coats were in the state of degradation, the axial cylinders were swollen, fragmented, twisting and in some places thickened with “tears”. There was no leukocyte infiltration in the tissues.

The period of days 14–21 was characterized by a decreased oedema and absence of leukocyte infiltration, meanwhile the nerve demonstrated fragmentation and granular disintegration of the most of axial cylinders and myelin, the endoneural tubes and Schwann cell nuclei being partially intact on microscopy.

The term of 30 days after cryodestruction revealed absence of cell infiltration and oedema in the surrounding tissues and the nerve itself; longitudinally oriented bands of Schwann cells were visualized in the sciatic nerve, the structure of nerve fibres showing granular disintegration of the most of axial cylinders (axons) and myelin coats with elimination of their fragments (Fig. 5, b).

The term of 60 days after cryodestruction demonstrated absence of oedema in the surrounding tissues,

but moderate sclerotic changes were present. Only longitudinally oriented bands of Schwann cells were visualized in the nerve against a background of a total absence of signs of axon regeneration after granular disintegration of axial cylinders and myelin coats and a total elimination of their fragments. Microscopically, no signs of activation of the endoplasmic reticulum in the form of fine granular vacuolation, like in group II, were present (Fig. 5, c).

An observation over animals from experimental group IV after their exposure to laser radiation revealed absence of evident pain manifestations, a rapid restoration of food and behavioural reflexes, a rapid healing of surgical wounds, a high ability of the animals to restore motor functions in their extremities, absence of subsequent trophic skin disturbances and a total absence of infectious complications.

A morphological study at the term of 1 day after the use of laser destruction found presence of a local narrow circular area of high-temperature coagulation in the epineurium with thickening of the tissues (Fig. 6, a). An exposure to laser resulted in focal demyelization or coagulation in myelin coats of nerve fibres (“bald patches” in myelin), twisting and fragmentation of axial cylinders (axons) with preservation of Schwann cells and their nuclei and the anatomical integrity of the nerve trunk (Fig. 6, a, b).

Within days 7–14 after laser destruction the nerve fibre structure revealed “cleaning” macrophages against a background of prevailing processes of disintegration in the form of fragmentation and granular axon disintegration with preservation of the structure of the endoneural tubes and Schwann cell nuclei (Fig. 6, c).

The period of days 21–30 after laser destruction demonstrated signs of an increased metabolic activity with a peculiar small-bubble “vacuolation” in myelin coats (well seen on a cross section of the fibres) that in combination with a darker (versus the first 1–3 days) staining of myelin is considered by us as remyelination or restoration of the structure of myelin (Fig. 6, d).

By day 60 after laser destruction the restoration of the nerve fibre structure was observed: the fibre contours were clear, small-bubble vacuolation was preserved in some places of myelin coats, and growth of axons was observed in the endoneural tubes with formation of “growth flasks” (Fig. 6, e, f).

The dynamics of destructive and reparative processes in the perineural tissues, studied by us, showed that the focus of laser destruction within the early term (days 1–3) revealed a very poor manifestation rate of the exudate component and leukocyte infiltration, the subcutaneous fat contained minor bleedings, there was a moderate oedema and, in some vessels, margination. A gradual resolution of the bleedings and a reduction of leukocyte infiltration were observed on days 3–7 of the study.

An examination of connective tissue elements (fibroblasts) of the tissues surrounding the nerve showed

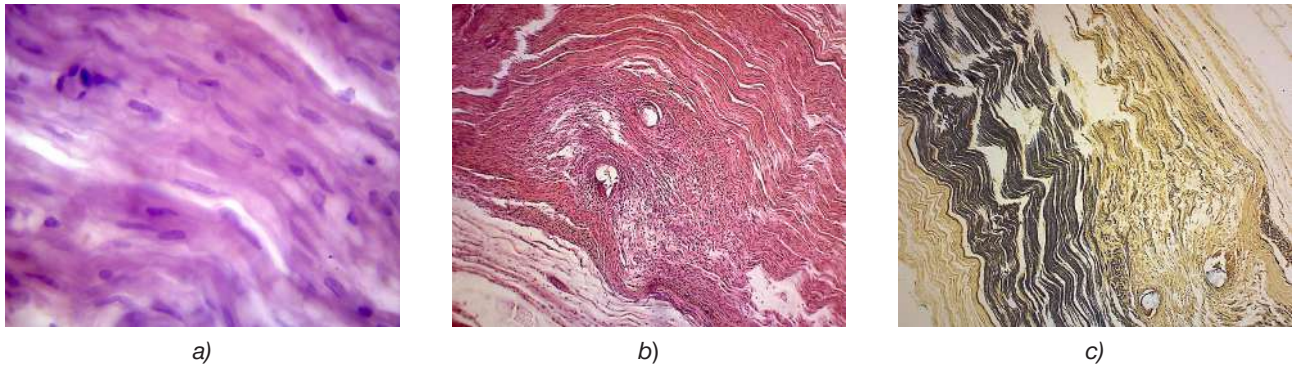


Fig. 2. Control study (microslides):  
H&E stain. MAGN × 1000 (a); H&E stain. MAGN × 100 (b); Krutsey's stain. MAGN × 100 (c)

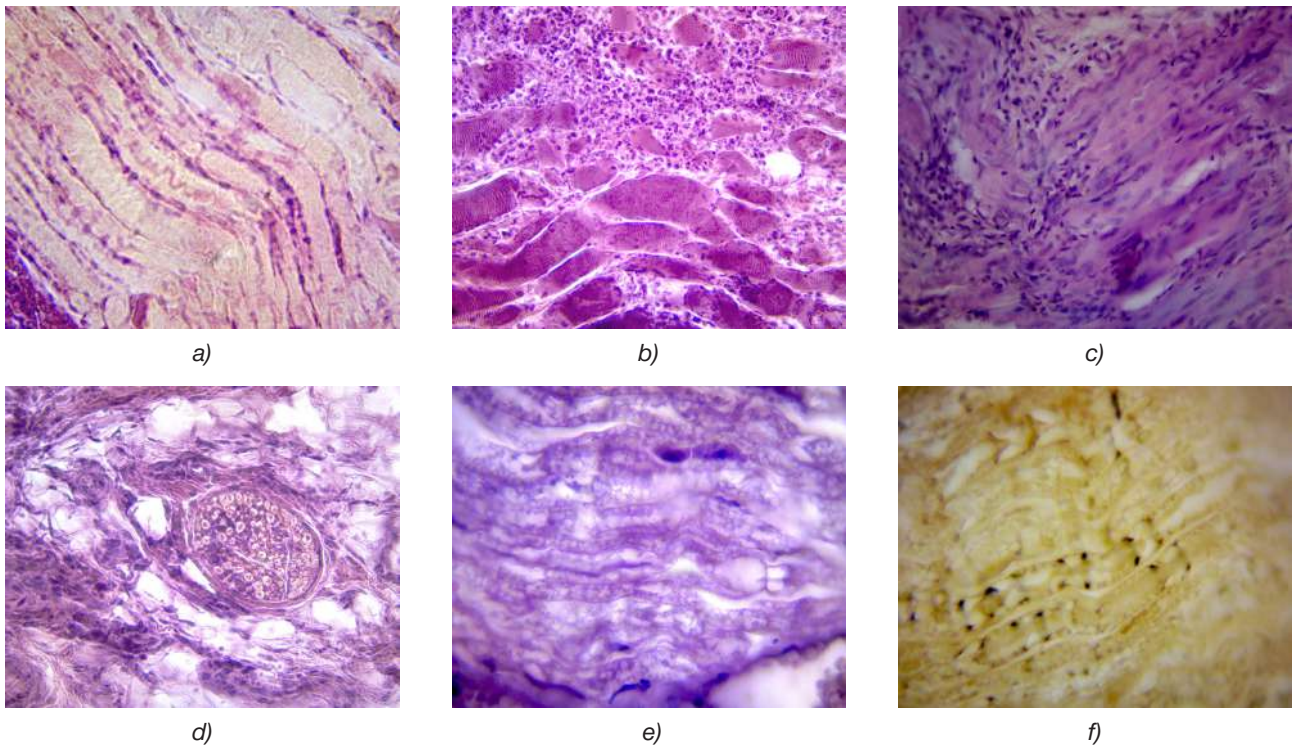


Fig. 3. Alcoholization of the nerve (microslides):  
Day 1. H&E stain. MAGN × 1000 (a); Day 7. H&E stain. MAGN × 400 (b); Day 14. H&E stain. MAGN × 400 (c);  
Day 21. H&E stain. MAGN × 400 (d); Day 60. H&E stain. MAGN × 1000 (e); Day 60. Krutsey's stain. MAGN × 1000 (f)

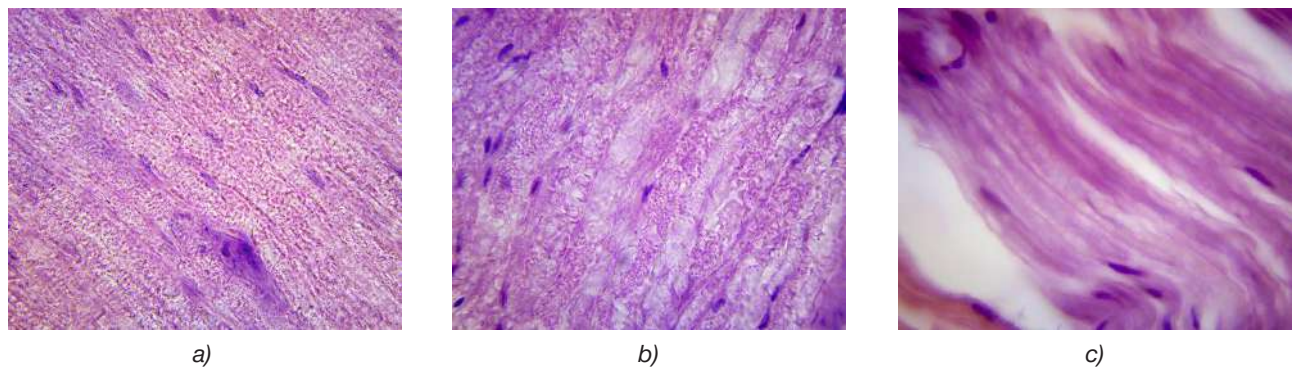


Fig. 4. Phenolization of the nerve (microslides):  
Day 1. H&E stain. MAGN × 1000 (a); Day 21. H&E stain. MAGN × 1000 (b); Day 60. H&E stain. MAGN × 1000 (c)

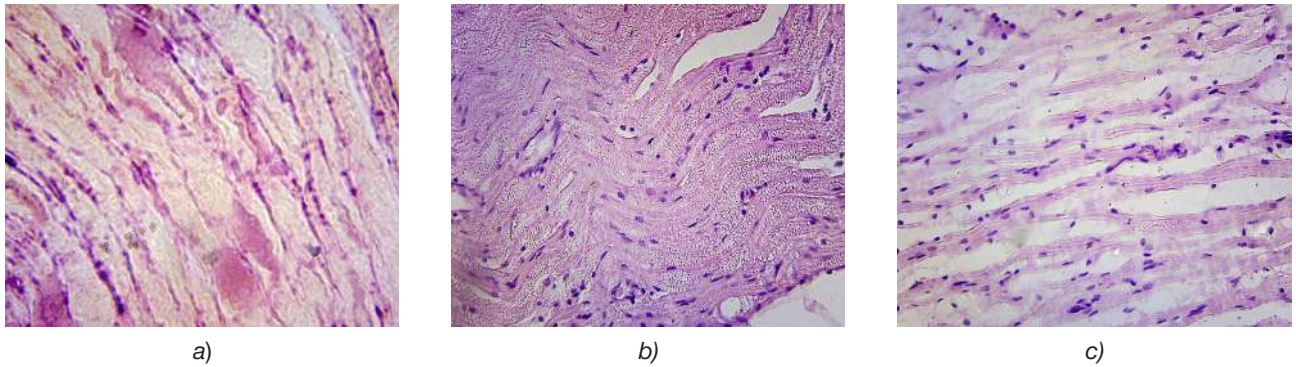


Fig. 5. Cryodestruction of the nerve (microslides):  
 Day 1. H&E stain. MAGN  $\times 900$  (a); Day 30. H&E stain. MAGN  $\times 400$  (b); Day 60. H&E stain. MAGN  $\times 400$  (c)

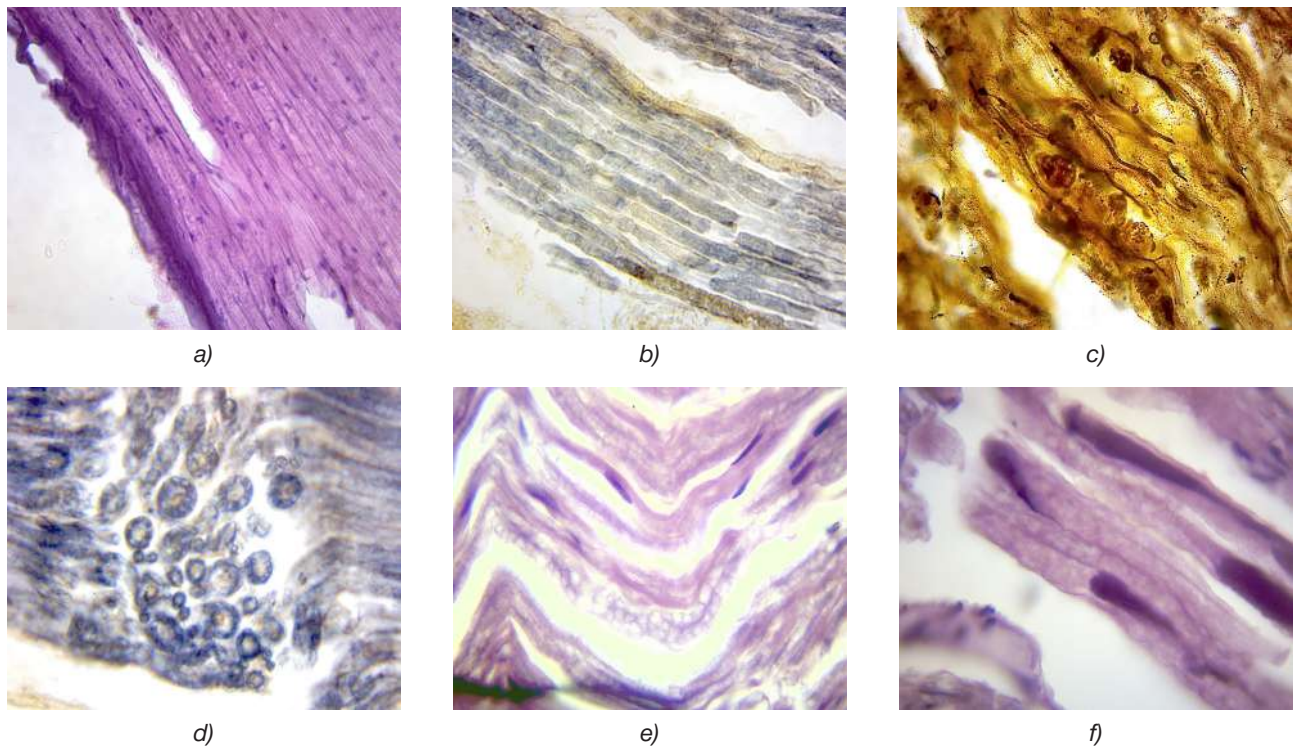


Fig. 6. Laser destruction of the nerve (microslides):  
 Day 1. H&E stain. MAGN  $\times 400$  (a); Day 1. Krutsey's stain. MAGN  $\times 400$  (b); Day 7. Bilshovsky's stain. MAGN  $\times 1000$  (c);  
 Day 30. Krutsey's stain. MAGN  $\times 900$  (d); Day 60. H&E stain. MAGN  $\times 900$  (e); Day 60. H&E stain. MAGN  $\times 1000$  (f)

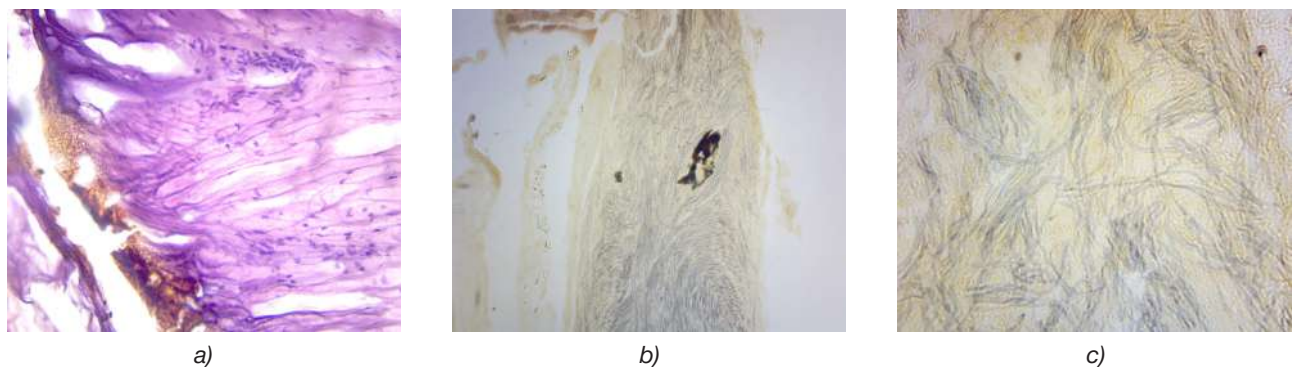


Fig. 7. Laser neurotomy (microslides):  
 Day 1. H&E stain. MAGN  $\times 900$  (a); Day 30. Krutsey's stain. MAGN  $\times 100$  (b); Day 30. Krutsey's stain. MAGN  $\times 1000$  (c)



their moderate proliferative activity from days 6–7 and to the end of the experiment without development of rough collagen cicatrices. A thickening of myofibrils (consequences of protein coagulation) was observed in muscular fibres at different terms.

In some cases (with a change in the radiation dosage) laser neurotomy was experimentally obtained. At the term of 1 day the nerve trunk revealed a transversal area of neurotomy with marginal coagulation, the adjacent nerve fibres being oedematous-swollen (Fig. 7, *a*).

After 30 days following laser neurotomy, regeneration of axial cylinders (axons) in the nerve stump was seen; large magnification revealed elongated twisted axons (a chaotic growth) without accompanying proliferation of Schwann cells, thereby setting this structure apart from neuromata (Fig. 7, *b*, *c*).

According to findings of our study, certain morphological peculiarities in the regeneration of the sciatic nerve of rats in each kind of destruction were found out.

After alcoholization, the preservation of the anatomical integrity of connective tissue coats of the nerve per se, if judged by results of the study, did not provide favourable conditions for regeneration because of damage of nuclei of specialized Schwann cells. Phenomena of only a partial restoration of some damaged axial cylinders and absence of a total restoration of the structure of axons and myelin by the end of day 60 of the follow-up were registered. The development of evident pathomorphological changes was observed, both in the nerve trunk in the form of “neuropathy” and in the surrounding tissues in the form of a marked cicatrization, the morphological changes being irreversible. From the morphological viewpoint, alcoholic chemodestruction should be included into traumatic methods of denervation. The method of peripheral alcoholization gives only a temporary effect, which decreases with each subsequent manipulation. This method causes gross degenerative changes in fibres of the trigeminal nerve and often results in the appearance of a persistent pain syndrome in the clinical practice.

The performance of chemodestruction of the nerve trunk with 5% phenol solution in glycerin was followed by necrobiosis with disintegration of axons (axial cylinders) and fragmentation of myelin coats of nerve fibres with preservation of the macroanatomy of the nerve trunk and Schwann cell nuclei; there was neither prominent leukocyte infiltration within the early terms nor evident cicatrization in the tissues within the remote terms (60 days). By day 60 after chemodestruction of the nerve, phenomena of regeneration with a partial restoration of myelin coats and a growth of axons (reversibility of the changes) were observed. In view of the registered general toxic effect of phenol a more prudent approach to using this method of treatment in patients with severe forms of facial pains is required.

Cryodestruction of the nerve trunk developed a low-temperature necrobiosis with demyelination of the

coats and fragmentation of axial cylinders (axons) of nerve fibres with preservation of the macroanatomy of the nerve trunk and preservation of Schwann cell nuclei with the adjacent area of the Schwann cell. Disintegration of myelin coats of nerve fibres and axons provided a persistent interruption of conductance along the nerve trunk. Cryodestruction preserved the anatomical tubular structure of the perineurium and endoneurium, with preservation of Schwann cells in the form of Büngner bands and preservation of Schwann cell nuclei within 60 days that, as we believe, should in future provide favourable conditions for regeneration and restoration of the nerve structure.

The findings of our research demonstrate absence of leukocyte infiltration within the early terms and cicatrization within the remote terms (up to 60 days) in the perineural tissues after cryodestruction of the nerve. By day 60 after the cryosurgical operation, a persistent denervation without any signs of axon regeneration within that term was observed. The above makes it possible to say about advantages of the cryosurgical method of destruction of nerve trunks, which gives a theoretical basis for developing new methods for treatment of prosopalgias on the basis of cryosurgical technologies.

Laser destruction of the nerve trunk in the chosen mode resulted in lysis of myelin coats and fragmentation of axial cylinders (axons) of nerve fibres with preservation of the nerve trunk macroanatomy and Schwann cell nuclei. Disintegration of myelin coats of nerve fibres and axons provided a persistent interruption of conductance along the nerve trunk. In some cases of laser neurotomy (transection of the nerve trunk) the remote period (60 days) revealed a chaotic growth of axons through the region of neurotomy (the latter, as it turned out, was not an obstacle for that), but without any proliferation of Schwann cells, signs of formation of neuromata and cicatricial changes. In this connection an idea appeared that it would be possible to suture the nerve after a preliminary laser treatment of the damaged nerve areas with an expectant minimization of cicatricial changes.

A possible achievement of a high energy density with a precise dosage of radiation power per unit of the tissue volume enabled us to receive a well-controlled region of a local influence with the minimal heating and deformity of the adjacent tissue areas, it being similar to laser welding (and cutting) in engineering. We observed creation of fixed joints by making interatomic bonds between the welded parts (in our case, damaged edges of Schwann cells). The effect of the laser beam energy on the biological tissue resulted in a sharp increase of temperature in its limited region, achieving about 400 °C in the “irradiated” place. Since a width of the focused bundle was about 0.01 mm, the heat spread over a very small area. As a result of such a punctate effect of a high temperature the irradiated area was instantly burnt down, partially evaporating.

Thus laser irradiation caused coagulation of proteins of a live tissue, transfer of the tissue fluid into a gaseous state, local destruction and burning of the exposed area. Unlike the common scalpel the laser one both dissects tissues and is also able to preserve edges of small cuts, that is it can perform biological welding.

We should note such an effect of laser radiation as stimulation of the regenerative process too. Laser has unique and specific properties during its interaction with target tissues: being a damaging factor, it facilitates an actually total regeneration of the nerve trunk structures in future.

The advantage of the laser scalpel consists in a small injury of the operation because of an insignificant width of the cut with simultaneous coagulation of

vessels and provision of absolute sterility. All the above factors result in shortening of the period of wound healing by two-three times. Results of the experiment are summarized in the Table 1.

## Conclusions

It was for the first time that our experimental-morphological study revealed peculiarities of the nerve trunk regeneration in the puncture methods of destruction, which are most frequently used for treating facial pains, the above making possible the following conclusions:

– the use of alcoholization for treatment of trigeminal neuralgia is not sufficiently effective after its repeated application, it is traumatizing and causes the

Table 1

**Peculiarities in the behaviour of animals, macro- and microscopic changes in the nerve, destruction and regeneration; efficacy of denervation**

Index	Kind of destruction			
	Alcoholization	Phenolization	Cryodestruction	Laser destruction
Behaviour of animals	Depressive, with inhibition of food and behavioural reflexes during the whole period of follow-up	Depressive. Low activity up to 30 days (the toxic effect of phenol)	Active from days 4–5	Active from days 3–4
Trophic changes on the extremity skin, in the region of the performed manipulation	Evident with suture line disruptions; suppuration, ulceration, cicatrization in the perineural tissues	Less evident, the general toxic effect of phenol is noted	None	None
Leukocyte infiltration in the perineural tissues within early terms	Massive	Moderate	None	None
Cicatricial adhesion in the perineural tissues and nerve	Evident in the perineural tissues; the state of "neuropathy" in the nerve	Minimal in the perineural tissues; a gradual slow restoration of the nerve structure, without any cicatrix	None in the perineural tissues; restoration of the nerve structure is delayed, without any cicatrization	None in the perineural tissues; a good restoration of the nerve structure, without any cicatrix
Peculiarities in the nerve structure regeneration after destruction	Death of most of Schwann cell nuclei, large balloon vacuolation and destruction of myelin, disintegration of axons; the changes are irreversible: the state of "neuropathy", any total regeneration is impossible	Destruction of myelin and axons, preservation of Schwann cell nuclei, later there are signs of small-bubble vacuolation of myelin coats (activation of the endoplasmic reticulum of Schwann cells), restoration of the endoneural tubes and cell nuclei, and regeneration of axons (reversibility of changes)	Disintegration of axons and myelin, preservation of the endoneural tubes and Schwann cell nuclei, but without activation of the endoplasmic reticulum with preserved nuclei; a total denervation; regeneration of axons is delayed	Disintegration of axons and myelin, preservation of Schwann cell nuclei, later there are signs of activation of the endoplasmic reticulum, preservation of the endoneural tubes; a total regeneration of axons is possible
The result of denervation	Effective in the beginning, traumatizing	Satisfactory and good	Good	Good

state of “neuropathy” in the nerve trunk with gross cicatricial changes in the perineural tissues; the changes are irreversible; the above fact is clinically manifested by recurrences of pain in some cases (especially after a repeated use) in the form of uncontrolled neuropathic pain;

– the use of phenolization (as a variety of chemo-destruction) for treatment of facial pains is less traumatizing and more effective, it does not cause the state of “neuropathy” in the nerve trunk and no cicatricial adhesion in the perineural tissues is evident; in view of the general toxic effect of phenol (poison) a more prudent approach to using this method of treatment in patients with severe forms of facial pains and meticulous dosing regimens are required;

– the use of cryodestruction for treating facial pains is more effective and less traumatizing. Axons and myelin coats in the region of cryodestruction are destroyed and a good interruption of pathological pain impulses is provided. Microscopically, the endoneural tubes and Schwann cell nuclei are preserved. Restoration of the anatomical structure of nerve fibres is apparently delayed; no cicatricial adhesion in the perineural tissues is marked;

– the use of high-energy laser radiation in the infrared range with a wavelength of 980 nm in the continuous mode (with a radiation power of 3 W and a total radiation dose of 50 J) makes it possible to create local foci of destruction in peripheral nerves with the minimal manifestation of perifocal changes. The manipulation makes it possible to interrupt a flow of pathological pain impulses by means of destruction of myelin coats and nerve axons with preservation of the nerve macroanatomy, Schwann cell nuclei and structure of the endoplasmic reticulum of Schwann cells, thereby providing favourable conditions for a total and anatomically correct restoration of the nerve trunk structure without any cicatrix that can be regarded as a manifestation of a total reparative regeneration. But the use of a laser radiation in the pulse mode with different parameters will provide a more precise influence on the region of pathology, it being necessary if this region is small or located in a close proximity to functionally important anatomical formations.

## References

1. Karlova VA, editor. Neurology of the face. Moscow: Medicina Publ; 1991. 288 p. (in Russian)
2. Tsimbalyuk VI, Dmiterko IP, Sapon MA, et al. Etiology, pathogenesis and neurochralgia licone neuralgia of the tripartite nerve (looking at the tutorial). *Ukrainskij nejrohirurgichnij zhurnal* [Ukrainian neurosurgical journal]. 2001;4:40-6. (in Ukrainian)
3. Sapon NA. Questions of the pathogenesis of trigeminal neuralgia (postulates, contradictions and new approaches). First post. *Ukrainskij nejrohirurgichnij zhurnal* [Ukrainian neurosurgical journal]. 2005;2:54-9. (in Ukrainian)
4. Sapon NA. Questions of the pathogenesis of trigeminal neuralgia (postulates, contradictions and new approaches). The second message. *Ukr. nejrohirurg. zhurnal* [Ukr. neurosurg. journal]. 2005;4:72-6. (in Ukrainian)
5. Schloesser C. Zur Behandlung der Neuralgien durchAlkohol einspritzungen. *Berl. Klin. Wschr.* 1906, S. 82.
6. Kirschner M. Die Punktionstechnik und die Elektrokoagulation des Ganglion Gasseri. Über “gezielte” Operationen. *Arch. Klin. Chir.* 1933; Bd.176: 581-620.
7. Jefferson A. Trigeminal neuralgia. *J. Neurol. Neurosurg. Psychiatry.* 1963; 26: 345-52.
8. Vasin NYa. On the method and results of the phenol blockade of the Gasser node with severe forms of facial pain. *Zhurnal Voprosy nejrohirurgii im. N.N. Burdenko* [Journal Questions neurosurgery named after N.N. Burdenko]. 1973;2:16-22. (in Russian)
9. Livshic LYa. Nevralgiya trojnichnogo nerva i ee lechenie metodom napravlennoj gidrotermicheskoj destrukcii chuvstvitel'nogo trigeminal'nogo koreshka [Neuralgia of the trigeminal nerve and its treatment by the method of directed hydrothermal destruction of the sensitive trigeminal root] [dissertation]. Saratov; 1968. 38 p. (in Russian)
10. Posokhov MF, Chernenkov VG, Pihtin OV, inventors; SI “Institute of Neurology, Psychiatry and Narcology of NAMS of Ukraine”, assignee. Sposib likuvannya nevralskij trijchastogo nervu [Method of treatment neuralgia of the trigeminal nerve]. Patent 69236 Ukraine, MIIK A61B 18/02 No. u201111451; September 28, 2011; 04/25/2012, bul. № 8/2012. (in Ukrainian)
11. Tsybalyuk VI, Posohov NF, Sapon NA, et al. Cryodestruction of the sensitive root in the treatment of severe forms of trigeminal neuralgia. *Byulleten' Ukrainskoj Asociacii Nejrohirurgov* [Bulletin of the Ukrainian Association of Neurosurgeons]. 1997;3:14-6. (in Russian)
12. Prodan AI, Bengus LM, Sirenko AA. The morphology of the sciatic nerve after local cryotherapy. *Ortopediya, travmatologiya i protezirovanie* [Orthopedics, traumatology and prosthetics]. 2010;2:66-72. (in Russian)
13. Cosman ER, Nashold BS, Overmann-Levit J. Theoretical aspects of the radio entry zone. *Neurosurgery.* 1984;15:945-50.
14. Posohov MF, Tsybalyuk VI, Pihtin OV, Posohov SM, Gorbunov OV, Korobov AM, Holin VV, inventors; SI “Institute of Neurology, Psychiatry and Narcology of the NAMS of Ukraine”, assignee. Sposib likuvannya nevralskij trijchastogo nervu metodom lazernoj nejrotomii periferichnih gilok [Method of treatment neuralgia of the trigeminal nerve by the method of laser neurotomy of peripheral branches]. Patent 76598 Ukraine, MIIK A61N 5/06. No. u201207521; 06/19/2012; 01/10/2013 bulletin No. 1/2013. (in Ukrainian)
15. Posohov NF, Tsybalyuk VI, Gorbunov OV, et al. Experimental and morphological study of the methods of alcohol, cryo and laser destruction of the nerve trunk. . *Materialy XXXIX Mezhdunarodnoj nauchno-prakticheskoy konferencii. Primenenie lazerov v medicine i biologii* [Proceedings of the XXXIX International Scientific and Practical Conference. The use of lasers in medicine and biology]; 2013 May 22-24; Kharkov. Kharkov; 2013; p. 126-7. (in Russian)
16. Kozel AI. New minimally invasive laser technologies in the practice of the Chelyabinsk State Institute of Laser Surgery. *Izvestiya Chelyabinskogo nauchnogo centra* [Proceedings of the Chelyabinsk Scientific Center]. 2001;2(11):112-6. (in Russian)
17. Ismagilova ST. Dinamika morfologicheskikh izmenenij trojnichnogo nerva pri destrukcii ego chuvstvitel'nogo

- koreshka vysokointensivnym lazernym izlucheniem (ehksperimental'noe issledovanie) [The dynamics of the morphological changes of the trigeminal nerve during the destruction of its sensitive root by high-intensity laser radiation (experimental study)] [dissertation]. Chelyabinsk; 1997. 22 p. (in Russian)
18. Burchiel K, editor. Wilkins RH. Trigeminal neuralgia: history, with emphasis on surgical treatment. Surgical Management of Pain. New York: Thieme; 2002. p. 288-303.
  19. Han KR, Chae YJ, Lee JD, et al. Trigeminal neuralgia: long-term clinical effectiveness on pain. *International Journal of Medical Sciences*. 2017;14(1):29-36.
  20. Shengelia NS. Kliniko-ehksperimental'noe obosnovanie metoda alkogolizacii pri nevralgii trojnichnogo nerva (Kliniko-morfologicheskoe issledovanie) [Clinical and experimental substantiation of the method of alcoholism in trigeminal neuralgia (Clinical and morphological study)]. Tbilisi: Mecniereba Publ; 1981. 132 p. (in Russian)
  21. Megdyatov RS. Nevralgiya trojnichnogo nerva [Neuralgia of the trigeminal nerve]. Moscow: Medicina Publ; 1999. 144 p. (in Russian)
  22. Savickaya ON, Dzugaeva SB. About neuralgia (neuritis) of the trigeminal nerve. *Zhurnal nevropatologii i psikiatrii im. S.S. Korsakova* [SS Korsakov Journal of Neuropathology and Psychiatry]. 1971;5:690-4. (in Russian)
  23. Wood KM. The use of phenol as a neurolytic agent. A review. *Pain* 1978;5:205-29.
  24. Hernández-Santos JR, Plancarte R, Oliva S, et al. Bloqueo de ganglio de gasser con glicerol versus fenol intragasseriano para neuralgia trigeminal. *Rev. Soc. Esp. Dolor*. 1999;6:269-76.
  25. Laks A, Nurmiste A. The introduction of glycerol into the trigeminal cistern in the treatment of the trigeminal nerve. *Aktual'nye voprosy nevrologii i nevrohirurgii. Materialy III siezda nevrologov i nevrohirurgov Ehstonskoj SSR* [Topical issues of neurology and neurosurgery. Materials of the III congress of neurologists and neurosurgeons of the Estonian SSR]. 1989;T.1:104-6. (in Russian)
  26. Livshits A. Directional hydrothermal destruction of the sensitive root of the trigeminal nerve as a method for treating trigeminal neuralgia. *Voprosy nevrohirurgii* [Neurosurgery issues]. 1965;4:47-52. (in Russian)
  27. Berezhnoj BI. Experience with hydrothermal destruction of sensitive roots of the Gasser's node in trigeminal neuralgia. *Materialy 1 konferencii nevrohirurgov Respubliki Krym* [Proceedings of the 1st conference of neurosurgeons of the Republic of Crimea]; Kerch; 1995. p. 61-63. (in Russian)
  28. Meglio M, Cioni B. Percutaneous procedures for trigeminal neuralgia: Microcompression versus radiofrequency thermocoagulation. Personal experience. *Pain*. 1989;38(1):9-16.
  29. Prodan OI, Bengus LM, Sirenko OA, et al. Morphological images of the fusion nerve using your ears for electrical coagulation (experimental further). *Naukovij visnik Uzhgorod'skogo Un-tu* [Science Bulletin of Uzhhorod Uni]. 2007;32:149-52. (in Ukrainian)
  30. Bengus LM, Prodan AI, Sirenko AA. Characteristics of the morphological changes of the sciatic nerve during its damage by electrocoagulation and cryotherapy. *Problemi osteologii* [Problems of Osteology]. 2008;10(1-2): 59-62. (in Russian)
  31. TroyanVV, Glebov MA. Comparative results of surgical methods for treating trigeminal neuralgia. *Nejrohirurgiya* [Neurosurgery]. 2007;1:25-8. (in Russian)
  32. Mogila VV, Litvinenko SV. The current state of the problem of treating trigeminal neuralgia. *Nejrohirurgiya* [Neurosurgery]. 2002;4:12-4. (in Russian)
  33. Sipityj VI, Posohov NF, Pyatikop VA. Kriohirurgicheskoe lechenie tyazhelyh form nevralgii trojnichnogo nerva [Cryosurgical treatment of severe forms of trigeminal neuralgia]. Kharkov: Osnova Publ; 1995. 112 p. (in Russian)
  34. Murinec-Markevich BN, Sipityj VI, Krasnikov AR, et al. Neurosurgical cryoprobe for treating trigeminal neuralgia Preprint Fiziko-tehnicheskogo instituta nizkih temperatur Akademii nauk USSR [Preprint of the Physico-Technical Institute of Low Temperatures of the Academy of Sciences of the Ukrainian SSR]. Kharkov; 1986; 35. 7 p. (in Russian)
  35. Ismagilova ST, Kozel' A.I. Surgical treatment of trigeminal neuralgia with high-intensity laser radiation. *Materialy II siezda nejrohirurgov Rossijskoj Federacii* [Proceedings of the II Congress of Neurosurgeons of the Russian Federation]; 1998 June 16-19; Nizhny Novgorod. St. Petersburg; 1998. p. 203. (in Russian)
  36. Matkivskij RM. Ultrastructure organ of the synergic nerve. *Klinichna anatomiya ta operativna hirurgiya* [Clinical anatomy and operative surgery]. 2007;6(1):16-9. (in Ukrainian)
  37. Hem A, Kormak D. *Gistologiya* [Histology]. Moscow: Mir Publ, 1983. V. 3; 293 p. (in Russian)
  38. Cherepnev GV, Chelyshev YuA. . Molecular and cellular aspects of pharmacological stimulation of nerve regeneration. *Eksperimentalnaya i klinicheskaya farmakologiya* [Experimental and clinical pharmacology]. 2001;64(3):67-71. (in Russian)
  39. Schudlo NA. Analysis of myeloarchitectonics of regenerating peripheral nerve of experimental animals in remote periods after microsurgical suture and electrostimulation. *Annaly hirurgii* [Annals of Surgery]. 2006;3:58-61. (in Russian)
  40. Turgut M, Uyanikgil Y, Baka M. et al. Pinealectomy exaggerates and melatonin treatment suppresses neuroroma formation of transected sciatic nerve in rats: gross morphological, histological and stereological analysis. *J. Pineal. Res*. 2005;38(4):R.284-91.
  41. Bagrij MM, Dibrova VA., editors. *Metodiki morfologichnih doslidzhen: monografiya* [Methods of morphological research: monograph]. Vinnitsa: Nova Kniga Publ, 2016. 328 p. (in Ukrainian)

## АНТИМИКРОБНЫЙ ЭФФЕКТ И ПОКАЗАТЕЛИ ПЕРЕКИСНОГО ОКИСЛЕНИЯ ЛИПИДОВ КАК КРИТЕРИЙ ЭФФЕКТИВНОСТИ ПРИМЕНЕНИЯ ФОТОДИНАМИЧЕСКОЙ ТЕРАПИИ У КРЫС С ИНФИЦИРОВАННЫМИ ЛУЧЕВЫМИ ПОВРЕЖДЕНИЯМИ

**Н.В. Красносельский**

д-р мед. наук, проф., директор  
ГУ «ИМР им. С.П. Григорьева НАМН Украины»  
ул. Пушкинская, 82, г. Харьков, 61024, Украина  
тел.: +38 (067) 573-85-92  
e-mail: patphysiologia\_imr@ukr.net  
ORCID 0000-0001-5329-5533

**Л.И. Симонова**

д-р мед. наук, проф., главн. научн. сотр.  
лаборатория радиационной онкологии  
ГУ «ИМР им. С.П. Григорьева НАМН Украины»  
ул. Пушкинская, 82, г. Харьков, 61024, Украина  
тел.: +38 (067) 573-85-92  
e-mail: patphysiologia\_imr@ukr.net  
ORCID 0000-0001-6136-3030

**В.З. Гертман**

канд. биол. наук, старш. научн. сотр.  
лаборатория радиационной онкологии  
ГУ «ИМР им. С.П. Григорьева НАМН Украины»  
ул. Пушкинская, 82, г. Харьков, 61024, Украина  
тел.: +38 (067) 573-85-92  
e-mail: patphysiologia\_imr@ukr.net  
ORCID 0000-0003-1129-3518

**Е.С. Пушкарь**

врач-интерн  
отделение ядерной медицины и лучевой патологии  
ГУ «ИМР им. С.П. Григорьева НАМН Украины»  
ул. Пушкинская, 82, г. Харьков, 61024, Украина  
тел.: +38 (067) 573-85-92  
e-mail: patphysiologia\_imr@ukr.net  
ORCID 0000-0001-9028-5422

В эксперименте на крысах изучено влияние фотодинамической терапии с метиленовым синим на элиминацию патогенной микробной флоры лучевых язв, инфицированных *Pseudomonas aeruginosa*. Показано системное влияние локального воздействия фотодинамической терапии на восстановление показателей про-, антиоксидантной системы организма. Пики повышения содержания малонового диальдегида сыворотки крови в динамике развития лучевой язвы могут быть критерием тяжести течения последней (некроз, воспаление). Доказана целесообразность применения фотодинамической терапии для деконтаминации микрофлоры раневой поверхности лучевой язвы и восстановления собственной системы антиоксидантной защиты.

**Ключевые слова:** фотодинамическая терапия, крысы, лучевые язвы кожи, инфекция, *Pseudomonas aeruginosa*, перекисное окисление липидов.

## АНТИМИКРОБНИЙ ЕФЕКТ ТА ПОКАЗНИКИ ПЕРЕКИСНОГО ОКИСНЕННЯ ЛІПІДІВ ЯК КРИТЕРІЙ ЕФЕКТИВНОСТІ ЗАСТОСУВАННЯ ФОТОДИНАМІЧНОЇ ТЕРАПІЇ У ЩУРІВ З ІНФІКОВАНИМИ ПРОМЕНЕВИМИ УШКОДЖЕННЯМИ

**М.В. Красносельський, Л.І. Симонова, В.З. Гертман, О.С. Пушкар**

ДУ «Інститут медичної радіології імені С.П. Григор'єва НАМН України», м. Харків, Україна

В експерименті на щурах вивчено вплив фотодинамічної терапії з метиленовим синім на елімінацію патогенної микробної флори променевиx виразок, інфікованих *Pseudomonas aeruginosa*. Показано системний вплив локальної дії фотодинамічної терапії на відновлення показників про-, антиоксидантної системи організму. Піки підвищення вмісту малонового диальдегіду у сироватці крові в динаміці розвитку променевої виразки можуть бути критерієм тяжкості її течії (некроз, запалення). Доказано доцільність застосування фотодинамічної терапії з метою деконтамінації мікрофлори ранової поверхні променевої виразки і відновлення власної системи антиоксидантного захисту.

**Ключові слова:** фотодинамічна терапія, щури, променеві виразки шкіри, інфекція, *Pseudomonas aeruginosa*, перекисне окиснення ліпідів.

## THE ANTIBACTERIAL EFFECT AND LIPID PEROXIDATION INDEX AS AN EFFICIENCY CRITERION OF PHOTODYNAMIC THERAPY APPLICATION IN RATS WITH INFECTED RADIATION INJURIES

**N.V. Krasnoselskiy, L.I. Simonova, V.Z. Gertman, E.S. Pushkar**

SI "Grygoriev Institute for Medical Radiology, NAMS of Ukraine", Kharkiv, Ukraine

In the experiment with rats we studied the impact of photodynamic therapy with methylene blue on elimination of pathogenic bacteria in radiation ulcers infected by *Pseudomonas aeruginosa*. We showed the system impact of local photodynamic therapy on pro- and antioxidant system recovery. The spike of increase

of blood serum malondialdehyde level in radiation ulcers dynamic development may be used as a criterion of process severity (necrosis, inflammation). The expediency is proved of photodynamic therapy effectiveness for decontamination of bacterial flora on the wound surface of the radiation ulcer and self antioxidant protection system recovery.

**Key words:** photodynamic therapy, rats, radiation skin ulcers, infection, *Pseudomonas aeruginosa*, lipid peroxidation.

## Введение и цель работы

Процессы перекисного окисления липидов относятся к неспецифическим реакциям, участвующим в адаптации и поддержании гомеостаза организма. Активность перекисного окисления липидов регулируется и ограничивается многокомпонентной антиоксидантной системой, конечным итогом деятельности которой является создание оптимальных условий для метаболизма и обеспечения физиологического функционирования клеток и тканей организма. Определенный уровень свободных радикалов в организме необходим, поскольку они участвуют в процессах апоптоза, клеточного и гуморального иммунитета, передачи нервных импульсов и многих других. [1,2,3,4]

Процессы перекисного окисления липидов, играющие важную роль в нормальном функционировании клетки, могут рассматриваться как ранние ключевые звенья ответной реакции организма на физические и стрессорные нагрузки. [1,4]

Ионизирующая радиация, микробная и эндогенная интоксикация являются одним из активнейших индукторов перекисного окисления липидов, что проявляется целым рядом осложнений как на организменном, так и на местном уровне — прежде всего, синдромом перекисидации и постепенным истощением антиоксидантных резервов в процессе нейтрализации активных продуктов лучевого и инфекционного воздействия (кислородных радикалов и др.). [1,2,5,6]

В результате развивается так называемый «окислительный стресс», характеризующийся резким выбросом в кровь свободных радикалов и продуктов перекисного окисления липидов — малонового диальдегида и диеновых конъюгатов, разрушающих здоровые клетки. Потому повышение или снижение концентрации малонового диальдегида и диеновых конъюгатов могут служить маркером эффективности лечения.

Основная стратегия лечения инфицированных лучевых повреждений кожи направлена на уничтожение инфекционного фактора и нормализацию процессов перекисного окисления липидов для предотвращения дальнейшего прогрессирования лучевого повреждения тканей и распространения патогенной микрофлоры.

Известно, что фотодинамическая терапия (ФДТ) может применяться как эффективное антимикробное средство. [7,8] Использование света в профилактике и лечении местных лучевых пора-

жений, возникающих при лучевой терапии онкологических заболеваний, с 1990-х гг. исследуется в лаборатории патофизиологии и экспериментальной терапии радиационных поражений Института медицинской радиологии имени С.П. Григорьева НАМН Украины (в настоящее время — лаборатория радиационной онкологии). Изучены возможности фототерапии и фото-магнитной терапии с применением низкоинтенсивного излучения лазеров и светодиодов при лучевых дерматитах, лучевых фиброзах, лучевых язвах в эксперименте и в клинике; выявлена достаточно высокая эффективность этих немедикаментозных методов (см., например, [9,10]). С 2014 г. в качестве перспективного способа лечения и профилактики местных лучевых повреждений кожи в лаборатории изучается ФДТ, при которой действие света сочетается с действием вещества-фотосенсибилизатора. [11,12,13]

Цель настоящей работы, продолжающей вышеуказанный цикл исследований, состояла в изучении антибактериального действия и клинической значимости показателей перекисного окисления липидов как маркеров эффективности лечения инфицированных лучевых повреждений кожи крыс с помощью антимикробной ФДТ.

## Материал и методы

В работе использованы 100 самцов крыс линии Вистар с массой тела 180–200 г.

Лучевые повреждения подопытные животные получали при локальном облучении участка кожи на внешней поверхности бедра в дозе 85,0 Гр на рентгенотерапевтическом аппарате TUR-60. Условия рентгеновского облучения были следующими: напряжение 50 кВ, анодный ток 10 мА, фильтр 0,6 мм Al, эффективная энергия 18 кэВ.

Животных содержали в одинаковых стандартных условиях вивария (еда и вода *ad libitum*). Все манипуляции с животными и эвтаназию выполняли под наркозом, что соответствует требованиям [14] и методическим рекомендациям [15].

Подопытные животные были разделены на четыре группы: I) интактные животные (норма); II) крысы с лучевой язвой кожи (контроль 1); III) крысы с лучевой язвой, инфицированной *Pseudomonas aeruginosa* (контроль 2); IV) крысы с лучевой язвой, инфицированной *P. aeruginosa*, получавшие лечение методом ФДТ (опытная группа).

Лучевые повреждения кожи у животных из групп III и IV инфицировали штаммом бактерий

*Pseudomonas aeruginosa* на 7-е сутки после локального облучения при появлении признаков развития лучевой язвы. Для инфицирования использовали музейный штамм *P. aeruginosa* ATCC 27853, полученный из музея живых микроорганизмов лаборатории специфической профилактики капельных инфекций отдела микробиологии ГУ «Институт микробиологии и иммунологии имени И.И.Мечникова НАМН Украины».

Фотодинамическую терапию проводили через 24 часа после инфицирования с применением фотосенсибилизатора 0,1 % водного раствора метиленового синего (*Methylenum coeruleum*), наносимого на раневую поверхность лучевой язвы, а затем, через 30 минут экспозиции — красного излучения светодиодного аппарата «Барва-LED/630».

Доступный краситель метиленовый синий, хорошо распределяющийся и поглощаемый поверхностью раны, легко растворимый (что позволяет добиться любой концентрации), хорошо зарекомендовал себя как фотосенсибилизатор для антибактериальной ФДТ. Мы проводили специальное тестирование с изучением антимикробных свойств метиленового синего в отдельных экспериментах *in vitro* (в чашках Петри с культурой *P. aeruginosa*) и *in vivo* на отдельной группе крыс с инфицированными лучевыми язвами. В обоих случаях метиленовый синий сам по себе не оказывал антимикробного эффекта на патогенный бактериальный штамм. Однако после последовательного воздействия фотосенсибилизатора и света, т. е. ФДТ, уже через сутки была зафиксирована 100 % гибель синегнойной палочки.

Аппарат «Барва-LED/630» изготовлен в лаборатории квантовой биологии и квантовой медицины (руководитель А.М. Коробов) радиофизического факультета Харьковского национального университета имени В.Н. Каразина. Технические характеристики устройства предоставлены изготовителем. Аппарат представляет собой единственный светодиод; площадь светового потока соответствует начальной площади лучевой язвы у крыс. Мощность красного излучения 25 мВт, длина волны — 630–650 нм. Продолжительность облучения светом язвы с нанесенным фотосенсибилизатором — 30 минут, энергетическая доза за сеанс — 45 Дж/см<sup>2</sup>.

Забор материала для микробиологических и биохимических исследований проводили на 7-е, 14-е, 21-е, 30-е и 45-е сутки после инфицирования.

Показателем состояния перекисного окисления липидов служило содержание диеновых конъюгатов и малонового диальдегида в сыворотке крови. Содержание диеновых конъюгатов определяли по методу И.Д. Стальной в модификации Е.И. Львовской и соавт. с использованием смеси гептана с изопропанолом (1:1). [16] Уровень малонового диальдегида определяли по методу

Uchiyama M., Michara M. в модификации [17] по тесту с тиобарбитуровой кислотой.

В данной работе также изучалась активность важнейших клеточных антиоксидантных ферментов — каталазы и супероксиддисмутазы. В живых клетках супероксиддисмутаза инактивирует супероксидный анион-радикал путем рекомбинации (дисмутации) радикалов с образованием перекиси водорода и молекулярного кислорода. Перекись водорода в клетках в основном разрушается ферментом каталазой.

Активность антиоксидантного фермента супероксиддисмутаза мы оценивали методом окисления кверцетина в модификации В.О. Костюка и соавт. [18]. Активность другого антиоксидантного фермента — каталазы — определяли по методу М.А. Королюка и соавт. [19] с использованием перекиси водорода и молибдата аммония.

Кроме того, микробиологически исследовали плотность колонизации инфицированных лучевых язв, а также динамику их заживления путем визуальных наблюдений, планиметрического метода и ряд гистологических методов, в том числе морфометрического.

Статистическую обработку проводили с помощью пакета программ STATISTICA 10.0, используя параметрические и непараметрические методы статистики, критерии достоверности: t-критерий Стьюдента, критерий  $\chi^2$  (хи-квадрат), точный метод Фишера. Достоверность различий между средними значениями показателей считали значимой при  $P < 0,05$ .

## Результаты и обсуждение

Локальное облучение кожи в дозе 85,0 Гр вызывало у крыс развитие лучевой язвы на 6–7-е сутки. После инфицирования лучевой язвы крысы плотность микробной колонизации была практически одинакова в опытной и контрольной группе ( $7,62 \pm 0,03 \lg \text{ КУО/см}^2$  против  $7,61 \pm 0,14 \lg \text{ КУО/см}^2$  в контроле).

В IV (опытной) группе крыс уже через 24 часа после одного сеанса ФДТ наступала полная элиминация тест-штамма синегнойной палочки при сохранении их высокого титра в контроле 2 (группа III без лечения) вплоть до 45 суток. Следовательно, микробиологические исследования в зоне инфицированной лучевой язвы продемонстрировали принципиальную возможность высокой антибактериальной активности ФДТ по разработанной схеме.

Параллельно было установлено, что ФДТ имела также и выраженное системное влияние.

Динамика показателей перекисного окисления липидов в сыворотке крови подопытных животных представлена в табл. 1.

Как видно в ней, изменение содержания продуктов перекисного окисления липидов в сыворотке

Таблица 1

**Содержание в мкмоль/л диеновых конюгатов (ДК) и малонового диальдегида (МДА) в сыворотке крови до и после рентгеновского облучения, инфицирования лучевой язвы (ЛЯ) и ФДТ**

Группы крыс, число животных	Сроки наблюдения, сутки												
	7		14		21		30		45				
	ДК	МДА	ДК	МДА	ДК	МДА	ДК	МДА	ДК	МДА			
I. Интактная группа n = 10	1,71 ± 0,12 100,0 %	4,55 ± 0,10 100,0 %											
II. Контроль 1 (ЛЯ) n = 10	3,50 ± 0,12* 204,2 %	8,03 ± 0,08* 176,0 %	2,53 ± 0,09* 147,9 %	8,62 ± 0,15 189,5 %	2,42 ± 0,11* 141,5 %	5,99 ± 0,07* 125,3 %	4,04 ± 0,11* 236,2 %	6,4 ± 0,06 92,1 %	4,16 ± 0,20* 243,3 %	6,80 ± 0,18* 149,5 %			
III. Контроль 2 (ЛЯ + <i>P. aeruginosa</i> ) n = 10	2,33 ± 0,16*† 136,2 %	7,35 ± 0,089* 153,0 %	2,66 ± 0,41* 155,5 %	7,65 ± 0,15*† 158,3 %	2,94 ± 0,15*† 172,0 %	8,23 ± 0,14*† 180,9 %	3,47 ± 0,25*† 202,9 %	7,42 ± 0,28*† 163,1 %	3,49 ± 0,26*† 204,2 %	6,81 ± 0,18* 149,7 %			
IV. Опыт (ЛЯ + <i>P. aeruginosa</i> + ФДТ) n = 20	2,00 ± 0,12† 117,0 %	4,98 ± 0,24†^ 106,0 %	1,84 ± 0,06†^ 107,5 %	4,67 ± 0,16^ 99,4 %	2,17 ± 0,21†^ 127,1 %	4,38 ± 0,09†^ 93,2 %	2,07 ± 0,16†^ 121,2 %	4,51 ± 0,1^ 96,0 %	1,92 ± 0,06^ 112,3	4,46 ± 0,07†^ 95,0 %			

Примечания: \* — различия достоверны между показателями интактной и опытных групп (P < 0,05); † — различия достоверны между показателями группы крыс с лучевой язвой и инфицированных групп (P < 0,05); ^ — различия достоверны между показателями инфицированных групп без лечения и группы с ФДТ (P < 0,05).



крови животных контрольных групп имело одинаковую направленность.

У только облученных рентгеном животных (контроль 1) концентрация диеновых конъюгатов была достоверно выше нормы (группа I) в 2 раза уже на 7-е сутки наблюдений и оставалась стабильно повышенной в 1,4–2,4 раза ( $P < 0,05$ ) до конца эксперимента.

В контроле 2 (инфицированная лучевая язва) содержание диеновых конъюгатов повышалось на 40–50% в ранние сроки с резким подъемом в более отдаленный период (в среднем в 2 раза выше нормы) на 21–45-е сутки. В целом, содержание диеновых конъюгатов в контрольных группах увеличивалось в среднем в 2 раза.

В опытной (IV) группе крыс после ФДТ наблюдалось снижение показателя диеновых конъюгатов до нормальных значений (группа I) с достоверным уменьшением уровня токсического метаболита в 1,5–2 раза относительно инфицированной нелеченной группы III.

Для второго изучаемого показателя перекисного окисления липидов был характерен более ранний и выраженный рост концентрации метаболита. Уровень малонового диальдегида во II группе только облученных животных (контроль 1) уже на 7–14-е сутки повышался на 80–90%, и в последующие сроки наблюдений по мере заживления лучевой язвы постепенно снижался до 140–150% от нормы (группа I,  $P < 0,05$ ).

У нелеченных животных группы III, которых подвергали двум травматическим воздействиям (радиационной и инфекционной природы, контроль 2) содержание малонового диальдегида также было резко повышенным, особенно в более поздние сроки наблюдения (21–30-е сутки) — до 180,9%. Нарастание его концентрации, очевидно, было связано с фазами заживления инфицированной лучевой язвы. Наиболее высокие показатели уровня малонового диальдегида отмечались в период наличия в лучевой язве некротических, гнойно-септических и воспалительных процессов.

В опытной (IV) группе животных с инфицированными лучевыми повреждениями кожи после одного сеанса ФДТ концентрация малонового диальдегида была на уровне нормальных показателей (в пределах 93–97% от нормы — группа I). Весь период наблюдений показатели малонового диальдегида в леченной группе стабильно находились в нормальных пределах.

Динамика показателей состояния антиоксидантной системы подопытных животных после рентгеновского облучения, инфицирования и лечения методом ФДТ приведена в табл. 2.

Полученные данные показывают, что у животных обеих контрольных групп снижался анти-

оксидантный ферментативный потенциал. Так, у только облученных и не леченных крыс (группа II, контроль 1) в период 14–21-х суток активность супероксиддисмутазы снижена в 1,5–2 раза ( $P < 0,05$ ), а каталазы — в 2 раза и более. Однако в более поздний период (30–45-е сутки) активность супероксиддисмутазы восстанавливается практически до нормы.

Инфицирование лучевой язвы у животных группы III (контроль 2) приводило к еще большему угнетению активности изучаемых ферментов. Практически весь период наблюдений значения обоих вышеуказанных показателей ниже не только нормальных (в 1,4–2 раза,  $P < 0,05$ ), но в отдельные сроки достоверно ниже аналогичных показателей только облученного контроля 1 (группа II).

Обращает на себя внимание и тенденция к существенному истощению активности каталазы (на 50% по отношению к норме,  $P < 0,05$ ), наблюдаемая в контрольных группах.

Лечение с инфицированными лучевыми язвами кожи с помощью antimicrobial ФДТ позволило быстро восстановить антиоксидантный ферментативный потенциал у животных группы IV. Уже с 7-х суток наблюдения активность супероксиддисмутазы восстанавливалась до нормальных значений и поддерживалась на данном уровне до конца эксперимента.

Активность фермента каталазы после ФДТ также восстанавливалась до нормы, а на стадии репаративной фазы заживления язвы (21–30-е сутки) активность фермента превышала норму на 27–37% ( $P < 0,05$ ). На стадии полного заживления лучевой язвы происходила стабильная нормализация этого показателя.

В целом полученные данные демонстрируют, что локальное облучение кожи и последующее инфицирование этого локуса вызывало развитие оксидативного стресса с высоким (в 1,5–2 раза выше нормы) уровнем в крови продуктов перекисного окисления липидов и свободных радикалов. Необходимо отметить раннюю реакцию появления конечного продукта перекисного окисления липидов (малонового диальдегида) на повреждающие агенты в виде резкого выброса метаболита (в 2 раза выше нормы) практически сразу после воздействия последних. Изменение уровня концентрации малонового диальдегида в сыворотке крови может служить своеобразным биологическим маркером тяжести течения лучевой язвы.

Наиболее выраженные изменения активности перекисного окисления липидов и антиоксидантной системы отмечались в группе III облученных животных с дальнейшим инфицированием лучевой язвы (контроль 2), что обуславливалось увеличением стрессорной нагрузки и усилением поступления в кровь факторов, инициирующих

Таблица 2

Активность супероксиддисмутазы (СОД, усл. ед.) и каталазы (мкат/л) в сыворотке крови до и после рентгеновского облучения, инфицирования лучевой язвы (ЛЯ) и ФДТ

Группы крыс, число животных	Сроки наблюдения, сутки											
	7		14		21		30		45			
	СОД	каталаза	СОД	каталаза	СОД	каталаза	СОД	каталаза	СОД	каталаза	СОД	каталаза
I. Интактная группа n=10	4,80 ± 0,33 100,0 %	16,52 ± 1,61 100,0 %										
II. Контроль 1 (ЛЯ) n=10	4,83 ± 0,10 100,6 %	22,15 ± 0,74* 134,1 %	3,56 ± 0,13* 74,2 %	8,45 ± 0,82* 51,2 %	2,53 ± 0,17* 52,7 %	12,70 ± 0,46* 76,9 %	4,07 ± 0,10 84,8 %	8,12 ± 1,17* 49,2 %	4,29 ± 0,22 89,4 %		8,52 ± 0,86* 51,6 %	
III. Контроль 2 (ЛЯ + P. aeruginosa) n=10	4,52 ± 0,14 94,2 %	15,24 ± 0,93† 92,2 %	2,51 ± 0,15† 52,3 %	12,09 ± 1,07† 73,2 %	2,22 ± 0,17* 46,3 %	10,73 ± 0,33* 65,0 %	2,47 ± 0,33† 51,5 %	10,03 ± 0,33* 60,7 %	3,27 ± 0,27*† 68,1 %		8,20 ± 1,34* 49,6 %	
IV. Опыт (ЛЯ + P. aeruginosa + ФДТ) n=20	4,62 ± 0,25 96,23 %	15,82 ± 1,23† 95,8 %	5,27 ± 0,17† 109,8 %	13,62 ± 0,58† 82,4 %	4,51 ± 0,12† 93,9 %	21,00 ± 0,99† 127,1 %	5,40 ± 0,16† 112,5 %	22,74 ± 0,97† 137,6 %	5,47 ± 0,10† 113,9 %		17,50 ± 0,31† 105,9 %	

Примечания: \* — различия достоверны между показателями интактной и опытных групп (P < 0,05); † — различия достоверны между показателями групп крыс с лучевой язвой и инфицированных групп (P < 0,05); ^ — различия достоверны между показателями инфицированных групп без лечения и группы с ФДТ (P < 0,05)

гипероксидацию (ионизирующая радиация, микробная интоксикация).

Повышение уровня антиоксидантных факторов в крови после ФДТ является благоприятным признаком, свидетельствующим о достаточных компенсаторных возможностях организма, тогда как их снижение отображает его неспособность противостоять росту содержания активных форм кислорода и их производных. Выявленное состояние антиоксидантного потенциала в периферической крови свидетельствует об активации антирадикальной и антиперекисной защиты после ФДТ.

Что касается сроков полного заживления лучевых язв (неинфицированных и инфицированных) в контрольных и опытной группах, то у нелеченных животных группы II спонтанное заживление было достаточно длительным и вялым; у половины крыс этой группы полное заживления язв не происходило и к 60-м суткам. Дополнительное инфицирование лучевых язв *P. aeruginosa* (группа III, контроль 2) оказывало ожидаемое негативное воздействие на течение лучевого повреждения: полное спонтанное заживление кожного дефекта в этой группе отсутствовало весь период наблюдений. После применения ФДТ в группе IV темп заживления инфицированных лучевых язв значительно ускорился и к 45-м суткам у 80% животных было отмечено их полное заживление, а у остальных наблюдались остатки видимого лучевого дефекта с 10-кратным уменьшением площади раны.

Хорошо известно, что продукты перекисного окисления липидов (и вообще свободные радикалы) вносят значительный вклад в общий синдром эндогенной интоксикации, причем отдельно оценить вклад микробной интоксикации и нарушений гомеостаза вследствие локального действия ионизирующей радиации практически невозможно. Безусловно, антимикробный эффект ФДТ способствовал восстановлению про-, антиоксидантного статуса в организме подопытных животных. Мы считаем, что об этом достаточно убедительно свидетельствует ускорение заживления инфицированной лучевой язвы после ФДТ параллельно с нормализацией про-, антиоксидантного статуса организма.

## Выводы

1. Антимикробная ФДТ с использованием метиленового синего в качестве фотосенсибилизатора обладает высокой специфичностью, направленной на уничтожение патогенной микрофлоры с раневой поверхности.

2. Антимикробная ФДТ по разработанной схеме селективно влияет на ключевой патогенетический механизм нарушения гомеостаза в виде нормализации про-, антиоксидантного статуса, что свидетельствует о мобилизации механизмов

саногенеза с усилением ответных компенсаторных реакций под воздействием фотодинамической терапии.

## Литература

1. Барабой ВА, Сутковой ДА. Окислительно-антиоксидантный гомеостаз в норме и при патологии. Киев: Чернобыльинтеринформ; 1997. 423 с.
2. Барабой ВА, Зинченко ВА, Сорочинский БВ. Радиосенсибилизирующий эффект таксолу на клітини злоякісних пухлин. Цитологія і генетика. 2001;1:16-21.
3. Казимирко ВК, Иваницкая ЛН, Кутовой ВВ, Дубкова АГ, Силантьева ТС. Перекисное окисление липидов: противоречия проблемы. Український ревматологічний журнал. 2014;57(3):92-7.
4. Узденский АБ. Клеточно-молекулярные механизмы фотодинамической терапии. М.: Наука; 2010. 321 с.
5. Некрасов ЭВ. Методы анализа перекисного окисления липидов в медико-биологических исследованиях. Бюллетень физиологии и патологии дыхания. 2012;46:98-108.
6. Савина ЕВ, Слонимская ЕМ, Кондакова ИВ. Антиоксидантная система и перекисное окисление липидов у больных с предопухолевыми заболеваниями и раком молочной железы. Российский онкологический журнал. 2001;1:20-2.
7. Devirgiliis V, Panasiti V, Fioriti D, Anzivino E, Bellizzi A, Cimillo M, et al. Antibacterial activity of methyl aminolevulinate photodynamic therapy in the treatment of a cutaneous ulcer. Int. J. Immunopathol. Pharmacol. 2011;24(3):793-5.
8. Jori G, Fabris C, Soncin M, Ferro S, Coppelotti O, Dei D, et al. Photodynamic therapy in the treatment of microbial infections: basic principles and perspective applications. Lasers Surg. Med. 2006;38:468-81.
9. Симонова ЛІ, Якімова ТП, Радченко ОА, Гертман ВЗ, Білогурова ЛВ, Пушкар СМ.. Морфологічна картина розвитку променевих ушкоджень шкіри у щурів при спонтанному загоєнні та при дії фототерапії. Український радіологічний журнал. 2011;19(3):261-6.
10. Simonova-Pushkar LI, Kulinich GV, Gertman VZ, Belogurova LV. Prevention and treatment of post-radiation skin reactions after radiation therapy of breast cancer with photo-magnetic therapy. Abstracts of Laser Helsinki 2012 International Congress; 24-29 August 2012; Helsinki, Finland. Journal of the European Platform for Photodynamic Medicine. 2012;9(1):S29-30.
11. Симонова-Пушкар ЛІ, Скляр НІ, Гертман ВЗ, Гоні Сімеха АТ. Застосування антибактеріальної фотодинамічної терапії при лікуванні інфікованих променевих ушкоджень шкіри в експерименті. Експериментальна і клінічна медицина. 2015;3(68):34-9.
12. Красносельский НВ, Симонова-Пушкар ЛІ, Гоні Сімеха АТ, Сорокина ИВ, Мирошниченко МС, Гольева НВ. Морфологическая характеристика и особенности заживления лучевой язвы кожи, инфицированной *Pseudomonas aeruginosa* (экспериментальное исследование). Наука і практика (Київ). 2017;1-2 (9-10):64-70.
13. Красносельский НВ, Симонова ЛІ, Гертман ВЗ, Пушкар ЕС. Влияние фотодинамической терапии на заживление лучевой язвы кожи, инфицированной *Pseudomonas aeruginosa*. Проблеми радіаційної ме-

- дицини і радіобіології: збірка наукових праць. Вип.22. Київ; 2017; с. 202–7.
14. European convention for the protection of vertebrate animals used for experimental and other scientific purposes. Council of Europe. Strasbourg; 1986. 53 p.
15. Резніков ОГ, Соловійов АІ, Добреля НВ, Стефанов ОВ. Біоетична експертиза доклінічних та інших наукових досліджень, що виконуються на тваринах: методичні рекомендації. Вісник фармакології та фармакопеї. 2006;7:47–60.
16. Львовская ЕИ, Волчегорский ИА, Шемяков СЕ, Лифшиц РИ. Спектрофотометрическое определение конечных продуктов перекисного окисления липидов. Вопросы медицинской химии. 1991;4:92–4.
17. Карпищенко А.И. Малоновый диальдегид (ТБК-активные продукты). Карпищенко АИ, редактор. Медицинские лабораторные технологии. Справочник. С.-Петербург: Интермедика; 1999. Т. 2; с.100.
18. Костюк ВА, Потапович АИ, Ковалева ЖВ. Простой и чувствительный метод определения активности супероксиддисмутазы, основанный на реакции окисления кверцетина. Лабораторное дело. 1990;2:88–91.
19. Королюк МН, Иванова ЛИ, Майорова ИГ. Метод определения активности каталазы. Лабораторное дело. 1988;1:16–8.

CLINICAL PHOTOMEDICINE

PHOTOBIOLOGY AND EXPERIMENTAL  
PHOTOMEDICINE

● **PHYSICS AND ENGINEERING IN PHOTOBIOLOGY  
AND PHOTOMEDICINE**

**К ВОПРОСУ О ПОВЫШЕНИИ ЭФФЕКТИВНОСТИ ФОТОДИНАМИЧЕСКОЙ  
ТЕРАПИИ ОПУХОЛЕЙ НА БАЗЕ МУЛЬТИСПЕКТРАЛЬНОЙ  
ЛЕЧЕБНО-ДИАГНОСТИЧЕСКОЙ УСТАНОВКИ**

*В.В. Холин, В.С. Войцехович, Р.В. Егоров, В.И. Ивасенко, Н.Т. Петраш,  
Ю.А. Петрушко, О.Н. Чепурная, И.А. Штонь, С.В. Павлов, Н.Ф. Гамалея*

● **КІЛЬКІСНА ЕКСПРЕС-ОЦІНКА ВМІСТУ ГУМІНОВИХ ТА ФУЛЬВОКИСЛОТ  
У ВОДНИХ РОЗЧИНАХ МЕТОДАМИ ФОТОСТИМУЛЬОВАНОЇ  
ЛЮМІНЕСЦЕНЦІЇ**

*Н.М. Защепкіна, В.В. Таранов, О.А. Наконечний, Р.Ю. Довгалюк*

● **СВЕТОЛЕЧЕНИЕ ВОЛЧАНКИ ПО ФИНЗЕНУ В КАЗАНСКОМ УНИВЕРСИТЕТЕ**

*К.В. Русанов, Е.Г. Русанова*



## К ВОПРОСУ О ПОВЫШЕНИИ ЭФФЕКТИВНОСТИ ФОТОДИНАМИЧЕСКОЙ ТЕРАПИИ ОПУХОЛЕЙ НА БАЗЕ МУЛЬТИСПЕКТРАЛЬНОЙ ЛЕЧЕБНО-ДИАГНОСТИЧЕСКОЙ УСТАНОВКИ

### **В.В. Холин**

директор

ЧП «Фотоника Плюс»

ул. Одесская, 8, г. Черкассы, 18023, Украина

тел.: +38 (067) 470-15-60

e-mail: fotonikaplus@gmail.com

ORCID 0000-0002-0232-0230

### **Р.В. Егоров**

инженер-механик

ЧП «Фотоника Плюс»

ул. Одесская, 8, г. Черкассы, 18023, Украина

тел.: +38 (067) 470-02-87

e-mail: yegorov.roma@gmail.com

ORCID 0000-0002-6868-3288

### **Н.Т. Петраш**

инженер-электроник

ЧП «Фотоника Плюс»

ул. Одесская, 8, г. Черкассы, 18023, Украина

тел.: +38 (067) 470-02-87

e-mail: petrash.nik@ukr.net

ORCID 0000-0002-5615-5816

### **О.Н. Чепурная**

канд. техн. наук, заместитель директора по научной работе

ЧП «Фотоника Плюс»

ул. Одесская, 8, г. Черкассы, 18023, Украина

тел.: +38 (093) 809-66-37

e-mail: beornas22@gmail.com

ORCID 0000-0002-9942-5177

### **С.В. Павлов**

д-р техн. наук, проф., проректор

Винницкий национальный технический университет

Хмельницкое шоссе, 95, г. Винница, 21000, Украина

тел.: +38 (097) 239-43-06

e-mail: psv@vntu.vinnica.ua

ORCID 0000-0002-0051-5560

### **В.С. Войцехович**

канд. физ.-мат. наук, научный сотрудник

Институт физики НАН Украины

просп. Науки, 46, г. Киев, 02000, Украина

тел.: +38 (096)086-27-72

e-mail: valvus55@gmail.com

ORCID 0000-0002-6143-2478

### **В.И. Ивасенко**

инженер-электроник

ЧП «Фотоника Плюс»

ул. Одесская, 8, г. Черкассы, 18023, Украина

тел.: +38 (067) 470-02-87

e-mail: radioorion@ukr.net

ORCID 0000 0001-8140-9374

### **Ю.А. Петрушко**

техник-технолог

ЧП «Фотоника Плюс»

ул. Одесская, 8, г. Черкассы, 18023, Украина

тел.: +38 (093) 144-96-31

e-mail: petrushkojulchytay@gmail.com

ORCID 0000-0002-7116-5991

### **И.А. Штонь**

канд. биол. наук, научный сотрудник

отдел биол. эффектов ионизир. и неионизир. излуч.

Институт экспериментальной патологии,

онкологии и радиобиологии им. Р.Е.Кавецкого НАН

Украины

ул. Васильковская, 45, г. Киев, 03022, Украина

тел.: +38 (063) 496-30-22

e-mail: shton@ukr.net

ORCID 0000-0002-9602-0457

### **Н.Ф. Гамалея**

д-р биол. наук, проф., заведующий (до 2016 г.)

отдел клеточной фотобиологии и фотомодуляции

роста опухолей

Институт экспериментальной патологии,

онкологии и радиобиологии им. Р.Е. Кавецкого НАН

Украины

Повреждение опухолевых клеток при фотодинамической терапии — многоэтапный процесс, эффективность которого зависит от свойств используемого фотосенсибилизатора, режима светового облучения и свойств самой опухоли. Многолетний клинический опыт свидетельствует о высокой гетерогенности ответа опухолей на фотодинамическую терапию. Это говорит о необходимости создания аппаратных комплексов, способных в реальном времени оценивать эффективность фотодинамической терапии злокачественных новообразований за счет мониторинга ее ключевых параметров и корректировать процедуру лечения с учетом индивидуализированного подхода.

В работе рассмотрен способ повышения эффективности фотодинамической терапии путем разработки прототипа лечебно-диагностической установки, обеспечивающей возможности: неинвазивного мониторинга кинетики накопления фотосенсибилизатора в опухоли и контраста его накопления относительно здоровых тканей; оценки степени оксигенации опухоли на всех этапах фотодинамической

терапії; впливу на опухоль оптичним випромінюванням з довжиною хвилі, відповідної піку поглинання використовуваного фотосенсибілізатора. Від значень цих параметрів головним образом і залежить результат каскада цитотоксичних і запальних реакцій в опухолі, а також механізм відновлення пошкоджень після фотодинамічної терапії.

**Ключевые слова:** фотодинамічна терапія, фотосенсибілізатор, злоякісна опухоль, волоконно-оптичний канал, оптичне випромінювання, густина потужності, оксигенація, флуоресценція.

**ДО ПИТАННЯ ЩОДО ПІДВИЩЕННЯ ЕФЕКТИВНОСТІ  
ФОТОДИНАМІЧНОЇ ТЕРАПІЇ ПУХЛИН НА БАЗІ  
МУЛЬТИСПЕКТРАЛЬНОЇ ЛІКУВАЛЬНО-ДІАГНОСТИЧНОЇ УСТАНОВКИ**  
**В.В. Холін<sup>1</sup>, В.С. Войцехович<sup>2</sup>, Р.В. Єгоров<sup>1</sup>, В.І. Івасенко<sup>1</sup>, М.Т. Петраш<sup>1</sup>,  
Ю.А. Петрушко<sup>1</sup>, О.М. Чепурна<sup>1</sup>, І.О. Штонь<sup>3</sup>, С.В. Павлов<sup>4</sup>, М.Ф. Гамалія<sup>3</sup>**

<sup>1</sup>ПП «Фотоніка Плюс», м. Черкаси, Україна;

<sup>2</sup>Інститут фізики НАН України, м. Київ, Україна;

<sup>3</sup>Інститут експериментальної патології, онкології і радіобіології  
імені Р.Є.Кавецького НАН України, м. Київ, Україна;

<sup>4</sup>Вінницький національний технічний університет, м. Вінниця, Україна

Пошкодження пухлинних клітин в результаті фотодинамічної терапії — багатоетапний процес, ефективність якого залежить від цілого ряду чинників, а особливо від властивості використовуваного фотосенсибілізатора і параметрів світлового опромінення забарвлених ним тканин. Проте, набутий десятиріччями досвід застосування фотодинамічної терапії в клініці свідчить про високу гетерогенність реакції пухлин на фотодинамічну терапію. Таким чином, є гостра необхідність у створенні апаратних комплексів, здатних в реальному часі реєструвати ефективність проведення фотодинамічної терапії за рахунок моніторингу її ключових параметрів, і по можливості автоматично коригувати схему проведення процедури, сприяючи створенню індивідуалізованого підходу в лікуванні новоутворень.

В роботі розглядається спосіб підвищення ефективності методу фотодинамічної терапії за допомогою розробки прототипу лікувально-діагностичної установки на основі поєднання принципів оптичного впливу і оптичної діагностики. Установка забезпечує можливість неінвазивного моніторингу кінетики накопичення фотосенсибілізатора в пухлинній зоні; визначення контрасту його накопичення відносно здорових тканин; контроль ступеня оксигенації пухлини на всіх етапах фотодинамічної терапії; а також вплив на пухлину оптичним випромінюванням з довжиною хвилі, відповідного піку поглинання застосовуваного фотосенсибілізатора. Від значень цих параметрів головним чином залежить перебіг підсумкового каскаду цитотоксичних і запальних реакцій в пухлині і механізм відновлення пошкоджень після терапії.

**Ключові слова:** фотодинамічна терапія, фотосенсибілізатор, волоконно-оптичний канал, оптичне випромінювання, щільність потужності, оксигенація, флуоресценція.

**TO QUESTION OF INCREASING OF EFFICIENCY  
OF PHOTODYNAMIC THERAPY OF TUMORS ON THE BASIS  
OF MULTISPECTRAL TREATMENT AND DIAGNOSTIC DEVICE**

**V.V. Kholin<sup>1</sup>, V.S. Voytsekhovich<sup>2</sup>, R.V. Yegorov<sup>1</sup>, V.I. Ivasenko<sup>1</sup>, N.T. Petrash<sup>1</sup>,  
Yu.A. Petrushko<sup>1</sup>, O.M. Chepurna<sup>1</sup>, I.O. Shton<sup>3</sup>, S.V. Pavlov<sup>4</sup>, M.F. Gamaleya<sup>3</sup>**

<sup>1</sup>PSE «Photonica Plus», Cherkasy, Ukraine;

<sup>2</sup>Institute of Physics, NAS of Ukraine, Kiev, Ukraine;

<sup>3</sup>R.E.Kavetsky Institute of Experimental Pathology, Oncology and Radiobiology, NAS of Ukraine, Kiev, Ukraine;

<sup>4</sup>Vinnitsia National Technical University, Vinnitsia, Ukraine

Damage to tumor cells as a result of photodynamic therapy is a multi-stage process, the effectiveness of which depends on a number of factors, and in particular on the properties of the photosensitizer used and the parameters of light irradiation of the tissues that it has colored. Nevertheless, the experience gained over decades of using photodynamic therapy in the clinic indicates a high heterogeneity of the tumor response to photodynamic therapy. Thus, there is an urgent need to create hardware complexes capable of real-time recording the effectiveness of photodynamic therapy monitoring by monitoring its key parameters, and, if possible, automatically adjust the scheme of the procedure, contributing to the creation of an individualized approach in the treatment of neoplasms.

The paper considers a method for increasing the efficiency of the photodynamic therapy method by developing a prototype of such a diagnostic and treatment unit based on a combination of the principles of optical exposure and optical diagnostics. The device provides the possibility of non-invasive monitoring of the accumulation kinetics of photosensitizer in the tumor zone; determine the contrast of its accumulation relative to



healthy tissues; control of tumor oxygenation at all stages of photodynamic therapy ; and also the effect on the tumor by optical radiation with a wavelength corresponding to the absorption peak used by the photosensitizer. From the values of these parameters, the course of the final cascade of cytotoxic and inflammatory reactions in the tumor and the mechanism of restoring damage after therapy are mainly dependent.

**Key words:** photodynamic therapy, photosensitizer, fiber-optic channel, optical radiation, power density, oxygenation, fluorescence.

## Введение

Постоянный рост частоты возникновения онкологических заболеваний в современном мире стимулирует поиск новых подходов к их лечению. Сегодня все большее распространение получают малоинвазивные методы, обладающие селективным действием на патологически измененные ткани. К таким методам лечения злокачественных новообразований относится фотодинамическая терапия (ФДТ).

Механизм ее противоопухолевого действия сложен и до конца не изучен. Он основан на активации фоточувствительных молекул веществ-фотосенсибилизаторов оптическим излучением видимого диапазона с длиной волны, соответствующей пику их поглощения. В результате облучения молекулы фотосенсибилизатора переходят из основного состояния на более высокий энергетический уровень; затем они быстро возвращаются в основное состояние, передавая при этом энергию другим молекулам либо флуоресцируя.

Так как эти молекулы обычно являются гидрофобными и накапливаются в цитоплазматической мембране или в мембранах органелл клетки, возбужденный фотосенсибилизатор часто взаимодействует непосредственно с фосфолипидами; в результате свободнорадикальных реакций образуются супероксид, гидроксил и другие свободные радикалы (реакция I типа), вызывающие повреждение клеточных структур и приводящие к апоптозу или некрозу клеток. Если же энергия возбужденного светом фотосенсибилизатора передается молекулам триплетного кислорода (реакция II типа), то образуется синглетный кислород  $^1O_2$ , разрушающий протеины и липидные мембраны клеток с их последующей гибелью.

Синглетный кислород считается основным повреждающим фактором ФДТ. [1] Радиус его цитотоксического действия не превышает 0,1–0,2 мкм, а продолжительность жизни в биологических системах составляет менее 0,05 мс. [2] Поэтому в момент облучения опухоли светом молекула фотосенсибилизатора должна находиться в мембране или в цитоплазме клетки-мишени.

Возбужденные молекулы фотосенсибилизатора способны возвращаться в исходное состояние и вновь вступать в фотохимические реакции после поступления нового кванта света. Однако через несколько циклов активации молекула фотосенсибилизатора разрушается — фотодеградирует,

теряя способность участвовать в фотохимических реакциях. [3] Таким образом, в процессе облучения опухоли светом число молекул фотосенсибилизатора, способных вступать в реакции, постепенно уменьшается.

Важным аспектом метода ФДТ является способность фотосенсибилизатора локализоваться преимущественно в малигнизированных тканях с минимальным накоплением в окружающих здоровых (контраст накопления), что ограничивает цитотоксический эффект ФДТ в основном опухолью. Фотосенсибилизатор обычно вводят внутривенно, и он быстро распределяется по организму. Время его максимального накопления и удержания для различных органов и тканей обусловлено особенностями фармакокинетики. Избирательное накопление порфириновых фотосенсибилизаторов в опухоли связывают с высокой экспрессией на ее поверхности быстро делящихся клеток рецепторов липопротеидов низкой плотности, и с низким рН в межклеточном пространстве малигнизированных тканей. [4] Контраст накопления фотосенсибилизатора обусловлен также более высокой проницаемостью кровеносных сосудов новообразования, снабжающих быстро делящиеся злокачественные клетки, и замедленным оттоком лимфы из опухоли.

Для получения цитотоксических эффектов ФДТ при реакциях как I, так и II типа необходимо присутствие в тканях достаточного количества молекулярного кислорода на протяжении всего сеанса облучения светом. Из расчетов следует, что потребление триплетного кислорода во время ФДТ при использовании светового излучения с мощностью 50 мВт составляет 6–9 мкМ/с. [5] Соответственно, при увеличении мощности излучения расход кислорода растет, вплоть до истощения его содержания в ткани, что может быть причиной неудовлетворительных результатов лечения. [6] Поэтому необходим контроль изменения концентрации кислорода (оксигенации) в опухолевой ткани во время сеанса ФДТ.

Гибель клеток в результате ФДТ может проходить по пути апоптоза или некроза. [7] Апоптоз — естественный процесс с генетически запрограммированной последовательностью событий. Другая его отличительная черта — слабая выраженность ответного воспаления. Известно, что при использовании фотосенсибилизаторов, активно накапливающихся в мембранах митохондрий, гибель клеток при ФДТ происходит преимущественно по пути апоптоза. [8] Механизм данного процесса

включает повреждение митохондриальных мембран и высвобождение в цитозоль цитохрома *c*, активацию каспаз и запуск каскада реакций, ведущих к дезинтеграции клетки.

Отчасти гибель клеток при ФДТ происходит и по пути некроза. Он отличается более высокой скоростью, чем апоптоз, и обычно следует за фотохимическим или физическим повреждением клетки, часто сопровождаясь разрывом клеточной мембраны и высвобождением содержимого клетки в межклеточное пространство, что приводит к запуску воспалительных реакций. Во время ФДТ некроз малигнизированных клеток может возникать при повреждении питающих опухоль кровеносных сосудов, приводящем к некомпенсируемой гипоксии тканей. Можно предположить, что при облучении тканей с накопленным фотосенсибилизатором при избыточной плотности мощности света, приводящей к повышению температуры зоны облучения и последующей гипертермии опухолевой ткани на фоне протекающих фотохимических процессов, гибель клеток будет происходить в основном по пути некроза.

### Постановка проблемы

ФДТ — это комплексный метод, каждый компонент которого необходим и выполняет свою функцию. В случае отсутствия либо неоптимального уровня воздействия одного из компонентов ожидаемый эффект лечения не достигается.

С другой стороны, процесс ФДТ многоэтапен [9], может происходить с различной интенсивностью и продолжительностью этапов (от долей секунд до десятков суток). Однако итоговый результат каскада цитотоксических и воспалительных реакций, как и механизм восстановления повреждений, являются следствием этих этапов.

В основном при ФДТ используется оптическое излучение видимого или ближнего инфракрасного диапазона, поскольку все известные фотосенсибилизаторы поглощают свет именно в этой области спектра. При проведении ФДТ необходимо учитывать два основных фактора: дозу фотосенсибилизатора и дозу облучения. Степень фотоактивации зависит от количества абсорбируемого света, достигающего фотосенсибилизатора в опухоли, поэтому уменьшение абсорбирующего эффекта может быть частично компенсировано увеличением или времени светового воздействия, или плотности мощности. Таким образом, выбор длины волны и дозы облучения зависит от типа фотосенсибилизатора, глубины локализации опухоли-мишени, а также от того, какую абсорбирующую способность имеет фотосенсибилизатор.

В рекомендациях для медиков часто даются избыточные, по мнению исследователей [10], дозы фотосенсибилизатора и режимы облучения. Первое, вероятно, связано с тем, что уровень накопления фотосенсибилизатора *in vivo* изучен

недостаточно. Второе обусловлено тем, что в распоряжении медиков имеются различные источники светового излучения, а назначение избыточных доз вызвано стремлением врачей гарантированно уничтожить патологические образования и отсутствием обоснованных рекомендаций к выбору доз облучения. При передозировке часто необходим длительный реабилитационный период, когда пациента лечат уже не от основного заболевания, а от последствий лечения.

Это побуждает исследователей к поиску методов уменьшения энергетической дозы облучения и количества вводимого фотосенсибилизатора с сохранением эффективности терапевтического воздействия ФДТ. Так, применяют воздействие на опухоль импульсным или модулированным световым излучением вместо непрерывного. Однако цитотоксическое действие такого режима облучения еще недостаточно изучено. [10,11,12]

В связи с вышесказанным, актуальным является мониторинг параметров ФДТ на всех этапах лечения с дальнейшим управлением режимом оптического воздействия по результатам данного мониторинга. Предполагается, что это позволит сохранить (и даже увеличить) эффективность лечения при уменьшении доз облучения и вводимого фотосенсибилизатора.

### Цель работы

Повышение эффективности метода ФДТ путем разработки прототипа лечебно-диагностической установки для лечения злокачественных опухолей.

### Практическая реализация и методика

Разрабатываемая установка создается на основе оптических принципов мониторинга параметров ФДТ с учетом следующих фактов:

– после внутривенного введения фотосенсибилизатора (в дозах, пропорциональных массе тела пациента) нет возможности влиять на его количество в организме, однако, используя его флуоресцентные свойства или так называемый флуоресцентный имиджинг, можно отслеживать фармакокинетику и биораспределение фотосенсибилизатора; [13]

– мультиспектральное воздействие светом (две и больше длины волны оптического излучения в видимом и ближнем инфракрасном диапазоне) на зону опухоли позволяет, с учетом обратного диффузного отражения, анализировать содержание кислорода в опухолевой ткани во время ФДТ; [14,15]

– благодаря контролю излучения в опухолевой зоне в среднем инфракрасном диапазоне, можно получить оперативную информацию о температуре ткани.

В качестве источников света как для лечебного воздействия при ФДТ, так и для диагностики, в дан-

ной установке используются диодные лазерные излучатели. Передача излучения осуществляется при помощи оптических волокон.

Схема разрабатываемой установки приведена на рис. 1. Ее основными функциональными элементами являются оптоэлектронный, процессорный и волоконно-оптический блоки.

Оптоэлектронный блок состоит из 4 лазерных излучателей (ЛИ) и 5 фотоприемников (ФП). Излучатель ЛИ1 с длиной волны, соответствующей пику поглощения используемого фотосенсибилизатора, стимулирует фотодинамическую реакцию. Излучатель ЛИ2 с длиной волны в пределах полосы Соре (405–410 нм) предназначен для возбуждения

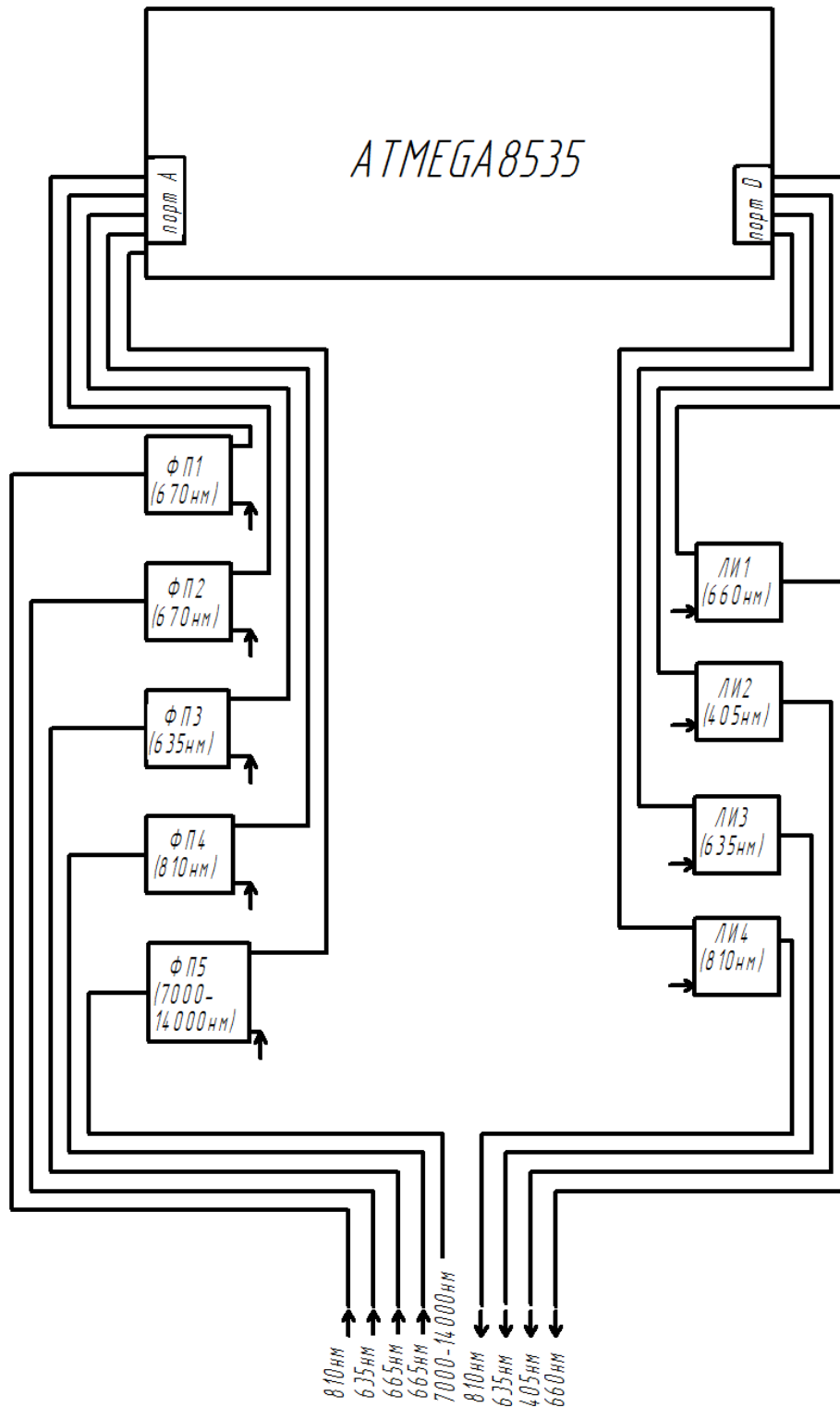


Рис. 1. Функциональная схема разрабатываемой установки

флуоресценции фотосенсибилизатора. Излучатели ЛИ3 и ЛИ4 обеспечивают контроль степени оксигенации тканей в зоне опухоли.

Приемники ФП1 и ФП2 регистрируют излучение флуоресценции опухолевой и смежной с ним участка биологической зоны соответственно. Приемники ФП3 и ФП4 регистрируют обратное диффузное излучение, отраженное опухолевой тканью. [16] Приемник ФП5 предназначен для измерения температуры опухоли по ее собственному излучению в среднем инфракрасном диапазоне

Управление процессами диагностики и лечения методом ФДТ в установке осуществляется с помощью микроконтроллера семейства Mega фирмы Microchip Technology – ATMEGA 8535. Его процессор имеет аналоговый порт А с 8 независимыми входами, на которые поступают сигналы от фотоприемников. Лазерные излучатели управляются обработанными микроконтроллером сигналами через порт D.

Излучение ЛИ передается к зоне опухоли с помощью оптических волокон. Таким же способом в обратном направлении (из зоны опухоли) передаются к ФП излучение флуоресценции, обратное диффузное отраженное излучение и собственное инфракрасное излучение тканей, дающее информацию об их температуре. Аппаратные концы всех оптических волокон оформлены в виде вилок унифицированных оптических соединителей, обеспечивающих разъемное подсоединение к штатным розеткам ЛИ и ФП. На определенном расстоянии от ЛИ и ФП (в нескольких метрах, что достаточно для удаления блочной части установки от зоны воздействия при ФДТ) отдельные волокна объединяются в упаковку и «одеваются» в защитную оболочку, получая форму многоволоконного оптического кабеля. На выходном (дистальном) конце волокна организуются в пространстве в соответствии с рис. 2. При этом для повышения уровня сигнала среднего инфракрасного диапазона на входе приемника ФП5 может применяться система микролинз.

Временные диаграммы одного из возможных вариантов функционирования разрабатываемой установки, адаптированной под фотосенсибилизатор хлоринового ряда «Фотолон», приведены на рис. 3.

Порядок работы установки следующий. Через некоторое время после начала внутривенного введения фотосенсибилизатора (10–30 минут в зависимости от вида, размеров и локализации опухоли и т. п.) совмещают дистальный конец волоконно-оптического блока (оптического кабеля) с зоной опухоли. ЛИ2 и ЛИ1 включают в непрерывном слаботенсивном режиме пилотирования.

Путем перемещения дистального конца оптического кабеля и отдельных оптических волокон от ЛИ1 и ЛИ2 относительно опухолевой зоны обеспечивается вписывание последней в световое пятно ЛИ1 с минимальным запасом по диаметру. Вписывание опухолевой зоны в световое пятно лазерного излучателя ЛИ2 выполняется с большим диаметром, достаточным для попадания оптического волокна ведущего к ФП2, на смежный с опухолью участок здоровой ткани.

После завершения процесса совмещения дистального конца оптического кабеля с опухолевой зоной на микроконтроллер поступает команда о начале управляемого оптического воздействия. От ЛИ2 на опухоль через предварительно сориентированное оптическое волокно попадает излучение возбуждения флуоресценции (длина волны 405 нм, длительность 10–20 мс, период повторения 30–60 секунд). Через оптические волокна излучение флуоресценции опухолевой зоны и смежного участка здоровой ткани приходят на входы ФП1 и ФП2, а после оптоэлектронного преобразования и предварительного усиления – на аналоговый вход микроконтроллера.

С небольшим интервалом после завершения воздействия ЛИ2 с той же длительностью и периодом повторения включаются (одновременно либо с небольшим сдвигом по времени) ЛИ3 и ЛИ4. Лазерный излучатель ЛИ1, запускающий фотодинамическую реакцию, включается процессором при условии прекращения роста сигнала от ФП1 и максимального соотношения сигналов ФП1 и ФП2. ЛИ1 воздействует на опухолевую зону с соответствующей эффективной фотодинамической реакции плотностью мощности. Время излучения – 3–5 секунд. После выключения ЛИ1 процессор последовательно включает ЛИ2, ЛИ3 и ЛИ4 и обрабатывает сигналы от ФП1–ФП5. После завершения обработки сигналов от фотоприемников ФП1–ФП5 процессор принимает решение об очередном включении излучателя ЛИ1,

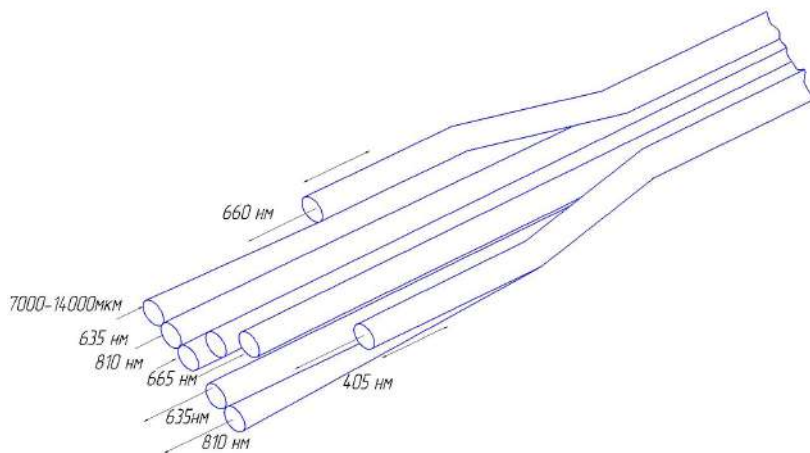


Рис. 2. Реализация волоконно-оптического блока




Рис. 3. Временные диаграммы одного из возможных вариантов функционирования установки

либо о запрете его включения. Причиной запрета включения могут служить величины сигналов от ФП1–ФП5, превышающие (либо уступающие по амплитуде) соответствующие пороговые значения.

Таким образом, установка обеспечивает оптический контроль на всех этапах ФДТ следующих процессов и показателей: кинетики накопления и текущего уровня фотосенсибилизатора в опухолевой зоне, а также контраста накопления со здоровыми тканями; степени оксигенации тканей и их температуры в опухолевой зоне; воздействие на опухоль оптическим излучением с длиной волны, соответствующей пику поглощения фотосенсибилизатора, с временными и энергетическими параметрами, учитывающими показатели оптического контроля.

### Обсуждение

Выбор лазерных диодов в качестве источников излучения мультиспектральной лечебно-диагностической установки для ФДТ опухолей был предопределен следующими факторами:

- монохроматичностью излучения (ширина спектра по длине волны — 1–2 нм); вариантами исполнения по длинам волн от 360 до 2000 нм; возможностью коррекции длины волны излучения с учетом зависимости от температуры (0,2–0,4 нм/К);
- широким диапазоном исполнений лазерных диодов по выходным мощностям оптического из-

лучения (от единиц мВт до десятков Вт); простотой управления выходной мощностью за счет изменения тока накачки; возможностью работы как в непрерывном, так и модулированном (прерывистом) режиме за счет модуляции тока накачки диода;

- малой длительностью переходных процессов и высоким быстродействием (до десятков ГГц); небольшими габаритами и массой лазерных диодов; их доступной стоимостью; достаточной надежностью работы (ресурс — десятки тысяч часов); высоким К.П.Д. — 70–80% для промышленных образцов.

Кроме того, небольшие размеры тел свечения лазерных диодов (единицы-десятки мкм) и достаточно малые углы индикатрис направленности излучения (20–30°) позволяют эффективно вводить последнее в оптические волокна разных диаметров.

Во всех случаях, кроме контроля температуры, можно использовать обычные кварцевые оптические волокна. Передача излучения видимого диапазона на таких расстояниях может эффективно осуществляться полимерными оптическими волокнами (в частности из полиметилметакрилата). В канале пироприемника ФП5 предлагается использовать поликристаллическое PIR волокно, прозрачное в диапазоне длин волн 3–18 мкм.

Реализация ФП1–ФП4 предполагается в фотодиодном исполнении. В то же время можно спрогнозировать нереализуемость унифицированного схемотехнического решения ФП для контроля

флуоресценции и оксигенации вследствие принципиально различных уровней мощностей регистрируемых излучений. В качестве приемника ФП5 может быть использован малогабаритный фотоприемник оптического излучения пироэлектрический (МГЗЗ, МГЗЗ-01, MURATA IRS-A200 ST-01 и др.).

В цепи «оптическое волокно—ФП—порт А (аналоговый вход процессора)—устройство ввода-вывода (порт D)—ЛИ—оптическое волокно» максимальное время задержки вносит цифровая обработка аналогового сигнала. Ее продолжительность составляет от 50 до 500 мкс в зависимости от амплитуды сигнала.

С относительно небольшой инерционностью установка сможет реагировать и на изменение температуры ткани в облучаемой зоне, так как время отклика пироприемного устройства составляет 50–100 мс.

Приведенный вариант реализации установки с исполнением дистального участка в виде волоконно-оптического узла, удаленного от аппаратной части установки, позволяет диверсифицировать как ее возможные исполнения, так и возможные области применения.

### Выводы

Применение для ФДТ опухолей мультиспектральной лечебно-диагностической установки с достаточным быстродействием, конструктивной и системной трансформируемостью (усечение и расширение), возможностью покаскадной и комплексной оптимизации позволит повысить эффективность данного метода лечения.

### Литература

1. Benov L. Photodynamic therapy: Current status and future direction. *Med. Princ. Pract.* 2016;24(1):14-28.
2. Chin KK, Trevithick-Sutton CC, McCallum J, Jockusch S, Turro NJ, Scaiano JC, et al. Quantitative determination of singlet oxygen generated by excited state aromatic amino acids, proteins, and immunoglobulins. *Journ Amer Chem Soc.* 2008;130(22):6912-13.
3. Castano AP, Demidova TN, Hamblin MR. Mechanisms in photodynamic therapy: Part one - photosensitizers, photochemistry and cellular localization. *Photodiagnosis Photodyn Ther.* 2004;1:279-93.
4. Berg K, Selbo P, Weyergang A, Dietze A, Prasmickaite L, Bonsted A, et al. Porphyrin-related photosensitizers for cancer imaging and therapeutic applications. *Journ of Microscopy.* 2005;218 (Part 2):133-47.
5. Foster TH, Murant RS, Bryant RG, Knox RS, Gibson SL, Hilf R. Oxygen consumption and diffusion effects in photodynamic therapy. *Radiat Res.* 1991;126(3):296-303.
6. Seshadri M, Bellnier DA, Vaughan LA, Sperryak JA, Mazurchuk R, Foster TH, et al. Light delivery over extended time periods enhances the effectiveness of photodynamic therapy. *Clin Cancer Res.* 2008;14(9):2796-805.
7. Mroz P, Yaroslavsky A, Kharkwal GB, Hamblin MR. Cell death pathways in photodynamic therapy of cancer. *Cancers (Basel).* 2011;3(2):2516-39.
8. Oleinick NL, Morris RL, Belichenko I. The role of apoptosis in response to photodynamic therapy: What, where, why, and how. *Photochem Photobiol Sci.* 2002;1(1):1-21.
9. Гамалея НФ. Фотодинамическая терапия опухолей: От синицы в руках к журавлю в небе. Экспериментальные и клинические аспекты фотодинамической терапии: Материалы научно-практического семинара с международным участием; 15-16 марта 2013. Черкассы: Вертикаль; 2013, с. 3-9.
10. Жорина ЛВ, Змиевской ГН, Семчук ИП, Филатов ВВ. Исследование влияния временных параметров лазерного излучения на характеристики фотодинамической терапии. *Медицинская техника.* 2012;6:32-6.
11. Гольдман МП, редактор. Фотодинамическая терапия. Москва: Рид Элсивер; 2010. 180 с.
12. Стратонников А, Меерович ГБ, Рябова АВ, Савельева ТА, Лощенов ВВ. Использование спектроскопии обратного диффузного отражения света для мониторинга состояния тканей при фотодинамической терапии. *Квантовая электроника.* 2006;36(12):1103-09.
13. Далидович АА, Марченко ЛН, Федулов АС, Трухачева ТВ, Кривоносов ВВ, Зорина ГЕ, и др. Фотодинамическая терапия «Фотолоном» миопической макулопатии. Минск: Парадокс; 2012. 224 с.
14. Тучин ВВ. Оптическая биомедицинская диагностика В 2 томах. Том 1. Москва: Физматлит; 2007. 560 с.
15. Kholin VV, Chepurna OM, Shton' IO, Voytshovich VS, Pavlov SV, Gamaleia NF, et al. Methods and fiber optics spectrometry system for control of photosensitizer in tissue during photodynamic therapy. *Photonics Applications in Astronomy, Communications, Industry, and High-Energy Physics Experiments.* 2016. Proc. SPIE. P.10031-10038; doi:10.1117/12.2249259.
16. Chepurna O, Shton' I, Kholin V, Voytshovich V, Popov V, Pavlov S, et al. Photodynamic therapy with laser scanning mode of tumor irradiation. *Optical Fibers and their Applications.* 2015. Proc. SPIE 98161F; doi:10.1117/12.2229030.

## КІЛЬКІСНА ЕКСПРЕС-ОЦІНКА ВМІСТУ ГУМІНОВИХ ТА ФУЛЬВОКИСЛОТ У ВОДНИХ РОЗЧИНАХ МЕТОДАМИ ФОТОСТИМУЛЬОВАНОЇ ЛЮМІНЕСЦЕНЦІЇ

### Н.М. Защепкіна

*д-р техн. наук, проф., в. о. завідувача  
Кафедра наукових, аналітичних та екологічних  
приладів і систем  
Національний технічний університет України  
«Київський політехнічний інститут імені Ігоря  
Сікорського»  
просп. Перемоги, 37, м. Київ, 03056, Україна  
тел.: +38 (044) 204-95-43  
e-mail: kpi\_naeps@ukr.net  
ORCID 0000-0001-9397-6632*

### О.А. Наконечний

*аспірант, асистент  
Кафедра наукових, аналітичних та екологічних  
приладів і систем  
Національний технічний університет України  
«Київський політехнічний інститут імені Ігоря  
Сікорського»  
просп. Перемоги, 37, м. Київ, 03056, Україна  
тел.: +38 (044) 204-95-43  
e-mail: kpi\_naeps@ukr.net  
ORCID 0000-0002-3018-5611*

### В.В. Таранов

*канд. техн. наук, старш. викладач  
Кафедра наукових, аналітичних та екологічних  
приладів і систем  
Національний технічний університет України  
«Київський політехнічний інститут імені Ігоря  
Сікорського»  
просп. Перемоги, 37, м. Київ, 03056, Україна  
тел.: +38 (044) 204-95-43  
e-mail: lambit@ukr.net  
ORCID 0000-0002-7479-905X*

### Р.Ю. Довгалюк

*магістрант  
Кафедра наукових, аналітичних та екологічних  
приладів і систем  
Національний технічний університет України  
«Київський політехнічний інститут імені Ігоря  
Сікорського»  
просп. Перемоги, 37, м. Київ, 03056, Україна  
тел.: +38 (044) 204-95-43  
e-mail: kpi\_naeps@ukr.net  
ORCID 0000-0002-5752-4687*

В роботі обґрунтовано доцільність застосування методик реєстрації квантового виходу люмінесценції гумінових та фульвокислот у процесі визначення відносних концентрацій даних речовин у водних та колоїдних розчинах. Доведено ефективність використання сучасних потужних напівпровідникових джерел ультрафіолетового випромінювання з високою монохроматичністю світлового потоку, з подальшою реєстрацією відгуків досліджуваних зразків за допомогою малощумного напівпровідникового фотодетектору з підключеним операційним підсилювачем, що дозволяє забезпечити широкий динамічний діапазон вимірювань по струму та напрузі.

Предметом дослідження є процес реєстрації макетом вимірювального засобу, що розроблено в процесі досліджень, кількісних та якісних параметрів вибраних хімічних сполук в колоїдних системах в рідкій фазі.

Новизна роботи полягає у вдосконаленні класичних методів реєстрації квантового виходу люмінесценції з використанням сучасної елементної бази та у апробації макету вимірювальної установки з потужними світлодіодами в якості джерела ультрафіолетового випромінювання та малощумним фотодетектором з широким динамічним діапазоном, призначеним для реєстрації квантового виходу люмінесценції досліджуваних зразків.

**Ключові слова:** люмінесцентний метод, спектрофотометрія, фульвокислоти, гумінові кислоти, експрес-метод.

## КОЛИЧЕСТВЕННАЯ ЭКСПРЕСС-ОЦЕНКА СОДЕРЖАНИЯ ГУМИНОВЫХ И ФУЛЬВОКИСЛОТ В ВОДНЫХ РАСТВОРАХ МЕТОДАМИ ФОТОСТИМУЛИРОВАННОЙ ЛЮМИНЕСЦЕНЦИИ

**Н.М. Защепкина, В.В. Таранов, А.А. Наконечный, Р.Ю. Довгалюк**

*Национальный технический университет Украины  
«Киевский политехнический институт имени Игоря Сикорского», г. Киев, Украина*

В работе обоснована целесообразность применения методик регистрации квантового выхода люминесценции гуминовых и фульвокислот в процессе определения относительных концентраций данных веществ в водных и коллоидных растворах. Доказана эффективность использования современных мощных ультрафиолетовых полупроводниковых источников ультрафиолетового излучения с высокой монохроматичностью светового потока, с последующей регистрацией откликов исследуемых образцов

с помощью малошумного полупроводникового фотодетектора с подключенным операционным усилителем, что позволяет обеспечить широкий динамический диапазон измерений по току и напряжению.

Предметом исследования является процесс регистрации разработанным в процессе исследований макетом измерительного средства количественных и качественных параметров выбранных химических соединений в коллоидных системах в жидкой фазе.

Новизна работы заключается в совершенствовании классических методов регистрации квантового выхода люминесценции с использованием современной элементной базы и в апробации макета измерительной установки с мощными светодиодами в качестве источника ультрафиолетового излучения и малошумным фотодетектором с широким динамическим диапазоном, предназначенным для регистрации квантового выхода люминесценции исследуемых образцов.

**Ключевые слова:** люминесцентный метод; спектрофотометрия; фульвокислоты; гуминовые кислоты; экспресс-метод.

## QUANTITATIVE EXPRESS ESTIMATION OF HUMINE AND FULVO ACIDS CONTENT IN AQUEOUS SOLUTIONS BY PHOTO-STIMULATED LUMINESCENCE

N.M. Zashchepkina, V.V. Taranov, O.A. Nakonechnyj, R.Yu. Dovgaliuk

National Technical University of Ukraine "Igor Sikorsky Kyiv Polytechnic Institute", Kyiv, Ukraine

The work substantiates the expediency of using the methods of recording the quantum yield of luminescence of humic and folic compounds in the process of determining the relative concentrations of these substances in aqueous and colloidal solutions. The efficiency of using modern high-power ultraviolet semiconductor light sources with high monochromaticity of light flux has been proved, followed by the registration of reviews of the samples under investigation with the help of a low-noise semiconductor photodetector with a connected operational amplifier, which allows to provide a wide dynamic range of current and voltage measurements.

The subject of the study is the process of recording the quantitative and qualitative parameters of the selected chemical compounds in colloidal systems in the liquid phase developed in the course of research by the model of the measuring instrument.

The novelty of the work is to improve the classical methods for recording the quantum yield of luminescence, using a modern element base and testing the model of a measuring device with powerful ultraviolet light-emitting diodes as a light source and low-noise photodetector with a clear dynamic range designed for recording the quantum yield of luminescence of the samples under investigation.

**Key words:** luminescent method, spectrophotometry, fulvoacid, humicacids, express-method.

### Вступ та мета роботи

В умовах ринкової економіки інтенсивне використання природних та синтетичних сполук органічної природи у різних галузях виробництва висуває особливі вимоги до оцінки їх кількісних та якісних показників, що вимагає розробки сучасних експрес-методів та засобів аналізу з урахуванням максимальної автоматизації отримання результатів та їх подальшої обробки. Впровадження неруйнівних експрес-методів дозволяє швидко і точно проводити в лабораторних умовах та під час виробничого процесу оцінку якості як колоїдних розчинів різного хімічного складу, так і їх складових. [1]

Серед оптичних методів для експрес-аналізу відносних концентрацій природних та штучних органічних сполук в колоїдних розчинах та багатоконпонентних системах в рідкій фазі найбільш ефективними по відношенню затрати/результат є методи флуоресцентної спектрофотометрії. Спектральні методи дослідження будови і властивостей хімічних з'єднань (і методи контролю якості продукції на їх основі) базуються на взаємодії електромагнітного випромінювання з речовиною, що приводить до виникнення в ній різних енергетичних переходів — електронних, коливальних,

обертальних, а також переходів, пов'язаних зі зміною напрямку магнітного моменту електронів і ядер. [2] Завданням молекулярної спектроскопії, до якої відносяться методи люмінесцентного аналізу, є отримання відомостей про будову і властивості молекул та речовини в цілому на основі закономірностей її взаємодії з електромагнітним випромінюванням. [3]

При поглинанні фотону електрон в досліджуваній речовині переходить на одну з вільних орбіталей (тобто на новий енергетичний рівень), і молекула виявляється в збудженому стані. Зворотний перехід на основний рівень призводить до зменшення енергії, яка може виділитися по частинах, використовуючись на коливальні рухи ядер і поступальний рух молекул розчинника, тобто на теплоту. Енергія збудженого стану може виділитися також однією порцією в вигляді кванту люмінесценції. [4] Відповідно до закону Стокса, спектр флуоресценції лежить в більш довгохвильовій області в порівнянні зі спектром поглинання того ж з'єднання. Це означає, що середня енергія квантів флуоресценції менша середньої енергії поглинених квантів. [5] Спектром люмінесценції (флуоресценції або фосфоресценції) називають залежність виду:  $I_l = f(\lambda)$ , де  $I_l$  — інтенсивність світла



люмінесценції в відносних одиницях, виміряна при довжині хвилі  $\lambda$ . [5]

Важливо відмежувати явище люмінесценції від інших способів випромінювання світла молекулами. За визначенням С.І.Вавилова, люмінесценцією тіла в даній спектральній області називають надлишок світлового випромінювання над температурним за умови, що це надмірне випромінювання має кінцеву тривалість, що перевищує період світлових коливань. Якщо в розчині люмінесціює одна речовина, то на формі спектру люмінесценції довжина хвилі збудження не позначається (правило Каші). Це дозволяє використовувати спектрофлуориметр для якісного і кількісного аналізу люмінесціюючих речовин. [6]

**Мета роботи** — вдосконалення методу визначення кількісних та якісних показників хімічних сполук в колоїдних системах люмінесцентним методом; розробка макету вимірювальної установки, придатного для кількісного та якісного люмінесцентного експрес-аналізу.

## Матеріали та методи

При визначенні кількісних та якісних параметрів сполук, здатних до люмінесценції в рідкій фазі, основна частина наших досліджень проводилася з використанням вимірювального засобу «Люмінес», створеного на сучасній напівпровідниковій елементній базі.

При розробці дослідного зразка вимірювального засобу в якості випромінювача для збудження квантового виходу люмінесценції застосовані світлодіоди фірми «Liteon Optoelectronics», що випромінюють в ультрафіолетовому (УФ) спектральному діапазоні (пік випромінювання в області 385 нм.). В якості фотодетектора (ФД) використовувався малощумний широкосмуговий фотоприймач фірми TAOS (Texas Advanced Optoelectronic Solutions) та смугові фільтри, що дозволило зробити оцінку потужності світла, яке пройшло саме через дослідну кварцову кювету.

При виборі способу детекції виходу люмінесценції досліджуваних зразків ми зупинилися на способі реєстрації люмінесценції, при якому фотоприймач розміщено під кутом  $90^\circ$  до нормалі проходження збуджуючого випромінювання. Таке схемне рішення дозволяє застосувати включення 2 світлодіодів в лінію. В даному випадку збуджуюче випромінювання повністю гаситься після проходження кювети із зразком і не створює завад при роботі ФД.

Структурну схему макету вимірювального засобу «Люмінес», призначеного для люмінесцентного визначення кількісних параметрів хімічних сполук в багатокомпонентних системах, що знаходяться у рідкій фазі, зображено на рис. 1.

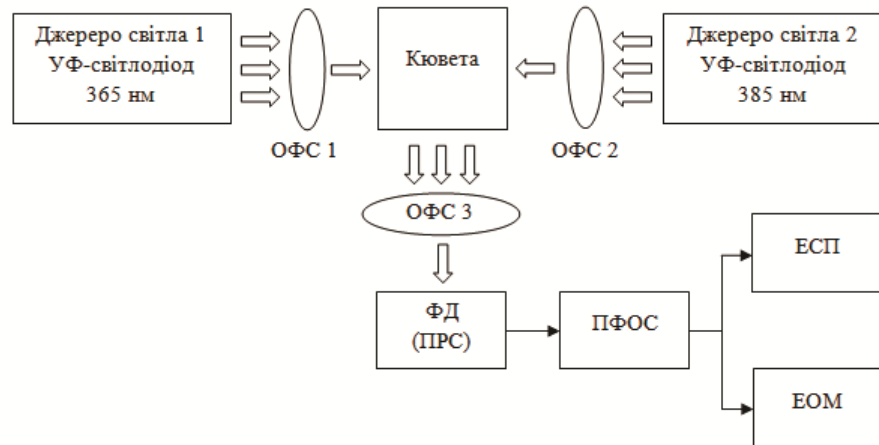


Рис. 1. Структурна схема макету вимірювального засобу «Люмінес»

Макет вимірювальної установки містить оптичні формуючі системи (ОФС1, ОФС2, ОФС3), що складаються зі світлозбиральної лінзи та кріплення для швидкої зміни смугових фільтрів. Засіб вимірювань включає пристрій реєстрації оптичного випромінювання ПРС — напівпровідниковий малощумний ФД з можливістю зняття сигналу як в аналоговій формі, при підключенні трансімпедансного операційного підсилювача (ОП) на вихід ФД та відображенні вимірюваного значення за допомогою індикаторної панелі електронно-світлового перетворювача (ЕСП), так і при підключенні ФД до вбудованого пристрою формування та обробки сигналу (ПФОС) на базі 10-розрядного аналого-цифрового перетворювача (АЦП) Arduino UNO R3 (ATmega328), що перетворює аналоговий сигнал на виході ФД в умовні одиниці інтенсивності люмінесценції методом широтно-імпульсної модуляції та здатний до вимірювання різницевої напруги на виході ФД в лінійному режимі роботи. [7,8]

Проведені кількісні люмінесцентні дослідження полягали в реєстрації квантового виходу флуоресценції  $\eta$ , що випромінюється зразком в різних напрямках в усій спектральній області люмінесценції. З світлового потоку за допомогою монохроматора виділяли та проводили вимірювання фотоструму саме в тій частині спектра, яка несли інформацію про зміну кількісної характеристики речовини:

$$I_{\text{люм}} = I_0 K \cdot (1-T) \cdot \eta.$$

Таким чином, інтенсивність люмінесценції  $I_{\text{люм}}$  пропорційна інтенсивності збуджуючого світла  $I_0$ , квантовому виходу люмінесценції  $\eta$ , коефіцієнту поглинання світла  $(1-T)$ . Коефіцієнт пропорційності  $K$  залежить від тілесного кута, в межах якого

зібрано світло люмінесценції, від спектральної області пропускання монохроматора або світло-фільтру, а також від чутливості приймача світла (рис. 2). [9]

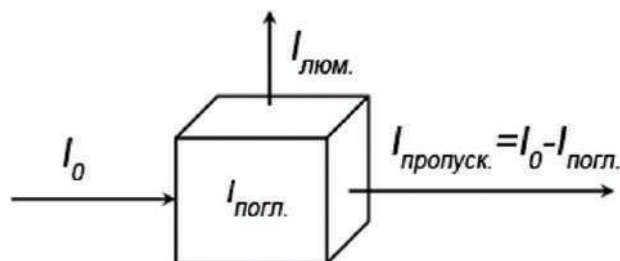


Рис. 2. Схема збудження люмінесценції в досліджуваних зразках

Основним методом реєстрації квантового виходу люмінесценції на перших етапах розробки вимірювальної установки було застосування аналогової електричної схеми включення, організованої на базі простого трансїмпедансного підсилювача, з подальшою обробкою результатів та побудовою характеристичних графіків кількісних параметрів досліджуваних речовин засобами Microsoft Excel.

У якості основного оптичного джерела збудження люмінесценції було застосовано світлодіод фірми «Liteon Optoelectronics», що має пік випромінювання в області 385 нм. Це дозволяє використати двоканальну схему накачки та збільшити квантовий вихід люмінесценції. В той же час використання фотодіоду, високочутливого в широкому спектральному діапазоні, дозволяє вже на першому етапі вимірювальних робіт реєструвати дуже малу інтенсивність випромінювання та у випадку вимірювання відносних концентрацій сполук відомого складу досягати динамічного вимірювального діапазону 3log.

Під час наших досліджень для підготовки розчинів заданих концентрацій ми використовували гумінові кислоти, які забезпечують процеси накопичення елементів живлення та енергії в рослинах, мікроорганізмах і тваринах. Структура молекул гумінових речовин дозволяє пов'язувати азот, калій, фосфор і інші елементи в рослинній органічній речовині, що запобігає їх втрати за рахунок розчинення і вносу в ґрунтові води. Ефективність впливу безпосередньо на рослини зумовлена зміною молекули гумусових речовин в процесі їх виділення з вихідної сировини. Частина молекул розпадається на фрагменти, гумінові кислоти переходять в гумати, молекули гідратуються, внаслідок чого стають більш активними добривами рослин, ніж гумінові речовини ґрунтів.

В той же час фульвокислоти (фульвокомпоненти) можна розглянути як продукт часткового гідролізу високомолекулярних гумінових кислот. В загальному випадку фульвокислоти є сумішшю

слабких органічних кислот аліфатичного та ароматичного рядів, які розчиняються у воді при всіх рН (кисле, нейтральне та лужне). [10] Ці речовини мають змінний склад і форму молекул, та молекулярну масу на декілька порядків менше, ніж в гумінових кислотах. Завдяки відносно невеликому розміру молекули фульвокислот інтенсивно проникають в корені рослини, вносячи мікроелементи та мінерали в їх організм. Екстракт Elvita Humus WP отриманий з леонардита, що не містить додаткових мікроелементних включень. Задіяна в досліді фракція фульвокислот була отримана із розчину гумінової кислоти методами гідратації та екстракції за стандартизованими методиками. [10]

Спектри поглинання даних речовин у водно-му розчині знаходяться в області довжин хвиль 200–400 нм, що добре узгоджується зі спектром випромінювання напівпровідникових джерел. Спектральне розрізнення та вимірювання інтенсивності люмінесцентного випромінювання в сформованому обрізуючими фільтрами спектральному діапазоні проводилося за допомогою ПФОС вимірювального засобу.

## Результати досліджень та їх обговорення

У таблиці 1 наведено середні арифметичні значення результатів вимірів, які проведені за допомогою зразка розробленого вимірювального засобу. Кількість вимірювань для кожного зразку становила 40 разів для серії з певною концентрацією, при  $P = 0,95$ .

Таблиця 1

### Інтенсивність люмінесценції хімічних сполук вибраних концентрацій

Довжина хвилі збуджуючого випромінювання, нм	Концентрація, мг/л	Інтенсивність люмінесценції, од.
Гумінова кислота		
385 ± 5	12	27,15 ± 0,45
	40	60,83 ± 1,08
	80	120,6 ± 1,44
	120	191,4 ± 2,58
	160	253,6 ± 3,25
Фульвокислота		
385 ± 5	10	6,16 ± 0,27
	50	13,03 ± 0,58
	100	27,22 ± 0,92
	150	39,88 ± 1,24
	200	76,62 ± 1,66

Результати вимірювалися в одиницях пропорційності, що відповідали зміні значення напруги на виході ФД (1 од. інт. = 0,01 В) в робочому діапазоні приймача з трансїмпедансним підсилювачем  $U = 2,4\text{--}32,4$  В, при темновому струмі ФД 10 мА та частотному діапазоні роботи  $f_{\text{роб.}} = 10\text{--}10^4$  Гц. В даному випадку увесь відносний динамічний діапазон можливих значень напруги на виході ФД складав 3000 відносних одиниць. Така схема вимірювань дозволяє калібрувати динамічний діапазон вимірювального засобу по відомим відносним концентраціям хімічних сполук, здатних до люмінесценції в чистих розчинниках (рис. 3, 4).

У випадку підключення до виходу трансїмпедансного підсилювача ФД аналогово-цифрового ПФОС приладу «Люмінес», що має вхідний

опір на рівні 1,2 МОм та розрахований на роботу із вихідною напругою ФД  $U_{\text{роб.}} = 2,0\text{--}36,0$  В та  $f_{\text{роб.}} = 10\text{--}10^4$  Гц, з'являється можливість відображати сигнал вимірювальної інформації в умовних одиницях інтенсивності у певному спектральному діапазоні за допомогою ЕОМ. Застосована нами у ПФОС плата Arduino UNO R3 (мікроконтролер ATmega328) використовує для формування і обробки аналогових сигналів 10-розрядний АЦП (що відповідає 1024 градаціям вихідного коду) послідовного наближення з аналоговим комутатором. Роздільна здатність або точність АЦП з ідеальною передавальною характеристикою дорівнює  $100\% / 1024 = 0,098\%$ . [8,9]

Таким чином, враховуючи відношення точності та достовірності наших вимірювань на рівні

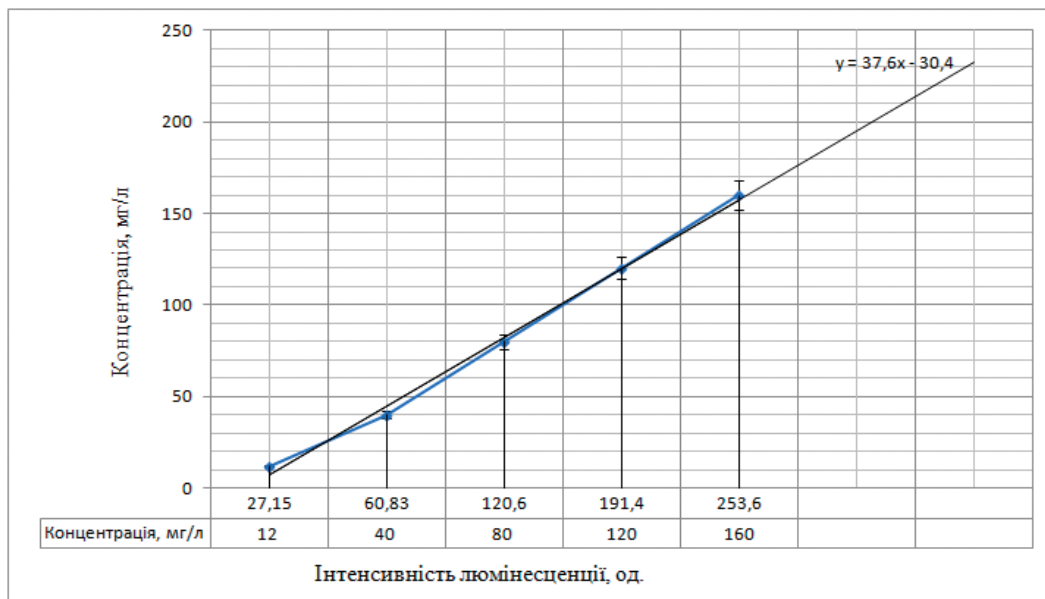


Рис. 3. Калібрувальний графік для визначення концентрації гумінової кислоти у воді

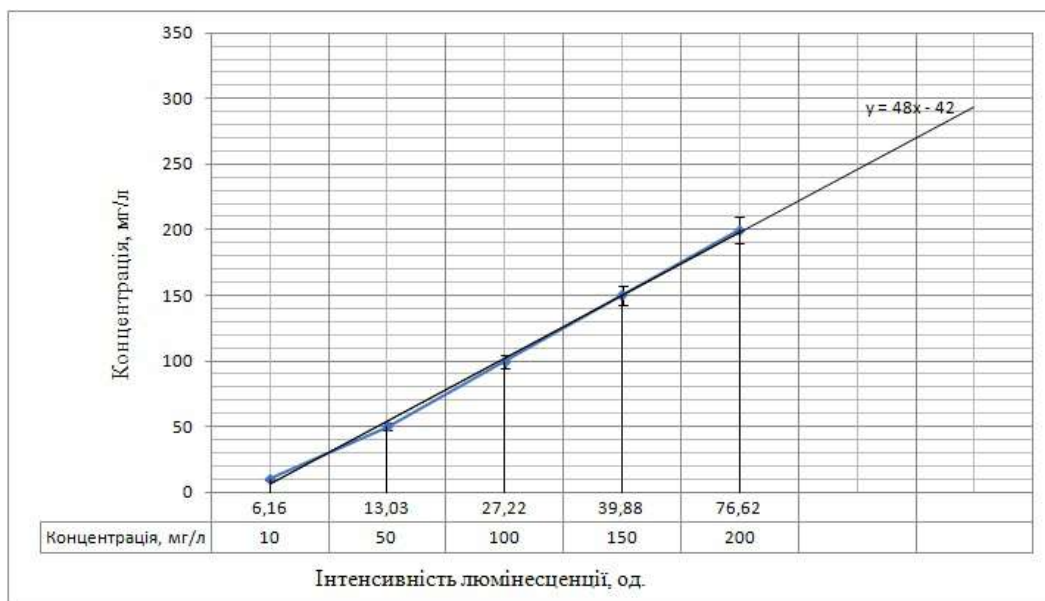


Рис. 4. Калібрувальний графік для визначення концентрації фульвокислоти в воді

$P=0,95$  при 40 результатах, було вирішено всі подальші вимірювання відгуків квантового виходу люмінесценції проводити за допомогою вбудованого ПФОС приладу «Люмінес» за визначеним алгоритмом. [11] В такому випадку відносна похибка квантування, що становить 0,2%, є достатньо малою для даної серії вимірювань ( $P=0,95$  при  $n=40$ ), тому для даної серії вимірювань нею можна знехтувати.

Використання плати розширення (ПФОС) на базі Arduino UNO R3 дозволяє отримати широкий динамічний діапазон вимірювань та діагностувати відносні концентрації досліджуваних речовин на рівні 0,1–0,2 мг/л у випадку слабо люмінесцюючих сполук. Відображення вузької частини спектру люмінесценції за допомогою системи смугових фільтрів та диспергуючих елементів дозволило

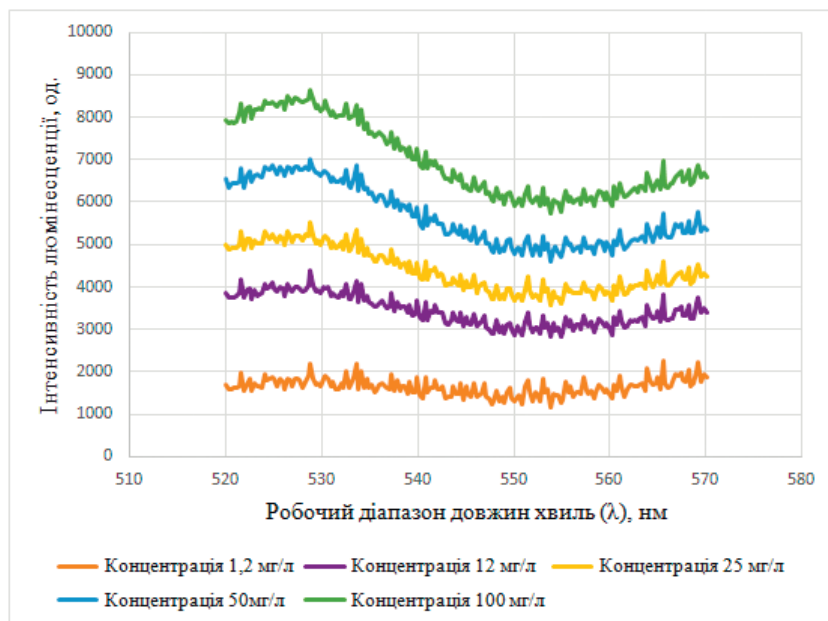


Рис. 5. Зміна інтенсивності люмінесценції (у відносних одиницях) в залежності від концентрації (від 1,2 мг/л до 100 мг/л) гумінової кислоти у воді

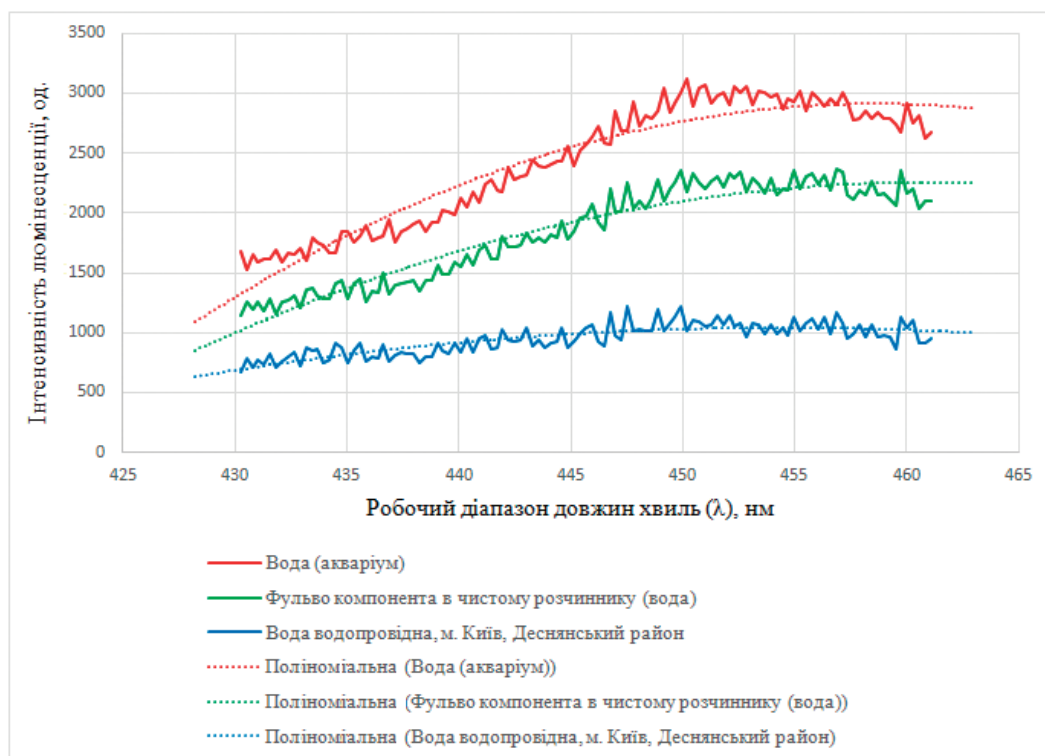


Рис. 6. Зміна інтенсивності люмінесценції (у відносних одиницях) в залежності від концентрації (від 1,2 мг/л до 100 мг/л) фульвокислот у воді

виділити та отримати більш якісну картину відгуків вимірюваної речовини.

На рис. 5 приведені зміни інтенсивності люмінесценції гумінових розчинів в діапазоні концентрацій від 1 до 100 мг/л, отримані за допомогою засобу реєстрації квантового виходу люмінесценції «Люмінес» з використанням аналогово-цифрової обробки даних.

Дані, зображені на рис. 5, були отримані із застосуванням роздільної по спектру схеми реєстрації при використанні дифракційної ґратки та фотодіодної лінійки, що дозволило виділити робочий спектральний діапазон в області довжин хвиль 520–570 нм. В даному випадку увесь відносний динамічний діапазон можливих значень по напрузі складав 12000 відносних одиниць.

В подальшому були проведені кількісні виміри вмісту гумінових і фульвокислот в реальній воді з акваріума та з київської водопровідної системи. Спектральна характеристика досліджуваних зразків для одної концентрації отримана за час, що не перевищував 2 секунди; це дозволяє проводити швидко кількісну експрес-метрію з обробкою результатів за допомогою ЕОМ. Кількісному визначенню підлягали фульвокислоти — сполуки з групи гумусових кислот, розчинних у воді, лугах і кислотах, що є їх найбільш агресивною фракцією.

Динамічний діапазон можливих значень по напрузі склав 3600 відносних одиниць у всій серії вимірів при  $P = 0,95$  та  $n = 40$ . Зміна інтенсивності люмінесценції для різних концентрацій представлена на рис. 6.

Дослідження наведених вище методів та засобів кількісної експрес-оцінки вибраних хімічних сполук в колоїдних водних розчинах доводять ефективність люмінесцентних методів оцінки кількісних показників хімічних сполук в багатокомпонентних системах маловідомого складу, які дозволяють проводити поточну обробку результатів в режимі реального часу, оцінюючи стан досліджуваних зразків в динаміці, що є одним із визначальних факторів у вимірювальній процедурі контролю.

Резюмуючи проведений огляд доступних у літературі матеріалів та проаналізувавши отримані статистичні дані, можна стверджувати, що встановлення методичної основи розробки та сертифікації вимірювального обладнання, що визначає квантовий вихід люмінесценції хімічних сполук різної хімічної будови, можна провести двома абсолютними методами з комплементарними принципами вимірювань. Тут оптична спектроскопія використовується для ідентифікації типу хімічної досліджуваної речовини в зразку (сканування по спектрам відбувається досить повільно, але при цьому досягається висока роздільна здатність); в той же час люмінесцентна УФ-спектрофотометрія використовується в якості експрес-методики для

визначення концентрацій відомих типів хімічних сполук в розчинах по їх квантовому виходу люмінесценції.

Виконаний огляд та дослідження характеристик фотодіодних детекторів дозволяє вдосконалити підходи до використання напівпровідникових фотодіодів та фотодіодних матриць у якості первинних перетворювачів для реєстрації кількісних та якісних показників вибраних органічних сполук методами оптично стимульованої люмінесценції. Якщо не потрібно проведення точних спектральних вимірювань швидко протікаючих процесів, а потрібно виміряти інтенсивність флуоресценції при збудженні і реєстрації в відносно широкій області спектру ( $10 \pm 1$  нм), доцільно використання схеми спектрофлуориметру зі світлофільтрами. При вимірі люмінесценції істотним є вибір світлофільтрів, необхідних для виділення спектру, що збуджує люмінесценцію, і обрізання виходу люмінесценції.

Подальше практичне впровадження вищезначених методів та засобів пропонується у вигляді промислового зразка вимірювального засобу, що може використовуватися у багатьох сферах харчової промисловості та державних органах метрологічного контролю.

## Висновки

Таким чином, люмінесцентні методи кількісного аналізу синтетичних та природних органічних речовин в колоїдних системах в рідкій фазі у поєднанні із різними засобами об'єктивного контролю та методами обробки отриманих результатів відповідають вимогам експрес-методу та можуть мати економічні перспективи у випадку подальших досліджень.

## Література

1. Valeur B, Berberan-Santos MN. *Molecular Fluorescence: Principles and Applications*. 2nd ed. Weinheim, Germany: Wiley-VCH; 2013; p. 138-42.
2. Лаврик НЛ, Дергачева МИ. Изучение фотохимической активности водных растворов гуминовых кислот, выделенных из почв в пределах горизонта А, методом люминесценции. *Химия в интересах устойчивого развития*. 2005;13:79–83.
3. Орлова АО. Анализ многокомпонентной смеси по двумерным спектрам люминесценции. *Современные технологии. Труды молодых ученых ИТМО*. Козлов СА, редактор. Санкт-Петербург: Санкт-Петербургский национальный исследовательский университет информационных технологий, механики и оптики (ИТМО); 2001; с. 24-31.
4. Власова ИВ, Вершинин ВИ, Цюпко ТГ. Методология спектрофотометрического анализа смесей органических соединений. *Проблема неаддитивности светопоглощения. Журнал аналитической химии*. 2011;66(1):25-33.
5. Григорьянц АГ, Коротаева МА, Алехнович ВИ, Шиганов ИН. Инструментальные методы контроля состава и свойств полидисперсных сред. *Наука и образование*

- (Московский государственный технический университет имени Н.Э.Баумана). 2012;2:51-64.
6. Гостева ОЮ, Изосимов АА, Пацаева СВ, Южаков ВИ, Якименко ОС. Флуоресценция водных растворов промышленных гуминовых препаратов. Журнал прикладной спектроскопии. 2011;78(6):36-9.
  7. Специфікація мікроконтролеру ATmega328. [Інтернет]. Доступно: [http://ww1.microchip.com/downloads/en/DeviceDoc/Atmel-42735-8-bit-AVR-Microcontroller-ATmega328-328P\\_Datasheet.pdf](http://ww1.microchip.com/downloads/en/DeviceDoc/Atmel-42735-8-bit-AVR-Microcontroller-ATmega328-328P_Datasheet.pdf).
  8. Специфікація плати розширення Arduino UNO R3 на базі мікроконтролера ATmega328: [Інтернет]. Доступно: <https://www.farnell.com/datasheets/1682209.pdf>.
  9. Niki K, Kiso Y, Takeuchi T, Hori T, Oguchi T, Yamada T, Nagai M. A spot test for nitrite and nitrate detection by color band length and number of colored zebra-bands formed in a mini-column. Analytical Methods. 2010;2:678-83.
  10. Воробьев ДВ., Пурыгин ПП. Потапова ИА. Гуминовые кислоты: их выделение, структура и применение в биологии, химии и медицине. Актуальные проблемы биологии, химии и медицины. Одесса. 2014. 180-96.
  11. Калініченко ІО, Демуцька ЛМ. Патент 101854 Україна. Спосіб фотометричного визначення нітратів у джерелах водопостачання. МПК G01 №21/25, G01 №21/23. 2013 Трав 13. Бюлетень №9.

## СВЕТОЛЕЧЕНИЕ ВОЛЧАНКИ ПО ФИНЗЕНУ В КАЗАНСКОМ УНИВЕРСИТЕТЕ

### К.В. Русанов

независимый исследователь,  
ул. Космонавтов, 8, кв. 12, г. Харьков, 61103, Украина  
тел.: +38 (068) 607-64-93  
e-mail: kokatoka51@gmail.com  
ORCID 0000-0001-6580-2387

### Е.Г. Русанова

інженер  
Научно-исследовательская лаборатория квантовой  
биологии и квантовой медицины  
Харьковский национальный университет  
имени В.Н.Каразина  
майдан Свободы, 6, г. Харьков, 61022 Украина  
тел.: +38 (093) 849-41-35  
e-mail: kokatoka51@gmail.com  
ORCID 0000-0001-9820-122X

Во второй половине 1890-х гг. датским ученым Н.Р.Финзеном был достигнут значительный прогресс в лечении светом ряда кожных заболеваний, прежде всего волчанки. Для развития нового метода в Копенгагене был создан Светолечебный институт Финзена, ставший образцом для аналогичных учреждений во многих странах мира.

Зал для светолечения открыли в ноябре 1900 г. и в Казанском университете, в клинике кожных и венерических болезней. Средства на приобретение в Дании аппаратов для фототерапии пожертвовала вдовствующая императрица Российской империи Мария Федоровна. Клинику возглавлял А.Г.Ге. Значительный вклад в создание здесь зала для светолечения внесли ассистенты профессора. Во-первых, В.Ф.Бургсдорф, не раз ездивший в Институт Финзена, и читавший казанским студентам курс фототерапии. Во-вторых, М.С.Пильнов, развернувший в университетской клинике клинико-гистологические исследования процессов, происходящих при светолечении волчанки, и в 1904 г. защитивший на этом материале докторскую диссертацию. Оба они выступали на съездах в России и за рубежом с сообщениями о достигнутых успехах. Принимал участие в этой работе и ассистент клиники И.М.Гиммель. Все трое впоследствии стали профессорами.

**Ключевые слова:** история фототерапии; Нильс Финзен; светолечение волчанки; Казанский университет; клиника кожных и венерических болезней; светолечебный зал; Александр Ге; Владимир Бургсдорф; Михаил Пильнов.

## СВІТОЛІКУВАННЯ ВОВЧАКА ЗА ФІНЗЕНОМ У КАЗАНСЬКОМУ УНІВЕРСИТЕТІ

### К.В. Русанов<sup>1</sup>, Є.Г. Русанова<sup>2</sup>

<sup>1</sup>Незалежний дослідник, м. Харків, Україна;

<sup>2</sup>Науково-дослідна лабораторія квантової біології та квантової медицини,  
Харківський національний університет імені В.Н. Каразіна, м. Харків, Україна

У другій половині 1890-х рр. данським вченим Н.Р.Фінзеном був досягнутий значний прогрес в лікуванні світлом ряду захворювань шкіри, перш за все вовчака. Для розвитку нового методу в Копенгагені був створений Світлолікувальний інститут Фінзена, що став зразком для аналогічних установ у багатьох країнах світу.

Зал для світлолікування відкрили у листопаді 1900 р. і в Казанському університеті, в клініці шкірних і венеричних хвороб. Кошти на придбання в Данії фототерапевтичних апаратів пожертвувала вдовствующая імператрица Російської імперії Марія Федорівна. Клініку очолював О.Г.Ге. Значний внесок у створення тут залу для світлолікування внесли асистенти професора. По-перше, В.Ф.Бургсдорф, який не раз їздив до Інститута Фінзена, й читав казанським студентам курс фототерапії. По-друге, М.С.Пильнов, що розгорнув в університетській клініці клініко-гістологічні дослідження процесів, які відбуваються при світлолікуванні вовчака, і у 1904 р. захистив на цьому матеріалі докторську дисертацію. Обидва вони виступали на з'їздах в Росії і за кордоном з повідомленнями про досягнуті успіхи. Брав участь у цій роботі і асистент клініки І.М.Гіммель. Усі трое згодом стали професорами.

**Ключові слова:** історія фототерапії; Нильс Финзен; світлолікування вовчака; Казанський університет; клініка шкірних і венеричних хвороб; зал для світлолікування; Олександр Ге; Володимир Бургсдорф; Михайло Пильнов.

## PHOTOTHERAPY OF LUPUS BY THE METHOD OF FINSEN AT KAZAN UNIVERSITY

**K.V. Rusanov<sup>1</sup>, E.G. Rusanova<sup>2</sup>**

<sup>1</sup>Independent researcher, Kharkiv, Ukraine;

<sup>2</sup>Science and Research Laboratory of Quantum Biology and Quantum Medicine,  
V.N. Karazin Kharkiv National University, Kharkiv, Ukraine

In the second half of the 1890's Danish scientist N.R.Finsen has made significant progress in the treatment of light of a number of skin diseases, especially lupus. In order to develop the new method, the Finsen Light Therapy Institute was established in Copenhagen, which has become a model for similar institutions in many countries of the world.

The hall for phototherapy was opened in November 1900 and at the Kazan University, in the clinic of skin and venereal diseases. Funds for the purchase of devices in Denmark for phototherapy donated of the widowed Russian Empress Maria Feodorovna. The clinic was headed by A.G.Ge. A significant contribution to the creation of the hall for light therapy was made by the assistants of the Professor. First, B.F.Burgsdorf, who not once rode to Institute of Finsen, and gave the Kazan students a course of phototherapy. Secondly, M.S.Pil'nov, who developed clinical and histological studies of the processes occurring during lupus phototherapy in the University clinic, and in 1904 defended his doctoral thesis on this material. Both of them spoke at congresses in Russia and abroad with reports on the progress achieved. To some extent, the assistant of the clinic I.M.Gimmel also participated in the work. All three subsequently became professors.

**Key words:** history of phototherapy; Niels Finsen; treatment of lupus; University of Kazan; Clinic of skin and venereal diseases; Hall for phototherapy; Alexander Ge; Vladimir Burgsdorff; Michael Pil'now.

На рубеже XIX–XX вв. большую популярность у дерматологов приобрел метод светолечения волчанки (*lupus vulgaris*), разработанный Нильсом Рюбергом Финзеном (1860–1904). Блестящие результаты датчанина в фототерапии этой тяжелой болезни кожи возбудили к себе живой интерес, и в открытый в августе 1896 г. в Копенгагене Finsens Medicinske Lysinstitut (рис. 1) стали съезжаться больные волчанкой из разных стран мира. [1]

Согласно отчетам, за первые полтора года (в 1896–1897 гг.) в Светолечебном Институте

Финзена лечилось 112 больных. В 1898 г. поступило 219 больных, а в 1899 г. — еще 289 человек, которые с 88 больными, оставшимися с 1896–1897 гг., составляли 596 человек, из которых 454 — с *lupus vulgaris*. У Финзена пробовали лечить светом и другие заболевания кожи.

Число работавших в Lysinstitut электродуговых аппаратов, концентрировавших излучение и выделявших ультрафиолетовую часть спектра, в 1897 г. увеличилось с 8 до 16, а с ним и количество ежедневных посещений больных — с 50 в 1897 г.

до 100 в 1898 г. Затем были приобретены еще 4 аппарата, и в 1899 г. число посещений достигло 126 человек в день.

Вслед за больными Lysinstitut стали посещать и врачи; особенно много сюда приезжало специалистов по болезням кожи, желающих лично ознакомиться с новым методом на месте. По словам Н.Р.Финзена, он «имел честь и удовольствие принимать многих выдающихся и известных дерматологов Европы». Лично убедившись, что сообщения Финзена и его сотрудников согласны с действительностью и не содержат рекламных преувеличений, врачи целого ряда университетских центров Европы и США сами стали лечить волчанку светом. С 1898 г.

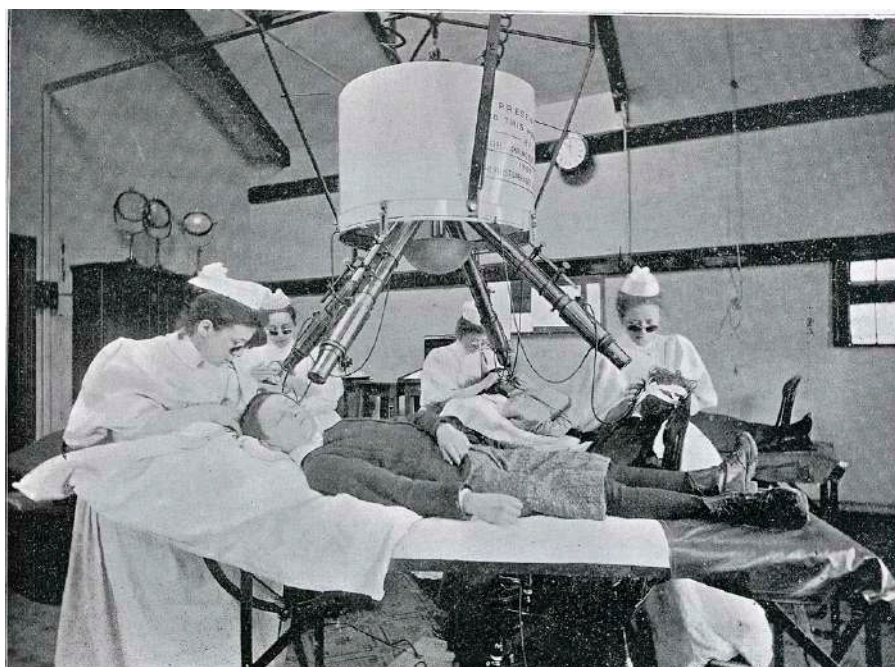


Рис. 1. Сеанс светолечения в Finsens Medicinske Lysinstitut  
(г. Копенгаген, Дания)



публиковались сообщения о полученных ими хороших результатах. [1]

Теперь в светолечебные институты (залы, кабинеты) наносили визиты и представители власти (рис. 2), поддерживавшей распространение фототерапии по Финзену.

Не осталась в стороне и Россия: Петербург командировал в Копенгаген проф. Вельяминова и д-ра Серапина из Военно-медицинской академии, директора Института экспериментальной медицины проф. Лукьянова, проф. Чистовича и д-ра Боткина; из Казани приезжал д-р Бургсдорф. И уже в 1900 г. в стране заработали 3 светолечебных кабинета — в Петербурге (при хирургической клинике Вельяминова и при Институте экспериментальной медицины) и в Казани (при дерматологической клинике университета). [1]

Финансовую помощь российским первоходам светолечения по Финзену оказала вдовствующая императрица Мария Федоровна, в те годы нередко бывавшая в Копенгагене. Дело в том, что она, супруга русского царя Александра III и мать Николая II, была урожденной датской принцессой по имени Мария София Фредерика Дагмара. После смерти мужа в 1894 г. Мария Федоровна часто навещала родину и была знакома с Н.Р.Финзеном и его достижениями.

С 1881 г. Мария Федоровна возглавляла Ведомство учреждений императрицы Марии, отвечавшее за благотворительность и содержавшее в России многочисленные приюты, богадельни, воспитательные дома, учебные и лечебные заведения. Основное финансирование Ведомство получало из казны, но немалую долю составляли частные пожертвования, в том числе из личных средств императрицы. В 1902 г. Ведомство содержало свыше тысячи учреждений, его капитал составлял более 128 млн. руб., а ежегодный бюджет — до 24 млн. руб.

Число кроватей в лечебных заведениях Ведомства приближалось к 5000; в 1909 г. помощь в них получили 54486 стационарных и 550306 амбулаторных больных (сделавших более 1,6 млн. посещений). Помимо этого, императрица возглавляла Российское общество Красного Креста. В общем, к рубежу XIX–XX вв. Мария Федоровна (рис. 3) получила немалый опыт в организации и обеспечении работы лечебных заведений.

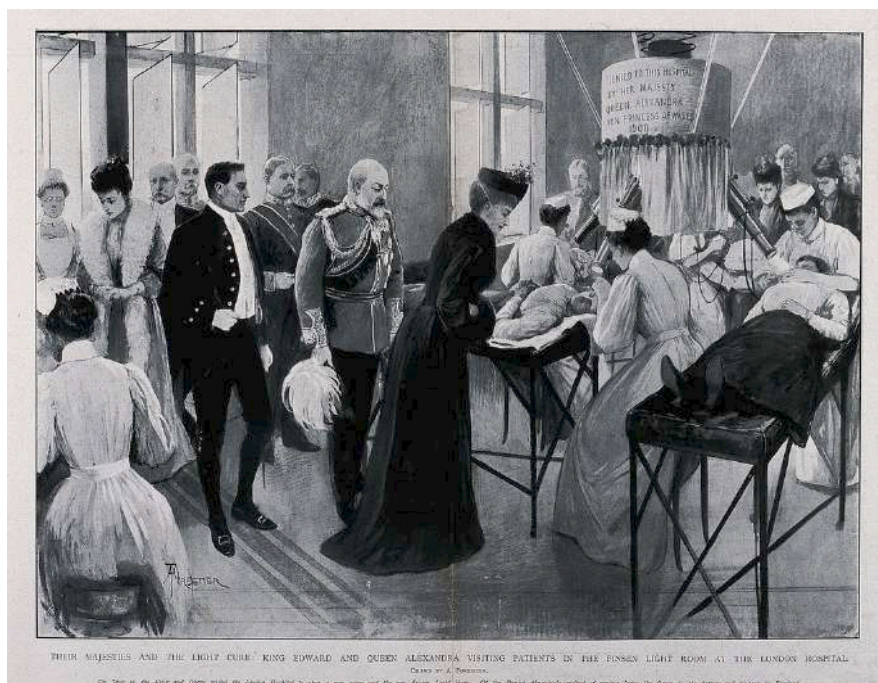


Рис. 2. Посещение королем Великобритании Эдуардом VII и королевой Александрой зала для светолечения волчанки по Финзену, открывшегося в Лондонском госпитале в мае 1900 г.



Рис. 3. Императрица Мария Федоровна (1842–1928) в 1899 г.

\*\*\*

В настоящем сообщении речь идет о том, как в 1900 г. в Казанском университете появился хорошо оборудованный светолечебный зал, получивший аппараты и инструментарий из Копенгагена после проверки их Финсеном (см. ниже), и о вкладе в это дело университетских дерматовенерологов — А.Г.Ге, В.Ф.Бургсдорфа, И.М.Гиммеля и М.С.Пильнова.

Все четверо были выпускниками медицинско-го факультета этого же университета. Самый старший, Александр Генрихович Ге, и родился в Казани в 1842 г., в семье преподавателя французского языка. Здесь он окончил гимназию (1860), получил лекарский диплом (1865), служил ординатором, затем заведующим женским сифилитическим отделением Казанской губернской земской больницы. Здесь А.Г.Ге защитил в 1868 г. диссертацию на степень доктора медицины «О физиологическом действии хинина на организм высших животных» (нервную систему, сердце и кровеносные сосуды лягушек, кошек и кроликов).

Казанский университет добился для него двухлетней (1870–1871 гг.) заграничной командировки с содержанием 1500 руб. в год. Шла франко-прусская война, и А.Г.Ге работал в клиниках Австрии и Германии, выполнив работы, вышедшие в *Archiv für Dermatologie und Syphilis* — «Zür Casuistik der Gehirnsyphilis» (1870), «Beiträge zur Anatomie der pruriginösen Haut» (1871), «Zur Pathologie der Schweissdrüsen» (1871).

По возвращении он до конца дней служил на кафедре кожных и сифилитических (венерических) болезней родного университета. С 1872 г. А.Г.Ге читал здесь свой первый курс, в 1873 г. он был избран доцентом. Лишь к 1884 г. его назначили экстраординарным профессором, в 1888 г. — ординарным, а в 1892 г. избрали деканом медицинского факультета.

В 1897 г. Александр Генрихович, выслужив 25 лет, стал заслуженным профессором, а в 1898 г. был выведен за штат университета «с оставлением за ним заведывания клиникой кожных и венерических болезней».

Полноценная клиническая база была его давней мечтой. До конца XIX в. кафедра кожных и венерических болезней *de facto* не имела своей клиники, и А.Г.Ге преподавал дерматологию «в крайне тяжелых условиях терапевтической клиники», распознавание сифилиса — в Казанской губернской земской больнице, и т. п. [2,3]

Еще в апреле 1873 г. доцент Ге ходатайствовал об устройстве отдельной клиники для болезней кожи и сифилиса, а также амбулатории. Университет просил ассигновать на это из казны по 1000 руб. ежегодно, но получил отказ. Поэтому в 1882/83 году кафедре временно выделили для практических занятий по дерматологии и венерологии 6 коек в терапевтической и акушерской клиниках. А в 1886/87 году ей передали комнаты

в подвале, перестроенные из прачечной и бани. Тогда А.Г.Ге (рис. 4) решил пойти к заветной цели другим путем...

Вскоре профессор прошел на выборах в Казанскую городскую думу, и уже в 1889 г. она выделила земельный участок для строительства новой клиники. Затем нашлись и деньги на строительство: умер богатейший казанский промышленник и купец Иван Иванович Алафузов (1837–1891), глава Торгово-промышленного дома своего имени, оставивший огромное наследство — в том числе и на развитие медицины. Принадлежавшую ему Михайловскую клеенчатую мануфактуру в Петербурге он завещал переделать в больницу для рабочих, выделив 550 тыс. руб. на содержание 500 кроватей «для лиц, страдающих сифилисом или другими венерическими заболеваниями», с бесплатным лечением. Не поспешил Алафузов и на медицину Казани: только на больницу для рабочих он отвел 200 тыс. руб.

Каким-то образом А.Г.Ге удалось подключиться к этому каналу финансирования: его биографы считают, что строительство здания клиники кожных и венерических болезней Казанского университета велось в 1896–1900 гг. на средства И.И.Алафузова. 1 марта

1900 г. эта клиника была открыта (рис. 5, а); в ней имелись 4 отделения на 25 коек для больных кожными и венерическими болезнями, амбулатория, процедурные комнаты, аудитория, общая диагностическая лаборатория и вспомогательные помещения, рентген-кабинет.

Фототерапия, однако, в новой клинике появилась не сразу. А.Г.Ге интересовал скорее сифилис, чем волчанка, светолечением сам профессор не занимался, а учиться в Копенгаген — не поехал. Но одновременно с открытием клиники Александр Генрихович «командировал в Данию своего ученика В.Ф.Бургсдорфа, который приобрел там два очень дорогих дуговых аппарата. <...> Лампа Н.Р.Финзена успешно применялась в клинике <...>. Так, ее использование в течение 10 лет привело к снижению заболеваемости волчанкой в Среднем Поволжье в несколько раз». [2]

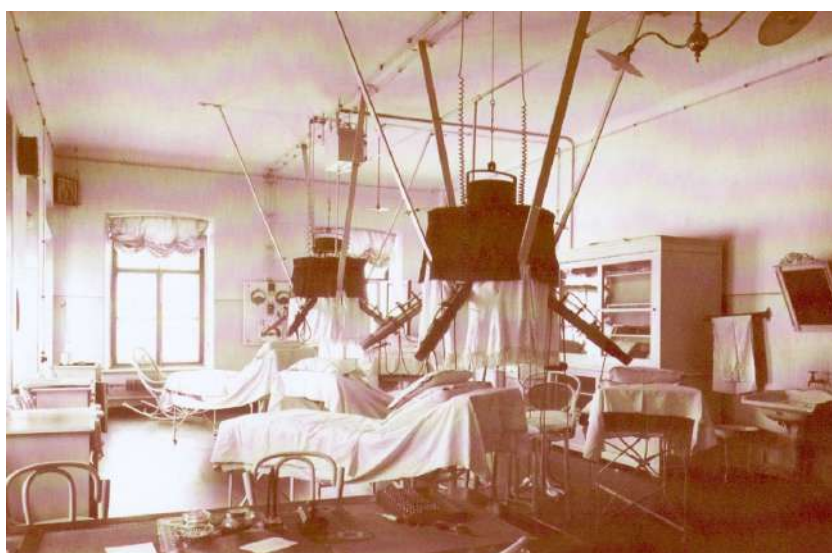
Пишут также, что деньги на приобретение дорогостоящих светолечебных аппаратов выделила императрица Мария Федоровна после посещения клиники, и что больные, проходившие здесь лечение, содержались на благотворительные пожертвования, распорядительницей которых была Ее Императорское Величество. [4] Отсюда понятно, почему светолечебный зал был украшен парадным



Рис. 4. Александр Генрихович Ге (1842–1907)



а)



б)



в)

Рис. 5. Клиника кожных и венерических болезней Казанского университета в начале 1900 г. (а). Светолечебный зал, оборудование которого куплено позднее на пожертвование императрицы Марии Федоровны (б, в) [5]; фотографии сделаны не ранее конца 1903 г.

портретом императрицы (рис. 5, в), а оборудование зала в Казани, открытого 1 ноября 1900 г., выглядело так же, как в копенгагенском Finsens Medicinske Lysinstitut или в Лондонском госпитале (рис. 1, 2). Королева Александра — сестра Марии Федоровны — «продвигала» метод Финзена в Англии.

Но как казанцы сумели привлечь к своему светолечебному проекту интерес и поддержку придворных кругов? Почему помощь последних пошла после Петербурга именно в Казань, а не, скажем, в Москву? Фактом является лишь то, что решение этих деликатных и ответственных вопросов профессор Ге доверил своему ученику Владимиру Бургсдорфу.

В результате сегодня существует даже такая трактовка истории: «В ноябре 1900 г. В.Ф.Бургсдорф при поддержке профессора А.Г.Ге открывает светолечебное отделение. Благодаря своему врачебному и общественному авторитету В.Ф.Бургсдорф получил крупные пожертвования от Государыни Императрицы Марии Федоровны на дальнейшее развитие отделения!» [6] Но ведь авторитет не являлся пока даже доктором медицины!

\* \* \*

Владимир Федорович Бургсдорф (1864–1935) был сыном почтового чиновника. Семья часто переезжала: родившись в одном из сел Нижегородской губернии, Владимир учился в уездном училище г. Елабуги, потом в прогимназии г. Мензелинска, а окончил в 1883 г. гимназию в г. Симбирске — вместе с золотым медалистом Александром Ульяновым. Но затем их пути разошлись: В.Ф.Бургсдорф, поступив на медицинский факультет Казанского университета, окончил его в 1889 г. [6,7] А бомбиста А.И.Ульянова — повесили.

В 1890–1896 г. он служил сверхштатным ординатором в университетской клинике проф. А.Г.Ге; Владимиру поручили читать курс по сифилису и кожным болезням слушательницам акушерских курсов. Кроме того, он занимался гистопатологией кожи у проф. Н.М.Любимова.

При этом В.Ф.Бургсдорф зарабатывал на жизнь и медицину службой... по почтовому ведомству — еще в 1886 г. он по настоянию отца устроился работать на центральную Казанскую телеграфную станцию. В качестве врача почтово-телеграфных учреждений Владимир боролся с эпидемией холеры летом 1892 г. Но и электротехнику он как телеграфист знал хорошо — этот факт, возможно, сыграл роль при выборе кандидата на поездку в Finsens Medicinske Lysinstitut.

За 1890-е гг. Владимир Федорович вырос в чинах до коллежского советника в 1901 г., а в клинике он занял должность сверхштатного (1897), а затем и штатного (1900) ассистента.

В этом десятилетии В.Ф.Бургсдорф начал и публиковаться: «К вопросу о лимфангиомах кожи»

(1894); «Случай ущемления membri virilis в дверном пробое (1895); «Случай развития psoriasis vulgaris на рубцах поверхностно-узловатого сифилида» (1897). В августе 1897 г. он принял участие в XII Международном медицинском конгрессе в Москве — продемонстрировал достижения в электротехнике (сообщение «Nouvelle batterie electrique pour l'eclairage electrique (medicinal), pour la galvanocaustique, pour le charge des accumulateurs et pour d'autres buts de labore toir») и фотографии. Им был издан «Фотографический атлас кожных и венерических болезней / собственные клинические наблюдения» (Казань, 1897) — набор фотографий больных до, во время и после курса лечения. А в 1899 г. Владимир Федорович сделал доклад «О повторном заражении сифилисом» на VII Съезде Общества русских врачей в память Н.И.Пирогова

В 1902 г. он защитил в Казани диссертацию на степень доктора медицины по теме «Основы учений о красном отрубевидном лишае Pityriasis rubra (F.Nebra) и опыт исследования при нем обмена азотсодержащих веществ», выполненную в лаборатории физиологической химии проф. А.Я.Щербакова, и был избран доцентом кафедры А.Г.Ге.

Как легко видеть, lupus vulgaris и ее лечение не являлись предметом исследований В.Ф.Бургсдорфа. Зато по этим вопросам активно публиковался другой ассистент той же кафедры — И.М.Гиммель: «Два случая плоскоэпителиального рака, развивающегося на рубцах lupus» (1898); «Благоприятное действие рентгеновских лучей на lupus vulgaris и побочное влияние их на кожу и придатки» (1899). В 1900 г. И.М.Гиммель защитил диссертацию на степень доктора медицины «К вопросу об отношении волчанки к туберкулезу: Экспериментальное исследование», выполненную на кафедре патологической анатомии.

В мае 1901 г. он прислал из Парижа в редакцию харьковского «Русского журнала кожных и венерических болезней» статью «Лечение lupus vulgaris по методу Финзена при помощи аппарата упрощенной конструкции Lortet и Genoud», опубликованную в августовском номере (Т. II, с. 290–294 — о ней см. [8]). Наконец, в 1902 г., одновременно с В.Ф.Бургсдорфом, И.М.Гиммель был избран доцентом. Но при распределении курсов, которые им предстояло читать в новой клинике, Бургсдорфу досталась «Фототерапия в применении к лечению кожных заболеваний», а Гиммелю — «Патолого-анатомические изменения кожи».

Об Иване Михайловиче Гиммеле, окончившем в 1895 г. медицинский факультет в Казани по кафедре А.Г.Ге, можно узнать в Интернете лишь то, что родился он 20.02.1871 г. в Самаре, в дворянской семье (Венгеров С.А. Критико-биографический словарь русских писателей и ученых. — СПб., 1889–1904), и что в 1911 г. черносотенец Гиммель

был переведен реакционным министром Л.А.Кассо в Харьков заведовать кафедрой (Лесовой В.Н., Перцева Ж.Н. Руководители кафедры дерматологии и венерологии Харьковской высшей медицинской школы в историческом аспекте. Интернет-ресурс [zavantag.com/docs/3624/index-129635.htm](http://zavantag.com/docs/3624/index-129635.htm)).

В.Ф.Бургсдорф стал экспертом по светолечению за 7 месяцев 1900 г., — начиная с 1 марта, когда А.Г.Ге командировал своего ассистента для изучения нового метода фототерапии волчанки у Н.Р.Финзена и приобретения соответствующей аппаратуры. Придерживаясь исторического аспекта, уточним, что Бургсдорф начал свое турне с... Петербурга, где уже работали финзеновские светолечебные аппараты. Здесь же он, как можно догадаться, встречался с Марией Федоровной и произвел нужное впечатление.

Из последующего полугодия он провел в Дании всего два месяца, отчасти занятые посещением госпиталей и клиник, где светолечение не применялось. Кроме этого, В.Ф.Бургсдорф изучал лечение (медикаментозное) прокаженных в Гельсингфорском университете, знакомился с недавно открытой клиникой в Стокгольме, но дольше всего пробыл в Берлине и Вене, работая у ведущих дерматологов — главным образом у М.Капоши.

Вернувшись в Казань, куда уже прибыли из Дании аппаратура и инструментарий, Владимир Федорович (рис. 6) занялся под руководством проф. А.Г.Ге (в трактовке авторов [6,7] — «совместно с профессором») организацией в клинике светолечебного зала. Сюда должны были поступать на лечение больные волчанкой из 11 губерний, смежных с Казанской.

Авторы [6] отмечают, что здесь, помимо двух больших с четырьмя концентраторами аппаратов Финзена, имелся еще ряд солнечных линз и был выстроен специальный барак для солнцелечения в летнее время. Кроме обширной амбулатории, работало стационарное отделение со специальным штатом ассистирующего персонала.

«Солнечные линзы» по Финзену видны и на рис. 1 (на шкафу), и на рис. 5, в (на подоконнике). По словам современника [1], эти «плоско-выпуклые чечевицы» диаметром 20–40 см состояли из двух стекол (плоского и выпуклого) в медной кольцевой оправе. Пространство между ними заполнялось «аммиачным раствором сернокислой меди», а крепление позволяло опускать, поднимать и поворачивать линзу, обращаемую к солнцу плоской стороной и концентрировавшую лучи. Считалось, что этот раствор, примененный Финзеном

и в электродуговых аппаратах, «охлаждает» свет, поглощая большую часть инфракрасных лучей и задерживая красные, оранжевые и желтые, не имевшие значения из-за слабой бактерицидной способности. Тогда как синие, фиолетовые и ультрафиолетовые лучи, в особенности последние, проходят почти беспрепятственно.

М.С.Пильнов [1] оставил свое описание начального периода работы в Казани:

«Открытие светолечебного зала <...> последовало 1.11.1900 г., но правильное его функционирование началось с января 1901 г. ввиду того, что электрическая энергия доставлялась неаккуратно. Зал находится при дерматологической клинике университета и занимает одну из просторных комнат. Аппарат (одна лампа и 4 концентратора с некоторыми другими принадлежностями) был получен в 1900 г. из Дании после проверки их Finsen'ом. Его устройство, установка, а равно и дальнейшее функционирование аналогичны прежней конструкции аппарата в Копенгагенском институте Finsen'a <...>. Сила тока равняется 70 амперам <...> при 50 вольтах. Этим аппаратом пользовался и я для своих исследований.

Первоначально зал располагал только одной лампой, но вскоре явилась потребность, ввиду большого наплыва больных, во втором аппарате, который и был, как и первый, милостиво пожалован Ее

Императорским Величеством Государыней Императрицей Марией Федоровной. Второй аппарат не отличался от первого и начал свою деятельность



Рис. 6. Владимир Федорович Бургсдорф (1864-1935)

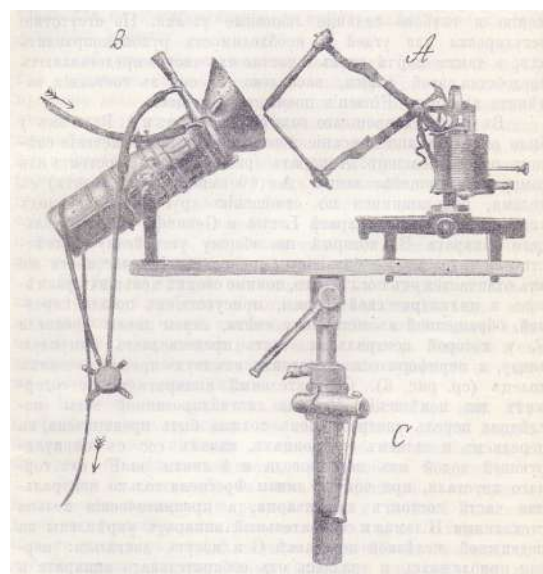


Рис. 7. Аппарат Финзена-Рейна для светолечения одного пациента [1]

с апреля 1902 г. С весны 1903 г. зал обогатился двумя аппаратами Finsen'a-Reyn'a».

Аппарат Финзена-Рейна для светолечения одного больного (рис. 5, в) был предложен Нильсом Финзеном и Акселем Рейном в феврале 1903 г. с целью сделать фототерапию волчанки дешевле. Такой аппарат (рис. 7) состоял из дуговой лампы А (ток 20 ампер, напряжение 55 вольт) и собирающей системы В, по устройству похожей на концентраторы света «четырёхствольного» аппарата. В рекламе писали, что новый прибор оказывает такое же лечебное действие на lupus vulgaris, что и большой финзеновский, но доступнее практикующим врачам по величине и цене.

\* \* \*

Хотя, по мнению авторов [6, 7], В.Ф.Бургсдорф руководил работой светолечебного зала, о его деятельности они говорят очень скупно, без цифр, отмечая лишь систематическое фотографирование волчаночных больных (даже стереоскопическое — для большей рельефности) и накопление гистологических препаратов кожи в интересах учебного процесса, а из публикаций по светолечению упоминают лишь [9]. Однако известно, что В.Ф.Бургсдорф презентовал достижения клиники А.Г.Ге в светолечении на ряде представительных форумов.

Так, на 7-м конгрессе Германского дерматологического общества в мае 1901 г. он сообщил ([1], с. 154), что в Казани из 24 случаев lupus vulgaris в трех уже получено излечение, у 16 больных — улучшение, а у 5 больных лечение только начато. В 5 случаях lupus erythematosus у 2 больных получено значительное, и у 2 — кажущееся улучшение; 1 больной прекратил лечение после первого сеанса. Из 8 случаев ulcus rodens в трех получено полное излечение, у 4 пациентов — «улучшение, достойное удивления», и у одного больного — заметное. В 3 случаях aspe rosacea также достигнуто значительное улучшение.

3–10 января 1902 г. в Москве проходил VIII съезд Общества русских врачей в память Н.И.Пирогова. На секции кожных и венерических болезней В.Ф.Бургсдорф в докладе «О значении светолечения по способу Финзена в дерматологии» (с демонстрацией более 400 фотографий) подвел итоги года работы светолечебного зала ([1, с.161–162], [10]):

«Из 82 больных, пользовавшихся лечением, 40 больных относились к lupus vulgaris, из которых у 3 все видимые признаки заболевания уже исчезли, 14 больных находились на пути к выздоровлению, у 20 наблюдалось пока улучшение, у одной больной (поражение полости носа) лечение дало отрицательные результаты, и 2 больных скрылись из наблюдения.

Из 11 больных lupus erythematosus полное исчезновение болезни было получено у одного, на

пути к выздоровлению находились 3, в периоде улучшения — 5, сомнительные результаты получены у 2. Из 20 больных с epithelioma 4 получили излечение, на пути к выздоровлению находились 4, у 11 получено улучшение, и у одного — сомнительные результаты. Значительное улучшение было получено у 1 больного с carcinoma in regione auricul. sin. В остальных случаях (angioma cavernosum, tuberculosis verrucosa, ulcus molle по 1 случаю) результаты были сомнительны, а у 2 больных с alopecia areata результаты пока не выяснились».

Вскоре В.Ф.Бургсдорф снова отправился за границу (по официальной версии — для дальнейшего совершенствования клинических методик светолечения по Финзеному). Фактически же он в феврале-марте 1903 г. сопровождал в Копенгаген Марию Федоровну, ознакомился с новыми идеями датского ученого. И, как обычно, плотно поработал в Вене и Берлине...

Плодом поездки стало создание в Казанском университете комиссии по вопросу лечения красным светом оспы (Variolae verae). Бургсдорф был избран секретарем комиссии, лично вел опыты, подтвердившие правильность учения Финзена; демонстрировал больных в Казанском обществе врачей. Но результатом его бурной деятельности оказалась лишь неопубликованная статья «Опыты лечения оспы в красном свете по Finsen'у» [7].

10 января 1904 г., на IX Пироговском съезде в Петербурге доцент В.Ф.Бургсдорф сделал доклад «Итоги фототерапии Finsen'a за три года применения ее в Казанской университетской дерматологической клинике» [11]. Автор не представил доклад или автореферат, но в протоколе зафиксированы ряд его выступлений в прениях и реакция коллег.

По поводу доклада Бургсдорфа в прениях выступали петербуржцы, сами светолечением по Финзеному не занимавшиеся и скептически смотревшие на этот метод и его увлеченных неопитов. Так, профессор Т.П.Павлов (1860–1932), заведующий кафедрой кожных и венерических болезней Военно-медицинской академии, не отрицая благотворного влияния светолечения в *некоторых* случаях волчанки, усомнился, что новый метод заставит забыть все прежние. Он сам, применяя старые способы и не подбирая специально материал, достигает более высокого процента выздоровления и при lupus vulgaris, и при lupus erythematosus. Те 7,5%, которые дает в Казани при lup. eryth. светолечение, не говорят за его достоинство.

Более содержательно и не без доли иронии покритиковал доклад казанца Л.П.Шафир (род. в 1859 г.), ассистент столичного Женского медицинского института [11]:

«Сомневаться в терапевтическом значении светолечения по Финзеному при волчанке нельзя — процесс *во многих случаях* несомненно проходит. Но чтобы толковать об излечении, нужно наблюдать

леченных больных в течение продолжительного времени, дабы выяснить вопрос о большей или меньшей частоте возвратов. Ведь для практического врача на первом плане стоит точное и, конечно, *беспристрастное* клиническое наблюдение

Блестящее сообщение д-ра Бургсдорфа, свидетельствующее о неутомимой энергии деятелей Казанского светолечебного кабинета, а также о благоустройстве и удовлетворительных материальных условиях этого учреждения, не дает, однако, указаний насчет дальнейшей судьбы волчаночных больных — каковое обстоятельство обязывает к осторожности в выводах об излечении. Нельзя сомневаться, что больные выходили из кабинета в состоянии, если можно так выразиться, «блестящего улучшения». Но, к сожалению, мы видели у нас в Петербурге в 1902–1903 гг. случай, долго леченный в Казанском светолечебном кабинете, но вскоре же после лечения представлявший картину волчанки в разгаре.

Что же касается лечения светом *lupus erythematosus*, то в сообщениях не видно строгого разграничения периодов заболевания с точным клиническим описанием. Свет может быть применен во время остановки прогрессивного хода болезни. Но в разгар последнего он может, как всякий раздражающий способ, вызвать быстрое распространение процесса <...>».

В.Ф.Бургсдорф ответил, что в сообщении он только представил итоги своих трехлетних наблюдений над действием света по способу Финзена, не вдаваясь в подробности, которым место в подробных отчетах. Но все клинические больные вошедшие в статистику, обставлялись со стороны наблюдения и регистрации так же, как и другие, и нет оснований подозревать иное.

Другие методы лечения волчанки широко применяются в Казанской дерматологической клинике, и нередко у одного и того же больного волчанка лица, лечимая светом, лечится на туловище другими средствами. Однако смешанное лечение (комбинация метода Финзена с другими) противоречило бы основному правилу постановки экспериментов, для чистоты которых требуется устранение всяких других агентов, кроме испытуемого — света.

Относительно своей статистики Бургсдорф сказал, что у него процент больных *lupus vulgaris*, излеченных светом, *сейчас* равен 15,5%. Цифра эта не имеет абсолютного значения и постепенно

увеличивается за счет тех 84,5% больных, большинство которых еще продолжает лечение при явлениях прогрессирующего улучшения. У самого Финзена благоприятный результат светолечения обыкновенной волчанки достигнут в 94%. В отношении *lupus erythematosus* его метод дает менее верные результаты, но встречаются случаи, где свет действует быстрее других способов и ведет к излечению там, где они недействительны.

Собственно, ссылки на авторитет Н.Р.Финзена и были главным аргументом казанца в свою защиту [11]: «Метод Финзена, покоящийся на прочных научных устоях, опирается в то же время на единственную в своем роде статистику, обнимающую в настоящее время более чем 1000 случаев, наблюдавшихся в одном *Lysinstitut'e*. Приковывая к себе особое внимание врачебного мира, этот метод <...> за почти десятилетний период своего применения в Дании успел значительно распространиться за ее пределы, приобретая все более и более сторонников среди врачей и совершенно исключительное доверие среди больных.

Излишний же скептицизм представляет такую же крайность, как увлечение». Между тем дни создателя научных основ светолечения (рис. 8) были уже сочтены. По окончании вышеописанных прений д-р А.И.Ланг напомнил коллегам о тяжелой болезни Финзена и предложил послать телеграмму лауреату Нобелевской премии с пожеланием скорейшего выздоровления, что и было единогласно принято. Но ни пожелания, ни лечение светом не помогли — 24.09.1904 г. Нильс Финзен скончался в Копенгагене.

\* \* \*

Вслед за В.Ф.Бургсдорфом 10 января 1904 г. впервые представил плоды своего труда другой ассистент клиники проф. А.Г.Ге. Сообщению М.С.Пильнова «Результаты патолого-гистологического исследования волчанки (*lupus vulgaris*), леченной концентрированным светом по способу *Niels R. Finsen'a*» в протоколе IX Пироговского съезда [11] отведено 7 страниц. А начиналось оно с напоминания, что до сих пор результаты автора представлял другой:

«На прошлом Пироговском съезде д-ром В.Ф.Бургсдорфом были показаны некоторые из



Рис. 8. Нильс Рюберг Финзен (1860–1904)

моих микроскопических препаратов, относящихся к данному вопросу. Ассортимент препаратов был невелик и однообразен, давая понятие о природе только некоторых дегенеративных процессов, происходящих в микроскопических элементах волчанки во время лечения. Интерес же их заключался в наличии ясных признаков рассасывания люпозной инфильтрации путем фагоцитоза лейкоцитами гигантских и эпителиоидных клеток <...>.

В настоящее время подвергся обработке весь материал, картину рассасывания люпозного инфильтрата и замену его рубцовой тканью можно уяснить себе вполне <...>».

Далее автор описал микроскопические картины в динамике лечения светом по Финзену обыкновенной волчанки у 6 больных, у которых в общей сложности были взяты 105 кусочков инфильтрованной волчанкой кожи — как при острой реакции на свет (тотчас, через 1, 2, 3 и 4 суток после сеанса), так и после ее прекращения (после 1, 2, 3, 4, 5 и 6 сеансов). Изменения в клетках волчаночной гранулемы и освобождение кожи от инфильтрата зависели от наступающего под действием света воспаления. Оно, обостряясь при повторном воздействии, способствовала гибели все новых элементов гранулемы, меньшая часть которых за счет прогрессивных процессов участвовала в замещении дефекта рубцом. Свет щадил здоровую ткань, что приводило к образованию «великолепных в косметическом отношении рубцов» [11].

Сообщение М.С.Пильнова не вызвало критики. Д-р А.А.Глебовский благожелательно высказался в адрес работы молодого казанского дерматолога: в докладе последнего он нашел подтверждение своим гистологическим исследованиям действия света на люпозную гранулему в 1901 г., и с удовольствием отметил, что «докладчик детальнее, чем это было опубликовано мною, представил здесь вопрос о фагоцитозе при светолечении волчанки» [11].

По данным [4], Михаил Семенович Пильнов родился в 1874 г. в Оренбурге, где окончил гимназию. С 1892 г. он учился на медицинском факультете Казанского университета. Здесь Пильнов, получив в 1897 г. диплом лекаря по кожным и венерическим болезням, был избран ординатором клиники проф. А.Г.Ге, а несколько позже — ее ассистентом.

В конце 1904 г. М.С.Пильнов успешно защитил в Казани диссертацию [1] на степень доктора медицины. В ней он подчеркнул, что считает своим нравственным долгом принести искреннюю благодарность глубокоуважаемому учителю профессору Александру Генриховичу Ге за разрешение пользоваться клиническим материалом, книгами из его прекрасной библиотеки, за советы и указания, полученные при составлении диссертации и, наконец, за специальное образование, приобретенное под руководством профессора. Что же

касается ассистента клиники В.Ф.Бургсдорфа, то автор ограничился глубокой признательностью ему «за истинно товарищескую готовность поделиться своим опытом и знанием».

Приступая к работе над диссертацией в январе 1901 г., М.С.Пильнов поставил себе задачей проследить ход клинического течения волчанки при ее лечении по методу Финзена наряду с патолого-гистологическими изменениями волчаночной ткани при этом. Мы не будем останавливаться на содержании этого труда, снабженного значительным количеством фотографий пациентов на разных этапах лечения и раскрашенных микроскопических рисунков.

Отметим лишь, что при подготовке очагов волчанки к светолечению (контактным методом с компрессией), покрывавшие их коросты и чешуи заранее мацерировались вазелином, ungu. spermaceti, концентрированным раствором борной кислоты и ваннами; перевязки с мацерировавшими веществами продолжались и в дальнейшем. Непосредственно перед сеансом фототерапии назначенный для лечения участок обмывался раствором борной кислоты, а для удаления жировых веществ — эфиром. Затем на коже обводился синим карандашом кружок диаметром около 2 см, и больной поступал в светолечебный зал. Здесь он каждый раз помещался под одной и той же трубой аппарата Финзена, и за ходом сеанса наблюдала одна и та же помощница. Общий же надзор осуществляли по очереди дежурные ординаторы клиники.

Взгляды диссертанта на роль воспаления, лейкоцитов и фагоцитоза в рассасывании волчаночной инфильтрации и образовании на ее месте рубца уже были вкратце изложены выше. Их отражают и авторские выводы, первые три из которых звучат так [1]:

«1) Метод Финзена по своим окончательным и косметическим результатам является в настоящее время лучшим из всех предложенных для борьбы с волчанкой способов.

2) Подобные результаты зависят от полного уничтожения инфильтрата под влиянием света и крайне консервативного действия последнего на ткань.

3) Непременным следствием действия концентрированного света является воспаление, составляющее обязательное условие для благотворного влияния света на lupus vulgaris».

Наконец, предоставим слово для оценки работы М.С.Пильнова авторитетному современнику. Нижеследующую рецензию [12] написал редактор-издатель «Русского журнала кожных и венерических болезней» проф. И.Ф.Зеленев (о нем см. в нашем сообщении [8]):

«В своей диссертации автор дает довольно обстоятельный литературный очерк по светолечению и приводит собственные исследования над 22 боль-



ными с различными формами и с различной локализацией волчаночного процесса (историй болезни приведено 14). В 32 выводах автор дает макро- и микроскопическую картину изменений волчаночного инфильтрата под влиянием светолечения, находя между ними в главных чертах полное согласие. Автор считает метод Финзена по своим окончательным и косметическим результатам лучшим из всех предложенных для борьбы с волчанкой способов (п. 1), но, конечно, период наблюдений автора с половины января 1901 г. по декабрь 1902 г. нельзя считать достаточным для решения об окончательных результатах лечения волчанки.

Сильное развитие соединительной ткани, гесп. рубцовой ткани в местах инфильтрации составляет значительное препятствие для успешного лечения (п. 17). По отношению к прочности выздоровления от волчанки и способности предупреждать ее рецидивы метод Финзена имеет чисто местное значение (п. 18). Под микроскопом видна картина воспаления, сопровождаемого как явлениями со стороны сосудистой системы, так и дегенеративными и прогрессивными явлениями со стороны люпозной гранулемы (п. 9). В ряду дегенеративных изменений волчаночных элементов фагоцитоз лейкоцитами гигантских и эпителиоидных клеток наряду с вакуолизацией играет наиболее видную роль (п. 20).

Работа автора является ценным вкладом в русскую литературу о светолечении».

\* \* \*

Вместо эпилога — несколько слов о дальнейшей судьбе героев этой истории.

Сразу после получения ученой степени М.С.Пильнов (рис. 9) по неясным причинам покинул Казанский университет. В 1904–1909 гг. он заведовал терапевтическим отделением губернской земской больницы в родном Оренбурге, где, по словам историков медицины, «пользовался большой популярностью среди населения как терапевт», но от светолечения отошел. Лишь в 1911 г. Пильнов вернулся в Казанский университет — лаборантом клиники.

Здесь к тому времени многое изменилось. В 1907 г. умер проф. А.Г.Ге. Доцент В.Ф.Бургсдорф, любимый ученик покойного, победив на конкурсе своих семерых претендентов на должность заведующего кафедрой кожных и венерических болезней Казанского университета, стал профессором и директором клиники. В 1908 г. Владимир Федорович,

уже статский советник, в третий раз отправился в Копенгаген, Вену и Берлин, чтобы «обновить знания и инструментарий по светолечению», поделиться опытом. Но это турне Бургсдорфа, ставшее последним, не оставило следов ни в списке публикаций, ни в неоконченных рукописях профессора [7] — интерес к фототерапии по Финзену постепенно угасал после смерти ее автора.

Приват-доцент И.М.Гиммель также ездил за границу, о чем сообщил в отчете, изданном в 1905 г. (где напомнил, что является бывшим профессорским стипендиатом по кафедре кожных и венерических болезней). Конкуренцию с Бургсдорфом он, однако, проиграл, и в 1911 г. покинул Казань — Министерство народного просвещения назначило И.М.Гиммеля профессором в Харьковский университет вместо ушедшего в Москву И.Ф.Зеленева.

В Харькове профессор Гиммель стал одной из любимых мишеней либеральных кругов и

прессе; он подвергся бойкоту со стороны «прогрессивных» коллег и студентов; выступал экспертом на суде по скандальному делу об отравлении ртутью профессора Харьковского технологического института И.И.Белянкина, и т. д., и т. п. Но светолечения все это не касалось.

Сразу после падения Российской империи в 1917 г. И.М.Гиммель был уволен из университета и, скорее всего, погиб в Гражданскую войну. Лишь его сын, Игорь Иванович Гиммель, добровольно воевавший артиллеристом в армиях Деникина и Врангеля, сумел эмигрировать в Югославию. Во время Второй мировой войны Гиммель-младший, тоже ставший врачом, служил в Русском охранном корпусе, сражавшемся с партизанами И.Б.Тито.

М.С.Пильнов перед Первой мировой войной еще успел побывать в Гамбурге, где совершенствовал свои познания в гистопатологии кожи у известного дерматолога Пауля Унны. Но стать доцентом он смог только в 1917 г., при чистках «реакционеров» в Казанском университете. В Гражданскую войну Пильнов воевал в Красной армии, потом сработался с большевиками. В начале 1920-х гг. он стал профессором — недолго в Пермском университете, затем — в Казанском институте для усовершенствования врачей.

В.Ф.Бургсдорфа в Казанском университете не тронули ни в 1917 г. (вопреки его придворным связям и множеству царских наград), ни при сменах власти в городе во время Гражданской войны. В 1919 г. ему предложили стать деканом медицинского факультета, но профессор дальновидно




Рис. 9. Михаил Семенович Пильнов (1874–1930)

отказался «по состоянию здоровья». В эти тяжелые времена Владимир Федорович, замещая отсутствующих ординаторов и ассистентов, делал все возможное для сохранения кафедры, клиники, музейных коллекций; он консультировал в военных госпиталях.

С 1923 г. фокус интересов В.Ф.Бургсдорфа все отчетливее смещается из Казани на Кавказ. Каждое лето он консультировал на Кавказских Минеральных Водах; занимался химиотерапией проказы в Терском лепрозории и в Баку. В 1925 г. профессор начал работать в Тифлисе, на медицинском факультете недавно открытого университета.

Освобожденное им место в Казанском университете в 1927 г. занял (наконец-то!) проф. М.С.Пильнов, создавший в клинике патогистологическую лабораторию и анатоми-патологический музей кожи. Сообразно наступившим временам, главное место в его деятельности занимало не светолечение, а общественная и личная профилактика венерических болезней у трудящихся, а также профессиональные заболевания кожи.

Впрочем, Михаил Семенович недолго руководил кафедрами кожных и венерических болезней родного университета: в декабре 1930 г. он скончался.

За два года до него в Дании умерла бывшая императрица Мария Федоровна. Всех участников создания светолечебного зала в новой клинике проф. А.Г.Ге, оборудованного аппаратами Н.Р.Финзена, пережил Владимир Федорович Бургсдорф. Более того — напоследок профессор, вспомнив молодость, с недюжинной энергией организовал в Грузии фактически с нуля университетскую клинику с лабораторией. По его инициативе и при активном участии в 1928 г. в Тифлисе был открыт Институт дерматологии и венерологии. Одновременно Бургсдорф успевал консультировать в Тифлисском физиотерапевтическом институте (вот здесь, он, вероятно, говорил и о светолечении по Финзену), в кожно-венерическом отделении Тифлисской железнодорожной больницы и даже в Венерологическом институте в азербайджанском г. Гяндже (Елизаветполе, Кировабаде).

В.Ф.Бургсдорф умер и был похоронен в Тифлисе, еще успев отметить свое 70-летие.

\* \* \*

Сравнивая освоение метода светолечения волчанки по Финзену в Казанском университете с аналогичным процессом в Харьковском университете, тоже основанном в 1804 г. (см. [1]), можно сказать, что успехи казанским дерматологам принесло их позитивное, креативное отношение к делу. Они умели красиво подать властям перспективы проекта и обосновать требуемые затраты. Они искали способы решить проблемы, и находили эти способы, — вместо того, чтобы застревать на неудачах

и искать причины последних. Они не боялись доложить результаты столичным коллегам — критику полезно услышать.

А эти научные умения сегодня снова в цене...

## Литература

1. Пильнов МС. К вопросу о лечении волчанки (*Lupus vulgaris*) концентрированным светом по способу Niels R. Finsen'a. Клинико-гистологическое исследование. Казань; 1904. 368 с.
2. Шамов БА. Александр Генрихович Ге – основатель казанской школы дерматовенерологов. Здоровье, демография, экология финно-угорских народов. 2013;3:88-91.
3. Завьялов АИ, Утц СР, Якупов ИА. Профессор А.Г.Ге — основоположник казанской школы дерматовенерологов (к 175-летию со дня рождения). Саратовский научно-медицинский журнал. 2017;13(3):689-93.
4. Шамов БА. Создание и развитие Казанской школы дерматовенерологии. Практическая медицина. 2014;8:90-4.
5. Университетская Казань XIX – первой трети XX века: альбом. Составители: И.С.Александрова, Э.И.Амерханова, Ю.А.Лексина. Казань: Издательство Казанского университета; 2014. 152 с.
6. Файзуллина ЕВ, Федорова НА, Леухин РВ. Страницы истории казанской научной школы дерматовенерологов: жизнь и деятельность В.Ф.Бургсдорфа. Казанский медицинский журнал. 2017;98(4):650-6.
7. Файзуллина ЕВ, Федорова НА, Новрузова АА, Леухин РВ. Страницы истории казанской научной школы дерматовенерологов: жизнь и деятельность В.Ф.Бургсдорфа. Инфекции, передаваемые половым путем и репродуктивное здоровье. Современные методы диагностики и лечения кожных заболеваний. Сборник научных трудов. Казань; 2017, с.143-165.
8. Русанов КВ, Русанова ЕГ. Светолечение волчанки по Финзену в клинике кафедры кожных и венерических болезней Харьковского университета. Материалы XLVI Международной научно-практической конференции. Применение лазеров в медицине и биологии; 2017 Трав 25-27; Харьков. Харьков: Петров В.В.; 2017, с.142-7.
9. Бургсдорф ВФ. Целебная и вредоносная силы света: Речь, читанная 1 октября 1902 г. в годичном заседании Общества врачей при Императорском Казанском университете. Казань;1902, 12 с.
10. Бургсдорф В. О значении светолечения по способу проф. N.Finsen'a в дерматологии: аутореферат. Русский журнал кожных и венерических болезней. 1902 Май;3:599-600.
11. Протокол 5-го заседания отдела кожных и венерических болезней IX съезда Общества русских врачей в память Н.И.Пирогова в С.-Петербурге. Русский журнал кожных и венерических болезней. 1904 Июль;8:69-83.
12. И.З. (Зеленев ИФ). Рецензия на диссертацию на степень доктора медицины Пильнова М.С. «К вопросу о лечении волчанки (*Lupus vulgaris*) концентрированным светом по способу Niels R. Finsen'a. Клиническое и гистологическое исследование». Казань; 1904. Русский журнал кожных и венерических болезней. 1905 Авг;10:161.

## INSTRUCTION TO AUTHORS

Photobiology and Photomedicine is an international scientific and practical peer-reviewed journal devoted to experimental and theoretical research in the field of clinical photomedicine, photobiology and experimental photomedicine, physical and technical outlines of photobiology and photomedicine.

Articles are published in Ukrainian, Russian or English.

Material of the article is submitted to the editors office to a USB flash drives or e-mail, in the following structure:

- the text of the article;
- illustrations of articles with separate graphic files;
- high-quality portrait photographs of authors (**photos inserted in Word are not accepted!**).

The text of the article should be typed in 11 pt, Times New Roman, with a single line spacing. Margins on the pages: top and bottom – 2 cm; left – 3 cm; right – 2 cm.

### Required structural elements of the article:

1. UDC
2. Title of article
3. Information about the authors: initials and surname, academic degree, academic rank, position, workplace (organization name, address), contact number, e-mail address, ORCID
4. Annotation and keywords
5. The main text of the article
6. References

### Requirements to the text of the article

**The title** of article should be short, informative and reflect the content of the work.

**The annotation** should have a volume of 1,000–1,200 phonetic symbols. It is based on the type of abstracts in abstract journals and reflects the essence of experiments, the main results and their interpretation. The abstract should not contain ballast words, introductory phrases and non-informative expressions.

The section “**Introduction**” should contain a statement of the problem in its general form and its connection with important scientific or practical tasks; a brief analysis of recent research and publications in which the solution to this problem was initiated, the identification of specific outstanding issues to which this article is devoted, and the formulation of the purpose of the work. In other words, the introduction should answer the question: what is known in this area; what remains unknown; what is the task of this work.

The section “**Methodology**” should contain information about objects of the research, experimental conditions, analytical methods, devices and reagents. This section also provides information about retries of experiments, methods of statistical analysis of results.

In the section “**Results**” it is necessary to describe the detected effects. The presentation of the results should reflect common factors that follow from the received data.

The purpose of the section “**Discussion**” is the generalization and interpretation of the results, the analysis of cause-effect relationships between the detected effects. The obtained information should be compared with the available literature and show its novelty. The discussion should conclude with the answer to the question posed in the introduction.

**References** (list of reference links) and designation of quotations in the text are made in Vancouver style. The designation of quotations in the text is given in square brackets in Arabic numerals; consecutive numbering is used (in the order of mention in the text). If the surname of the author of the quoted work is indicated in a paraphrase or a quotation inside the line, the designation of quotation is placed immediately after the last name. If the author's surname is not specified in the text, then designation of quotation is put at the end of the quoted text after the punctuation marks. If the source is mentioned in the text again, it should be assigned the same number. When quoting several sources at the same time, it is necessary to list each number in brackets, with a comma or dash without gap.

**Example:** ... navigation controlled laser interstitial thermal therapy method. [11,16,18-20]

### The bibliographic description of the list of reference links

If the publication contains from *one to six authors*, the reference should list them all with a comma. If authors are *more than six*, it is necessary to list six authors with a comma and to note “et. al.” The reference should reduce the number of pages, where possible, for example, if the quotation is placed on pages 123-126, then the reference is 123-6. If the publication has a DOI, then it should be specified after the URL. It is necessary to reduce the names of the months in the dates of the treatment/publication, etc. The names of the journals should be decreased.

In English-language articles where the list of references is given in English, a bibliographic description of non-English sources (Russian, Ukrainian, etc.) is made up of the following rules:

- the surnames and initials of the authors are transliterated;
- title of the article (section of the book): translation into English in square brackets;
- name of the journal (book): transliterated name, then translated into English in square brackets;
- the city of publication of the book: translation into English; name of publishing house: transliteration with the addition of acronym Publ.
- at the end of the bibliographic description, the source language is indicated in parentheses.

Detailed instruction for filling out the references can be found on the journal's website:  
[www.fnfjournal.univer.kharkov.ua](http://www.fnfjournal.univer.kharkov.ua).

### Examples of references

**1) Article from the journal:** Petitti DB, Crooks VC, Buckwalter JG, Chiu V. Blood pressure levels before dementia. *Arch Neurol*. 2005 Jan 12;62(1):112-6.

Немец АЮ, Ваврив ДМ. Взаимодействие высокочастотных и низкочастотных колебаний в синхронизируемом генераторе. *Известия высших учебных заведений. Радиоэлектроника*. 2015 Янв 8;58(12):53-61.

**2) Book:** Carlson BM. *Human embryology and developmental biology*. 4th ed. St. Louis: Mosby; 2009. 541 p.

**3) Materials of conferences:** Grassby AJ. Health care in the multi-cultural society. In: Walpole R, editor. *Rural Health. Proceedings of the Rural Health Conference of the Royal Australian College of General Practitioners*; 1978; Melbourne. Melbourne, AU: The Royal Australian College of Practitioners; 1979. p. 49-50.

**4) Patent:** Pagedas AC, inventor; Ancel Surgical R&D Inc., assignee. Flexible endoscopic grasping and cutting device and positioning tool assembly. United States patent 20020103498. 2002 Aug 1.

**5) Article from the Russian-language journal.** Sigal VL, Bidnenko VN. [Mechanism of destruction of tumor tissue with local hyperthermia]. *Vestnik novyih meditsinskih tehnologiy [Herald of new medical technologies]*. 2000;7(4):105-6. (in Russian)

### Structural elements

**Formulas** and symbols mentioned in the text of the article should be typed in the formula editor Math Type Equation. Each formula should be a separate object, the font of all formulas is equal. Numbering of formulas is mandatory – in parentheses, from the right side of the text borders.

**All illustrations and tables should have a title** (for pictures – bottom, for the tables – top), they should be placed in appropriate places in the text of the article and be in sequence numbered.

Pictures are provided additionally with separate graphic files: drawings, diagrams, schemes, etc. submitted in **eps**, **ai** or **cdr** formats; photographs are submitted in **tiff** or **jpg** formats with a resolution of at least 300 dpi, with image sizes ranging from 80 mm to 170 mm wide.

**Terms and designation of technical parameters** should be used in accordance with the norms of the State Standard, and measurement units – in the international system of units (SI).

### Editorial preparation of the article

An article that is supplied to the editorial office, is registered and sent to a scientific reviewer who signs the article for publication. If there are comments, the article is returned to the authors for revision.

The corrected version should be returned by the author to the editorial office together with the answer to the comments.

The editorial office reserves the right to correct and reduce the manuscript, as well as to return to the authors works that do not correspond to the journal's profile and requirements of the editorial office.

## ІНСТРУКЦІЯ ДЛЯ АВТОРІВ

Фотобіологія та Фотомедицина — це міжнародний науково-практичний рецензований журнал, присвячений експериментальним та теоретичним дослідженням в області клінічної фотомедицини, фотобіології та експериментальної фотомедицини, фізико-технічних основ фотобіології та фотомедицини.

Статті публікуються українською, російською або англійською мовами.

Матеріал статті до редакції подається на USB-флеш-накопичувачах або електронною поштою, у наступному складі:

- текст статті;
- ілюстрації статті окремими графічними файлами;
- якісні портретні фотографії авторів (**фотографії, вставлені в Word, не приймаються!**).

Текст статті має бути набраний шрифтом 11 pt, Times New Roman, з одинарним міжрядковим інтервалом. Поля на сторінках: верхнє і нижнє — 2 см; ліве — 3 см; праве — 2 см.

### Обов'язкові структурні елементи статті:

1. УДК
2. Заголовок статті
3. Відомості про авторів: ініціали та прізвище, науковий ступінь, вчене звання, посада, місце роботи (назва організації, адреса), контактний телефон, адреса електронної пошти, ORCID
4. Анотація та ключові слова
5. Основний текст статті
6. Посилання

### Вимоги до тексту статті

**Назва** статті має бути короткою, інформативною і відображати зміст роботи.

**Анотація** повинна мати обсяг 1000–1200 фонетичних знаків. Вона будується на кшталт рефератів в реферативних журналах і відображає суть експериментів, основні результати та їх інтерпретацію. Анотація не повинна містити баластні слова, вступні фрази і неінформативні вирази.

Розділ **«Вступ»** повинен містити постановку проблеми в загальному вигляді та її зв'язок із важливими науковими чи практичними завданнями; короткий аналіз останніх досліджень і публікацій, в яких започатковано розв'язання даної проблеми, виділення конкретних невирішених питань, яким присвячується означена стаття, формулювання мети роботи. Іншими словами, вступ повинен відповідати на питання: що відомо в даній області; що залишається невідомим; яка задача даної роботи.

Розділ **«Методика»** повинен містити відомості про об'єкти дослідження, умови експериментів, аналітичні методи, прилади та реактиви. У цьому ж розділі подаються відомості про повторення експериментів, методи статистичного аналізу результатів.

У розділі **«Результати»** необхідно описати виявлені ефекти. Виклад результатів повинен відображати закономірності, які впливають з отриманих даних.

Завданням розділу **«Обговорення»** є узагальнення та інтерпретація результатів, аналіз причинно-наслідкових зв'язків між виявленими ефектами. Отриману інформацію необхідно порівняти з наявними літературними даними і показати її новизну. Обговорення повинно завершуватися відповіддю на питання, поставлене у вступі.

**Посилання** (список використаних джерел) та позначення цитування в тексті слід оформлювати за Ванкуверським стилем. Позначення цитування в тексті подається у квадратних дужках арабськими цифрами; застосовується наскрізне нумерування (у порядку згадування в тексті). Якщо прізвище автора цитованої праці вказано в парафразі чи цитаті всередині рядка, позначення цитування ставиться одразу після прізвища. Якщо ж прізвище автора не вказано в тексті, то позначення цитування ставиться наприкінці цитованого тексту після розділових знаків. Якщо джерело згадується у тексті знову, йому необхідно присвоїти той самий номер. При цитуванні кількох джерел одночасно, необхідно перерахувати кожен номер у дужках, через кому або тире без пробілів.

**Приклад:** ... navigation controlled laser interstitial thermal therapy method. [11,16,18-20]

### Правила бібліографічного опису для списку посилань

Якщо в публікації зазначено від одного до шести авторів, у посиланні необхідно перерахувати їх усіх через кому. Якщо авторів більше шести, необхідно перерахувати шістьох авторів через кому та вказати «та ін.». У посиланні необхідно скорочувати число сторінок, де це можливо, наприклад, якщо цитату розміщено на сторінках 123-126, то в посиланні вказується 123-6. Якщо в публікації є DOI, то його необхідно вказати після URL. Необхідно скорочувати назви місяців у датах звернення/публікації тощо. Назви журналів необхідно зазначати скорочено.

В англомовних статтях, де список посилань (References) подається англійською мовою, бібліографічний опис неангломовних джерел (рос., укр. та ін.) складається за такими правилами:

- прізвища та ініціали авторів транслітеруються;
- назва статті (розділу книги): переклад англійською мовою у квадратних дужках;
- назва журналу (книги): транслітерована назва, потім переклад англійською мовою у квадратних дужках;
- місце видання книги: переклад англійською мовою; назва видавництва: транслітерація з додаванням скорочення Publ.
- у кінці бібліографічного опису в круглих дужках вказується мова джерела.

З детальнішою інструкцією щодо оформлення посилань можна ознайомитись на сайті журналу: [www.fnfjournal.univer.kharkov.ua](http://www.fnfjournal.univer.kharkov.ua).

#### **Приклади посилань**

**1) Стаття з журналу:** Petitti DB, Crooks VC, Buckwalter JG, Chiu V. Blood pressure levels before dementia. Arch Neurol. 2005 Jan 12;62(1):112-6.

Немец АЮ, Ваврив ДМ. Взаимодействие высокочастотных и низкочастотных колебаний в синхронизируемом генераторе. Известия высших учебных заведений. Радиоэлектроника. 2015 Янв 8;58(12):53-61.

**2) Книга:** Carlson BM. Human embryology and developmental biology. 4th ed. St. Louis: Mosby; 2009. 541 p.

**3) Матеріали конференцій:** Grassby AJ. Health care in the multi-cultural society. In: Walpole R, editor. Rural Health. Proceedings of the Rural Health Conference of the Royal Australian College of General Practitioners; 1978; Melbourne. Melbourne, AU: The Royal Australian College of Practitioners; 1979. p. 49-50.

**4) Патент:** Глухов ОЗ, Хархота ГІ, Агурова ІВ, Прохорова СІ, винахідники; Донецький ботанічний сад НАН України, патентовласник. Спосіб використання галофітів для демінералізації едафотопів техногенних земель. Патент України № 83384. 2013 Вер 10.

**5) Стаття з російськомовного журналу:** Sigal VL, Bidnenko VN. [Mechanism of destruction of tumor tissue with local hyperthermia]. Vestnik novyih meditsinskih tehnologiy [Herald of new medical technologies]. 2000;7(4):105-6. (in Russian)

#### **Структурні елементи**

**Формули** та символи, що згадуються в тексті статті, повинні бути набрані в редакторі формул Math Type Equation. Кожна формула повинна бути окремим об'єктом, шрифт всіх формул одноманітний. Обов'язкова нумерація формул — у круглих дужках, з правого краю границь тексту.

**Всі ілюстрації і таблиці повинні мати назви** (для рисунків — знизу, для таблиць — зверху), вони повинні розташовуватися у відповідних місцях тексту статті і бути послідовно пронумеровані.

Рисунки подаються додатково окремими графічними файлами: креслення, діаграми, схеми і т. п. подаються в **eps**, **ai** чи **cdr** форматах; фотографії подаються в **tiff** чи **jpg** форматах з роздільною здатністю не менше ніж 300 dpi, розміром зображення від 80 мм до 170 мм завширшки.

**Терміни і позначення технічних параметрів** слід вживати відповідно до норм Держстандарту, а одиниці вимірювання — в міжнародній системі одиниць (СІ).

#### **Редакційна підготовка статті**

Стаття, яка надходить до редакції, реєструється і направляється науковому рецензенту, який підписує статтю до друку. При наявності зауважень статтю повертають авторам на доопрацювання.

Виправлений варіант автор повинен повернути до редакції разом з відповіддю на зауваження.

Редакція залишає за собою право виправляти та скорочувати рукопис, а також повертати авторам роботи, які не відповідають профілю журналу і вимогам редакції.

## ИНСТРУКЦИЯ ДЛЯ АВТОРОВ

Фотобиология и Фотомедицина — это международный научно-практический рецензируемый журнал, посвященный экспериментальным и теоретическим исследованиям в области клинической фотомедицины, фотобиологии и экспериментальной фотомедицины, физико-технических основ фотобиологии и фотомедицины.

Статьи публикуются на украинском, русском или английском языках.

Материал статьи в редакцию подается на USB-флэш-накопителях или электронной почтой, в следующем составе:

– текст статьи;

– иллюстрации статьи отдельными графическими файлами;

– качественные портретные фотографии авторов (**фотографии, вставленные в Word, не принимаются!**).

Текст статьи должен быть набран шрифтом 11 pt, Times New Roman, с одинарным междустрочным интервалом. Поля на страницах: верхнее и нижнее — 2 см; левое — 3 см; правое — 2 см.

### Обязательные структурные элементы статьи:

1. УДК

2. Заголовок статьи

3. Сведения об авторах: инициалы и фамилия, ученая степень, ученое звание, должность, место работы (название организации, адрес), контактный телефон, адрес электронной почты, ORCID;

4. Аннотация и ключевые слова

5. Основной текст статьи

6. Литература

### Требования к тексту статьи

**Название** статьи должно быть кратким, информативным и отражать содержание работы.

**Аннотация** должна иметь объем 1000–1200 фонетических знаков. Она строится по типу рефератов в реферативных журналах и отражает суть экспериментов, основные результаты и их интерпретацию. Аннотация не должна содержать балластные слова, вводные фразы и неинформативные выражения.

Раздел **«Введение»** должен содержать постановку проблемы в общем виде и ее связь с важными научными и практическими задачами; краткий анализ последних исследований и публикаций, в которых начато решение данной проблемы, выделение конкретных нерешенных вопросов, которым посвящена статья, формулировку цели работы. Иными словами, вступление должно отвечать на вопросы: что известно в данной области; что остается неизвестным; какая задача данной работы.

Раздел **«Методика»** должен содержать сведения об объектах исследования, условия экспериментов, аналитические методы, приборы и реактивы. В этом же разделе приводятся сведения о повторении экспериментов, методы статистического анализа результатов.

В разделе **«Результаты»** необходимо описать выявленные эффекты. Изложение результатов должно отражать закономерности, вытекающие из полученных данных.

Задачей раздела **«Обсуждение»** является обобщение и интерпретация результатов, анализ причинно-следственных связей между выявленными эффектами. Полученную информацию необходимо сравнить с имеющимися литературными данными и показать ее новизну. Обсуждение должно завершаться ответом на вопрос, поставленный во введении.

**Литература** (список использованных источников) и обозначения цитирования в тексте следует оформлять по Ванкуверскому стилю. Обозначение цитирования в тексте подается в квадратных скобках арабскими цифрами; применяется сквозная нумерация (в порядке упоминания в тексте). Если фамилия автора цитируемой работы указано в парафразе или цитате внутри строки, обозначение цитирования ставится сразу после фамилии. Если же фамилия автора не указана в тексте, то обозначение цитирования ставится в конце цитируемого текста после знаков препинания. Если источник упоминается в тексте снова, ему необходимо присвоить тот же номер. При цитировании нескольких источников одновременно, необходимо перечислить каждый номер в скобках, через запятую или тире без пробелов.

**Пример:** ... navigation controlled laser interstitial thermal therapy method. [11,16,18-20]

### Правила библиографического описания для списка литературы

Если в публикации указано *от одного до шести авторов*, в ссылке необходимо перечислить их всех через запятую. Если *авторов более шести*, необходимо перечислить шесть авторов через запятую и указать «и др.». В ссылке необходимо сокращать число страниц, где это возможно, например, если цитату размещено на страницах 123-126, то в ссылке указывается 123-6. Если в публикации есть DOI, то

его необходимо указать после URL. Необходимо сокращать названия месяцев в датах обращения / публикации т. п. Названия журналов необходимо указывать сокращенно.

В англоязычных статьях, где список ссылок (References) подается на английском языке, библиографическое описание неанглоязычных источников (рус., укр. и др.) составляется по следующим правилам:

- фамилии и инициалы авторов транслитерируются;
- название статьи (главы книги): перевод на английский язык в квадратных скобках;
- название журнала (книги): транслитерированное название, затем перевод на английский язык в квадратных скобках;
- место издания книги: перевод на английский язык; название издательства: транслитерация с добавлением сокращения Publ.
- в конце библиографического описания в круглых скобках указывается язык источника.

С подробной инструкцией по оформлению ссылок можно ознакомиться на сайте журнала: [www.fnjournal.univer.kharkov.ua](http://www.fnjournal.univer.kharkov.ua).

#### **Примеры ссылок**

**1) Статья из журнала:** Petitti DB, Crooks VC, Buckwalter JG, Chiu V. Blood pressure levels before dementia. Arch Neurol. 2005 Jan 12;62(1):112-6.

Немец АЮ, Ваврив ДМ. Взаимодействие высокочастотных и низкочастотных колебаний в синхронизируемом генераторе. Известия высших учебных заведений. Радиоэлектроника. 2015 Янв 8;58(12):53-61.

**2) Книга:** Carlson BM. Human embryology and developmental biology. 4th ed. St. Louis: Mosby; 2009. 541 p.

**3) Материалы конференций:** Grassby AJ. Health care in the multi-cultural society. In: Walpole R, editor. Rural Health. Proceedings of the Rural Health Conference of the Royal Australian College of General Practitioners; 1978; Melbourne. Melbourne, AU: The Royal Australian College of Practitioners; 1979. p. 49-50.

**4) Патент:** Глухов ОЗ, Хархота ГЛ, Агурова ІВ, Прохорова СІ, винахідники; Донецький ботанічний сад НАН України, патентовласник. Спосіб використання галофітів для демінералізації едафотопів техногенних земель. Патент України № 83384. 2013 Вер 10.

**5) Статья из русскоязычного журнала:** Sigal VL, Bidnenko VN. [Mechanism of destruction of tumor tissue with local hyperthermia]. Vestnik novyih meditsinskih tehnologiy [Herald of new medical technologies]. 2000;7(4):105-6. (in Russian)

#### **Структурные элементы**

**Формулы** и символы, упоминаемые в тексте статьи, должны быть набраны в редакторе формул Math Type Equation. Каждая формула должна быть отдельным объектом, шрифт всех формул однообразен. Обязательна нумерация формул — в круглых скобках, с правого края границ текста.

**Все иллюстрации и таблицы** должны иметь названия (для рисунков — снизу, для таблиц — сверху), они должны располагаться в соответствующих местах текста статьи и быть последовательно пронумерованы.

**Рисунки** подаются дополнительно отдельными графическими файлами: чертежи, диаграммы, схемы и т. п. подаются в **eps**, **ai** или **cdr** форматах; фотографии подаются в **tiff** или **jpg** форматах с разрешением не менее 300 dpi, размером изображения от 80 мм до 170 мм в ширину.

**Термины и обозначения технических параметров** следует употреблять в соответствии с нормами Госстандарта, а единицы измерения — в международной системе единиц (СИ).

#### **Редакционная подготовка статьи**

Статья, которая поступает в редакцию, регистрируется и направляется научному рецензенту, который подписывает статью в печать. При наличии замечаний статью возвращают авторам на доработку.

Исправленный вариант автор должен вернуть в редакцию вместе с ответом на замечания.

Редакция оставляет за собой право исправлять и сокращать рукопись, а также возвращать авторам работы, которые не соответствуют профилю журнала и требованиям редакции.



**ЗВІТ**  
**про проведення**  
**XLVIII Міжнародної науково-практичної конференції**  
**«Застосування лазерів у медицині та біології. Ендокринологія»,**  
**м. Харків, 24–25 травня 2018 року**

24–25 травня 2018 року на базі Харківського національного університету імені В.Н.Каразіна була проведена XLVIII Міжнародна науково-практична конференція «Застосування лазерів у медицині та біології. Ендокринологія». У роботі конференції взяли участь понад 150 осіб, серед яких 22 докторів наук, 25 кандидатів наук, 12 молодих вчених, понад 40 студентів, понад 30 практикуючих лікарів. Серед учасників конференції – 10 закордонних представників з 6 країн (Білорусь, Еквадор, Іран, Німеччина, Португалія, Узбекистан,). В Матеріалах конференції опубліковані роботи авторів, які представляють 50 організацій з 15 міст.

Робота конференції була організована за такими напрямками: практична фотомедицина; фотобіологія та експериментальна фотомедицина; фотонні технології в сільському господарстві; фізико-технічні основи фотобіології та фотомедицини.

У ході роботи конференції були обговорені актуальні питання сучасної фотобіології та фотомедицини, насамперед питання профілактики та лікування цукрового діабету та його ускладнень за допомогою фотонних технологій.


В Матеріалах конференції опубліковано 73 роботи, в тому числі з практичної медицини – 41 робота, з фотобіології та експериментальної фотомедицини – 16 робіт, з фотонних технологій в сільському господарстві – 1 робота, з фізико-технічних основ фотомедицини та фотобіології – 15 робіт.

Високу активність продемонстрували фахівці з Харкова (41 робота), Києва (9 робіт), Вінниці (7 робіт). Таке співвідношення активності вчених в галузі фотобіології та фотомедицини в Україні спостерігається вже протягом декількох років, що свідчить про наявність трьох наукових центрів, які формують ідеологію, методологію, наукове обґрунтування впровадження фотонних технологій в практичну медицину не тільки в Україні, але і в інших країнах. Слід відмітити лідируючу позицію науковців Науково-дослідної лабораторії квантової біології та квантової медицини Харківського національного університету імені В.Н.Каразіна.

За результатами роботи конференції опубліковано інформацію про конференцію, Програму конференції та Матеріали конференції. Частина робіт рекомендовано опублікувати в Міжнародному науково-практичному журналі «Фотобіологія та Фотомедицина», який є фаховим з медичних, біологічних та технічних наук (видавник журналу – Харківський національний університет імені В.Н.Каразіна).

Голова оргкомітету:

А.М. Коробов



**LETTER OF INVITATION**  
**XLIX International Scientific and Practical Conference**  
**“APPLICATION OF LASERS IN MEDICINE AND BIOLOGY”**

**DEAR COLLEAGUES!**

According to the plan of conferences (certificate No. 546 dated August 16, 2017, issued by the State Unitary Enterprise “Ukr INTEI”), the XLIX International Scientific and Practical Conference “Application of lasers in medicine and biology” will be held from 3 to 7 October 2018 in Hungary, on the territory of the largest SPA resort in Europe “Hajdúszoboszlói ZRT” (HungaroSPA Termal Hotel).

Within the framework of this conference, II “Gamaleia readings” will be held, initiated by VF. Chekhun, *MD, PhD, DSc, Prof, academician of the National Academy of Sciences of Ukraine*, Director of the Kavetsky Institute of Experimental Pathology, Oncology and Radiobiology at National Academy of Sciences of Ukraine.

The conference will discuss the following topics:

- ***photodynamic therapy (main);***
- ***low-intensity light therapy;***
- ***photo-diagnostics;***
- ***photo-surgery;***
- ***application of photonic technologies in agriculture and veterinary medicine.***

Before the conference (October 2 and 3), it is planned to deliver ***pre-lectures*** actual issues of photo-medicine.

Working languages – English, Russian, Ukrainian (synchronical translation).

Conference materials will be published before the Conference.

Abstracts should be submitted in English (allowed Russian, Ukrainian with English annotation), and sent to the Organizing **Committee not later than August 20, 2018 (e-mail: amkorobov@i.ua)**. Admission of abstracts has been extended at the request of the conference participants in connection with the summer holidays. Rules for Abstracts – in the attached file.

The conference will traditionally organize an exhibition of new devices for photomedicine, as well as an exhibition of literature on photomedicine, including periodics.

Within the framework of the cultural program, we plan excursions to Hungary, Romania and Austria.

The cost of accommodation in **HungaroSPA Termal Hotel** is 50 Euro per night per person in a double room (extra charge for living alone in the room is 13 euros per day). It includes breakfast, dinner (buffet) and use of SPA services.

The conference fee is 90 Euro, including printing, proceedings and coffee-breaks.  
Resort tax – 1.6 Euro per person per day (payment at check-in).

The cost of one square meter of the exhibition space is 25 Euro per square meter (the minimum area for the devices exhibition is 4 m<sup>2</sup>, and for the literature exhibition – 2 m<sup>2</sup>).

For more information, please call:

+38 (067) 731-14-31 (Russian, Ukrainian – Anatoliy Korobov)

+38 (050) 411-16-32 (English – Sergiy Gulyar)

Sincerely yours,  
On behalf of Conference Organizing committee,  
president International Association  
“Laser and Health”



Anatoliy Korobov

Наукове видання

# Фотобіологія та Фотомедицина

25 '2018

Міжнародний науково-практичний журнал

(Англійською, українською, російською мовами)

Комп'ютерне верстання *О.М. Бойкачова*

Відповідальний за випуск *К.В. Русанов*

Підписано до друку 12.06.2018. Формат 60×84/8. Папір офсетний.

Друк ризографічний.

Ум. друк. арк. 10,01. Обл.-вид. арк. 14,91.

Тираж 100 пр. Зам. № Безкоштовно.

61022, Харків, майдан Свободи, 4  
Харківський національний університет імені В.Н. Каразіна  
Видавництво

Надруковано: Харківський національний університет імені В.Н. Каразіна  
61022, Харків, майдан Свободи, 4, тел. +380-057-705-24-32  
Свідоцтво суб'єкта видавничої справи ДК № 3367 від 13.01.09