УДК 616-006.34:617.3:616-089

РЕКОНСТРУКЦИИ ДИАФИЗАРНЫХ ДЕФЕКТОВ ДЛИННЫХ КОСТЕЙ ПРИ ИХ ПОРАЖЕНИИ ОПУХОЛЯМИ

А. Г. Дедков, Г. И. Климнюк
Национальный институт рака, г. Киев, Украина

RECONSTRUCTIONS OF DIAPHYSEAL DEFECTS OF LONG BONES IN TUMOURS
A. G. Dedkov, G. I. Klimnyuk

In 16 patients with diaphyseal tumors of extremity long bones with the mean follow-up of 52.2 months various reconstructive methods depending on the extend of the process and its nosological form were used. The total replacement of the femur was performed in 3 patients, replacement of the diaphyseal defect of the humerus in 2 patients, in 11 patients the vascularized fibular bone in combination with different methods of bone plasty and osteosynthesis (nailing) was used. The functional results of used reconstructive methods were evaluated depending on the follow-up term and the compparative characteristic of the functional results was given. Functional results were 72.2–100%.

Key words: tumor, defect of diaphysis, reconstruction.

РЕКОНСТРУКЦІЇ ДІАФІЗАРНИХ ДЕФЕКТІВ ДОВГИХ КІСТОК ПРИ ЇХ УРАЖЕННІ ПУХЛИНАМИ
А. Г. Дєдков, Г. І. Климнюк

У 16 пацієнтів з локалізацією пухлин у діафізах довгих кісток кінцівок з середнім терміном спостереження 52,2 місяці застосовані різні реконструктивні методики залежно від протяжності патологічного процесу і його нозологічної форми. Тотальне заміщення стегнової кістки виконано 3 пацієнтам; ендопротезування діафізарного дефекту плечової кістки – 2; використана васкуляризована малогомілкова кістка в комбінації з різними способами кісткової пластики та остеосинтезу – 11 пацієнтам. Оцінені функціональні результати застосованих реконструктивних методик залежно від терміну спостереження та подана їх порівняльна характеристика. Функціональні результати становили 72,2–100%.

Ключові слова: пухлина, діафізарний дефект, реконструкція.

Введение

Локализация опухолей в диафизах и метадиафизах бедренной, большеберцовой и плечевой костей встречается в 5% случаев всех поражений костей первичными новообразованиями. Как правило, такие поражения встречаются *при саркоме Юинга и центральной хондросаркоме* [13].

Хирургическое лечение опухолей этих локализаций требует либо резекции сегмента кости с сохранением функции смежных суставов, либо тотального удаления всей пораженной кости с последующим эндопротезированием или артродезированием смежных суставов [7, 8].

При планировании сохранных вмешательств при поражении диафизов длинных костей необходимо учитывать важный клинический момент – *возможность сохранения смежных суставов с соблюдением онкологических правил резекции.* Для этого учитывается длина распространенности в каудальном и краниальном направлении основного процесса. В случаях, если длина оставляемых непораженных суставных концов после резекции достаточная для фиксации, то применяется реконструкция послеоперационного дефекта костным трансплантатом либо искусственным имплантатом с использованием различных способов остеосинтеза:

– интрамедуллярный;
– накостный;
– чрескостный.

В противном случае сохранная операция выполняется в объеме тотальной резекции пораженной кости с эндопротезированием кости и обоих суставов [9, 10, 14].

Лечение диафизарных дефектов бедренной, большеберцовой и плечевой костей всегда представляло трудную задачу. Для их замещения предпринимались попытки использовать алло- и неваскуляризованные аутотрансплантаты. Такое лечение сопряжено с продолжительной иммобилизацией конечности и большим количеством осложнений [7, 10]. С другой стороны, данные литературы свидетельствуют, что использование искусственных имплантатов для замещения пострезекционных диафизарных дефектов приводит к высокому функциональному результату, достигающему в некоторых случаях 82% по шкале функциональной оценки [8, 9].

Современным методом реконструкции костных дефектов в ортопедии и восстановительной пластической хирургии является использование васкуляризиро-

ванной костной ткани [1, 2, 4, 5]. По данным некоторых авторов эта методика была успешно применена для замещения пострезекционных дефектов костей в онкоортопедии. Она позволила существенно сократить сроки послеоперационной реабилитации таких пациентов. Особенно это актуально при необходимости проведения адьювантной химиотерапии [10, 12]. Однако, сведения о функциональном состоянии оперированной конечности скудны и противоречивы, а также отсутствуют сравнительные характеристики различных реконструктивных методик при прочих равных клинических условиях.

Цель работы – изучить функциональные результаты различных реконструктивных методик при диафизарных поражениях опухолями длинных костей.

Материалы и методы

Реконструктивные вмешательства на диафизарных дефектах выполнены у 16 больных с опухолями длинных костей конечностей. В табл. 1 представлено их распределение по полу, возрасту и диагнозам. Из нозологических форм чаще всего встречалась саркома Юинга (7 больных – 43,75%).

Клиническое обследование больных включало опрос, осмотр, установление распространенности опухоли на близлежащие структуры.

Рентгенологическое исследование предполагало:

1) рентгенографию пораженной кости;

2) компьютерную томографию пораженного сегмента и легких;

3) магнитно-резонансную томографию.

При планировании эндопротезирования выполнялась рентгенография задействованных сегментов костей скелета с масштабной линейкой.

Морфологическое исследование включало цитологические, гистологические и иммуногистологические методы для установления природы опухоли.

Таблица 1

Распределение больных по полу, возрасту и диагнозам, которым выполнены реконструктивные вмешательства при опухолях диафизов длинных костей нижней конечности

Параметры	Количество больных, n=16	
	абс.	%
Пол:		
• мужчины;	7	43,75
• женщины	9	56,25
Возраст, лет		
• до 20;	10	62,50
• 21–30;	5	31,25
• старше 60	1	6,25
Диагноз:		
• остеогенная саркома;	2	12,50
• паростальная саркома;	1	6,25
• хондросаркома;	6	37,50
• саркома Юинга	7	43,75

Оценка функционального состояния оперированной конечности проведена по методике Enneking'a (1993), которая принята как стандарт Международной ассоциацией онкоортопедов (Musculoskeletal Tumour Society) [6]. *Функциональный результат* конечности оценивался на 3, 6, 9 и 12 месяцы в первый год наблюдения, а затем каждые полгода в последующие годы наблюдения у того количества пациентов, которые наблюдались в конкретный срок.

Онкологический результат лечения больных определялся частотой локального рецидивирования. Всем больным в зависимости от нозологической формы применялись схемы лечения, используемые в клинике Института на момент пребывания больного.

Предложена методика реконструкции диафизарных дефектов с использованием васкуляризированной малоберцовой кости с несколькими вариантами остеосинтеза. Для реконструкции послеоперационного диафизарного дефекта использовалось предоперационное планирование, которое предусматривало определение длины резекции и длины оставшихся метафизарных частей кости, что влияло на выбор варианта реконструкции дефекта и вида остеосинтеза.

Если дефект бедренной или большеберцовой кости по длине был менее половины длины малоберцовой кости, которая использовалась для аутопластики, то этот дефект заполняли двумя фрагментами малоберцовой кости. Металлоостесинтез выполнялся L-образной и/или "лапчатой" пластинами. Один из фрагментов малоберцовой кости был васкуляризированным, т.е. при его заборе трансплантат выделялся вместе с одноименными сосудами. При поражении бедренной кости производилась свободная пересадка васкуляризированного трансплантата с применением микрохирургической техники.

При диафизарных дефектах большеберцовой кости применялась несвободная пересадка васкуляризированного фрагмента малоберцовой кости (модифицированная операция Гана–Кодивилла–Геттингтона) [3]. Дефект диафиза как бедренной, так и большеберцовой кости заполнялся другим трансплантатом, которым мог быть оставшийся фрагмент малоберцовой кости, если позволяла длина резекции, или аллотрансплантатом. Остеосинтез при дефектах большеберцовой кости осуществлялся аппаратом внешней фиксации. Фрагменты аутотрансплантата или алло- и аутотрансплантата скреплялись между собой и компрессировались аппаратом. При бедренных диафизарных дефектах, когда оставшиеся метаэпифизы бедренной кости не позволяли использование накостного остеосинтеза металлическими пластинами (более половины длины), также применялся аппарат внешней фиксации.

При невозможности выполнения сегментарной резекции бедренной кости последняя удалялась полностью. В этом случае применялось тотальное протезирование бедренной кости с двумя суставами. Для этого предложен имплантат собственной разработки (изготовитель НПО "Инмед"), представленный на рис. 1.

Сформировано 5 групп больных *в зависимости от методики реконструкции и локализации послеоперационного дефекта,* которые представлены в табл. 2.

Рис. 1. Имплантат для тотального протезирования бедренной кости (собственная разработка, изготовитель НПО “Инмед”)

Таблица 2

Распределение больных в зависимости от методики реконструкции и локализации послеоперационного дефекта

Группы больных	Вид методики	Количество больных (n=16)	
		абс.	%
I	***Тотальное эндопротезирование*** бедренной кости с коленным и тазобедренным суставами	3	18,75
	Замещение диафизарного дефекта:		
II	1) *плечевой кости* – искусственным имплантатом;	2	12,50
III	2) *бедренной кости* – васкуляризированной аутокостью с остеосинтезом аппаратом внешней фиксации;	4	25,00
IV	3) *большеберцовой кости* – васкуляризированной аутокостью с остеосинтезом аппаратом внешней фиксации;	2	12,50
V	4) *бедренной кости* – васкуляризированной аутокостью с накостным остеосинтезом	5	31,25

Результаты и их обсуждение

Функция нижней конечности у больных после реконструкции диафизарных дефектов в разные сроки наблюдения для каждой из групп показана на рис. 2.

В I группу больных вошло 3 пациента: с центральной хондросаркомой – 1 и саркомой Юинга – 2, которым было выполнено тотальное эндопротезирование бедренной кости с коленным и тазобедренным суставами.

• *Особенности послеоперационного периода, показатель функции конечности.* Из рис. 2 видно, что на 3-й месяц после операции у больных *I группы* показатель функции конечности был достаточно высоким (83,2±2,34%) и сохранялся таким на протяжении всего периода наблюдения. Это объяснялось отсутствием осложнений и локальных рецидивов.

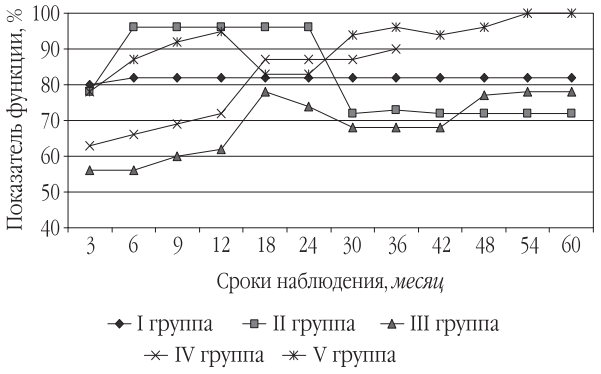

Группы больных	Сроки наблюдения, *мес.*											
	3	6	9	12	18	24	30	36	42	48	54	60
I	3	3	3	3	3	3	3	3	3	3	2	1
II	2	2	2	2	2	2	2	2	2	2	2	2
III	4	4	4	4	4	4	4	3	3	2	2	2
IV	2	2	2	2	2	2	2	1	–	–	–	–
V	5	5	5	5	4	2	2	2	2	2	1	1

Рис. 2. Значения показателя функции конечности по Eneking у больных после различных реконструктивных методик при диафизарных локализациях опухолей

Во II группу больных вошло 2 пациента с хондросаркомой, которым была выполнена резекция проксимального метадиафиза плечевой кости. Реконструкция производилась искусственным имплантатом, состоящим из двух частей с интрамедуллярными ножками, соединяющихся между собой по типу “русского замка”.

• *Особенности послеоперационного периода, показатель функции конечности.* У одного из этих двух пациентов через 24 месяца развился локальный рецидив в проксимальной части плечевой кости, что привело к необходимости резекции этого отдела кости и удаления имплантата. Это обусловило снижение среднего показателя функции конечности у этих больных с 30-го месяца наблюдения.

В III группу больных вошло 4 пациента (с саркомой Юинга – 2, остеогенной саркомой – 1, хондросаркомой – 1), при которых выполнялись наиболее сложные и трудоемкие реконструктивные мероприятия. Это было обусловлено тем, что удалялся значительный по протяженности диафизарный сегмент бедренной кости (более половины длины кости), а малая протяженность сохраненных эпиметафизов затрудняла их фиксацию при остеосинтезе. Кроме того, для реконструкции дефекта требовался бóльший по протяженности, чем при других реконструкциях, васкуляризированный фрагмент малоберцовой кости (в некоторых случаях вся кость), что в свою очередь требовало для усиления опороспособности дополнительного использования аллотрансплантата или аутотрансплантата, взятого со здоровой конечности.

• *Особенности послеоперационного периода, показатель функции конечности.* У больных этой группы в течение первых 3–12 месяцев наблюдения функция конечности была относительно низкой и составила 56,7±2,33%, что было обусловлено ношением аппарата внешней фиксации и связанных с этим неудобств.

К 18-му месяцу наблюдения после снятия аппарата функция конечности у пациентов возросла до 78,4±2,42%.

Последующий пик падения функции конечности (24–42 месяцы наблюдения) был связан с развитием осложнений у одного пациента в виде перелома трансплантата и необходимостью выполнения повторной костно-пластической операции.

Дальнейший подъем среднего показателя функции конечности определялся тем, что в этот период наблюдалось всего 2 пациента, у которых был хороший функциональный результат (78,4±1,15%).

В IV группу больных вошло 2 пациента с саркомой Юинга, у которых для реконструкции дефекта большеберцовой кости использовалась малоберцовая кость с питающими сосудами, которая смещалась в пострезекционный дефект и не требовала наложения микроанастомозов. В отличие от операции Гана–Кодивилла–Геттингтона, мы резецировали и синтезировали оба конца трансплантата в оставшихся (проксимальном и дистальном) отделах большеберцовой кости.

• *Особенности послеоперационного периода, показатель функции конечности.* Функция конечности у двух больных с таким видом реконструкции поступательно нарастала и на 18 месяц наблюдения после снятия аппарата внешней фиксации составила 87,4±2,51%.

Один больной продолжает наблюдаться, второй пациент умер от генерализации заболевания через 31 месяц после начала лечения.

В V группу больных вошло 5 пациентов с относительно небольшими по протяженности пострезекционными дефектами и достаточно длинными сохраненными эпиметафизарными участками бедренной кости. В эту группу вошли больные с паростальной остеосаркомой – 1, остеогенной саркомой – 1, саркомой Юинга – 1, хондросаркомой – 2. Это позволило использовать накостный остеосинтез пластинами различной конфигурации, а также применить два фрагмента одной и той же малоберцовой кости, один из которых был на питающей ножке и требовал наложения микроанастамозов, а второй – без питающей ножки.

• *Особенности послеоперационного периода, показатель функции конечности.* Накостный остеосинтез и ранняя мобилизация больных привели к более высокому функциональному результату (78,6±2,32% – 95,2±2,58%) в первые 12 месяцев после операции в сравнении с пациентами *III группы.*

Развитие локального рецидива и необходимость выполнения калечащей операции у одного из пациентов этой группы привели к снижению среднего уровня показателя функции конечности (83,4±2,28%) с 18-го месяца наблюдения.

В последующем у оставшихся под наблюдением больных этой группы средний показатель функции сохранялся высоким и приближался к 100%.

Приводим **несколько клинических результатов** реконструкции диафизарных дефектов длинных костей конечности при их поражении опухолями.

Пример 1

На рис. 3*а–в*$_1$ представлены рентгенограммы *пациентки С.,* 17 лет, **с паростальной саркомой** дистального метадиафиза правой бедренной кости – до хирургического лечения, в процессе лечения и после удаления металлического фиксатора:

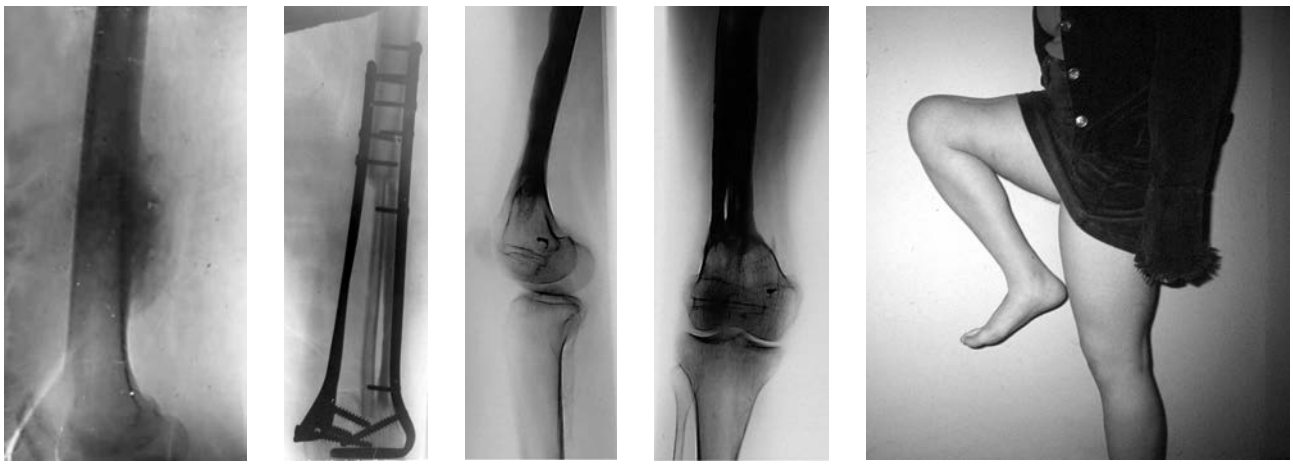

а *б* *в* *в*$_1$ *г*

Рис. 3. Рентгенограммы и фото *пациентки С.,* 17 лет, с паростальной саркомой дистального метадиафиза правой бедренной кости: до операции (*а*); через *5 месяцев* после операции (*б*); через *5 лет* после операции и удаления металлических фиксаторов: полное сращение с материнской костью – боковая (*в*) и прямая (*в*$_1$) проекции; демонстрация функции нижней конечности через *6 лет* после операции (*г*)

• на рентгенограмме *а* видна опухоль паростальной саркомы;

• на рентгенограмме *б* показана бедренная кость в процессе лечения (через 5 месяцев после операции) металлическими фиксаторами и установленными аутотрансплантатами (два фрагмента одной малоберцовой кости), медиальный из которых васкуляризирован;

• на рентгенограммах *в–в₁* – состояние трансплантатов через 5 лет после операции и удаления металлических фиксаторов – боковая (*в*) и прямая ($в_1$) проекции. Имеется полное сращение с материнской костью.

На рис. *г* – фото *пациентки С.,* демонстрирующей функцию нижней конечности через 6 лет после операции.

Пример 2

На рис. 4 представлены рентгенограммы *пациентки А.,* 12 лет, **с саркомой Юинга** правой бедренной кости с реконструкцией диафизиарного дефекта с использованием чрескостного остеосинтеза:

• на рентгенограмме *а,* выполненной до операции, видна опухоль в диафизе бедренной кости;

• на рентгенограмме *б* отражено состояние после резекции диафиза бедренной кости (длина резекции – 21 см) с реконструкцией дефекта васкуляризированным фрагментом малоберцовой кости (медиальный трансплантат) и аллокостью (трансплантат по наружной поверхности бедра). Чрескостный билокальный остесинтез;

• на рентгенограмме *в* показана бедренная кость через 18 месяцев после операции и демонтажа аппарата внешней фиксации;

• на рентгенограмме *г* – через 8 лет после хирургического вмешательства.

Результатом лечения явилась полная перестройка трансплантатов с формированием структуры, характерной для нормальной кости.

Пример 3

На рис. 5*а–а₁* и *б* представлены рентгенограммы *пациента К.,* 21 год, **с саркомой Юинга** дистального метадиафиза правой бедренной кости и тотальным эндопротезированием бедра:

• на рентгенограммах *а* (прямая) и $а_1$ (боковая проекция), выполненных до операции, видна опухоль в дистальном метадиафизе, игольчатый периостоз;

• на рентгенограмме *б* (прямая проекция) показана установка эндопротеза через 3 года.

На рис. 5*в* – фото *пациента К.,* демонстрирующего функцию нижней конечности.

Пример 4

На рис. 6*а–в* представлены рентгенограммы *пациента О.,* 34 лет, **с хондросаркомой** проксимального метадиафиза левой плечевой кости:

• на рентгенограмме *а,* выполненной до операции, определяется деструкция со вздутием и перифокальным склерозом в области проксимального метадиафиза левой плечевой кости;

• на рентгенограмме *б* – через 3 месяца после резекции проксимального метадиафиза плечевой кости на уровне хирургической шейки и дельтавидной бугристости с реконструкцией послеоперационного дефекта искусственным имплантатом;

• на рентгенограмме *в* – через 5 лет после операции.

На рис. 6*г–д* – фото *пациента О.,* демонстрирующего функцию левой верхней конечности в виде сгибания (*г*) и отведения (*д*) в плечевом суставе через 5 лет после операции.

Срок наблюдения всех пациентов в среднем составил 52,2 месяцев (от 18 до 120 месяцев):

• у 2-х (12,5%) пациентов были выявлены локальные рецидивы заболевания, которые привели: в одном случае

а *б* *в* *г*

Рис. 4. Рентгенограммы *пациентки А.,* 12 лет: саркома Юинга правой бедренной кости:
а – до операции; *б* – резекция (21 см) диафиза бедренной кости с реконструкцией дефекта васкуляризированным фрагментом малоберцовой кости и аллокостью, чрескостный билокальный остесинтез;
в – через *18 месяцев* после операции и демонтажа аппарата внешней фиксации;
г – через *8 лет* после операции

а *а₁* *б* *в*

Рис. 5. Рентгенограммы и фото *пациента К.,* 21 год, с саркомой Юинга дистального метадиафиза правой бедренной кости: до операции – прямая (*а*) и боковая (a_1) проекции; через *3 года* после тотального эндопротезирования – прямая проекция (*б*); демонстрация функции нижней конечности через *2,5 года* после операции (*в*)

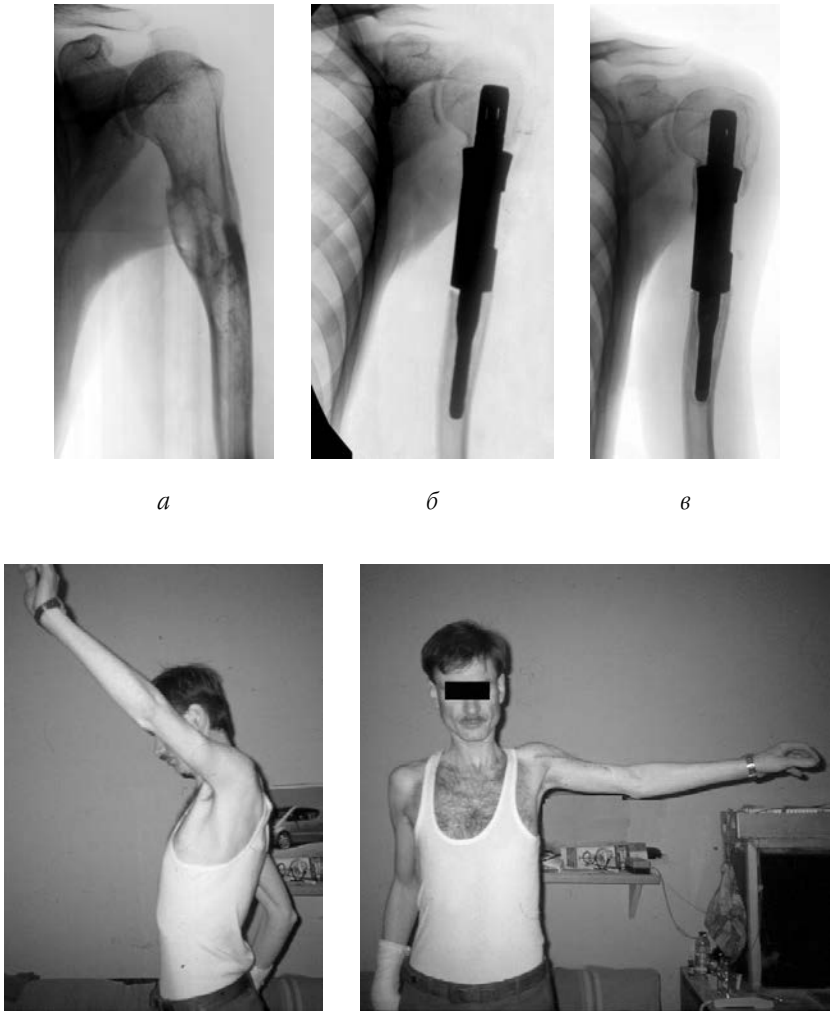

а *б* *в*

г *д*

Рис. 6. Рентгенограммы и фото *пациента О.,* 34 лет, с хондросаркомой проксимального метадиафиза левой плечевой кости: до операции (*а*); через *3 месяца* после операции (*б*); через *5 лет* после операции (*в*); демонстрация функции верхней конечности через *5 лет* после операции: сгибание (*г*) и отведение (*д*)

к калечащей операции, во втором – к расширению резекции с удалением суставного конца плечевой кости;

• 5 больных умерло от прогрессирования заболевания в сроки от 17 до 38 месяцев (в среднем через 22,5 месяца от начала лечения);

• под наблюдением остались 11 человек со средним сроком наблюдения 46,3 месяцев. Из них без признаков проявления основного заболевания наблюдались 8 человек, у 3 остальных пациентов были выявлены отдаленные метастазы опухоли или локальный рецидив.

Выводы

1. При локализации опухолевого процесса в диафизах длинных костей объем резекции, а, следовательно, и метод реконструкции определяется с учетом нозологической формы опухоли и протяженности процесса.

2. Реконструкции диафизарных дефектов с применением васкуляризированного костного аутотрансплантата приводят к высокому функциональному результату в разные сроки в зависимости от примененного метода остеосинтеза (78,6–100%).

3. Реконструкция в виде тотального эндопротезирования бедренной кости со смежными суставами при обширных ее поражениях позволяет сохранить конечность с высоким средним функциональным результатом (83,2%).

Литература

1. *Девис А. Е.* Транспозиция малоберцовой кости на питающей сосудистой ножке для пластики дефектов дистального отдела бедренной кости / *А. Е. Девис, В. Г. Голубев* // Вестн. травматол. и ортопед. им. Н. Н. Приорова. – 2002. – № 2. – С. 46–49.
2. *Курінний І. М.* Мікрохірургічна трансплантація васкуляризованих комплексів тканин у хворих з дефектами та несправжніми суглобами кісток верхньої кінцівки / *Курінний І. М., Страфун С. С., Гайович В. В.* // Травма. – 2004. – Т. 5, № 2. – С. 197–201.
3. *Мовшович И. А.* Оперативная ортопедия / *И. А. Мовшович.* – М. : Медицина, 1994. – 448 с.
4. Пластика обширных дефектов длинных костей васкуляризованными малоберцовыми трансплантатами / *Гришин И. Г., Голубев В. Г., Крошкин М. М.* [*и др.*] // Вестн. травматол. и ортопед. им. Н. Н. Приорова. – 2001. – № 2. – С. 61–65.
5. *Штутін О. А.* Пластика глибоких дефектів гомілки та стопи васкуляризованими клаптями / *Штутін О. А., Сотнік А. М., Борзих О. В.* // Клін. хірургія. – 2004. – № 11–12. – С. 111.
6. A Sistem for the Functional Evaluation of Reconstructive Procedures after Surgical Treatment of Tumors of the Musculoskeletal System / *Enneking W. F., Dunham W., Gebhardt M. C.* [*et al.*] // Clinical Ortopaedics. – 1993. – № 286. – P. 241–246.
7. Complex reconstruction in the management of extremity sarcomas / *Wodajo F. M., Bickels J., Wittig J., Malawer M.* // Curr. Opin. Oncol. – 2003. – Vol. 15 (4). – P. 304–312.
8. Endoprosthetic reconstruction using total femoral custom mega prosthesis in malignant bone tumours / *Natarajan M. V., Balasubramanian N., Jayasankar V., Sameer M.* // International Orthopaedics. – 2009. – Vol. 33 (5). – P. 1359–1363.
9. Endoprosthetic replacement of diaphyseal bone defects. Long-term results / *Aldlyami E., Abudu A., Grimer R. J.* [*et al.*] // International Orthopaedics. – 2005. – Vol. 29 (1). – P. 25–29.
10. Free Fibula Long Bone Reconstruction in Orthopedic Oncology : A Surgical Algorithm for Reconstructive Options / *Zaretski A., Amir A., Meller I.* [*et al.*] // Plastic and Reconstructive Surgery. – 2004. – Vol. 113 (7). – P. 1989–2000.
11. Free vascularized fibula grafts for salvage of failed oncologic long bone reconstruction and pathologic fractures / *Friedrich J. B., Moran S. L., Bishop A. T., Shin A. Y.* // Microsurgery. – 2009. – Vol. 29 (5). – P. 385–392.
12. *Kuhner C.* The vascularized fibular graft in orthopaedic oncology : own experience and review of literature / *Kuhner C., Simon R., Bernd L.* // Der Orthopäde. – 2001. – Vol. 30, № 9. – P. 658–665.
13. *Malawer M. M.* Musculoskeletal Cancer Surgery. Treatment of Sarcomas and Allied Diseases / *M. M. Malawer, P. H. Sugarbaker.* – Washington : Kluwer Academic Publishers, 2001. – 608 p.
14. *Puri A.* Fibular centralisation for the reconstruction of defects of the tibial diaphysis and distal metaphysis after excision of bone tumours / *Puri A., Subin B. S., Agarwal M. G.* // J. Bone Jt Surg. – 2009. – Vol. **91**-B (2). – P. 234–239.