

**МОРФОЛОГІЧНІ ТА ЛЕКТИНОГІСТОХІМІЧНІ ХАРАКТЕРИСТИКИ МІОКАРДА  
БІЛИХ НЕЛІНІЙНИХ ЩУРІВ В НОРМІ І ЗА УМОВ ЕКСПЕРИМЕНТАЛЬНОГО  
ГІПОТИРОЗУ****Львівський національний медичний університет імені Данила Галицького (м. Львів)****yashchenko\_am@ukr.net**

Робота є фрагментом НДР кафедри гістології, цитології та ембріології Львівського національного медичного університету імені Данила Галицького «Лектинові маркери та цитоплазматичні сигнальні молекули у процесі клітинної диференціації і проліферації», № державної реєстрації 0700U00106.

**Вступ.** Гіпотироз – клінічний синдром, викликаний тривалою та стійкою недостатністю гормонів щитоподібної залози в організмі або зниженням їх біологічного ефекту на тканинному рівні. Основною причиною ураження більшості органів при гіпотирозі є різке зниження синтезу цілого ряду ферментів унаслідок дефіциту тиреоїдних гормонів [1, 10, 14, 15]. Порушення обміну глікозаміногліканів приводить до інфільтрації слизових оболонок, шкіри підшкірної клітковини, міокарда. З іншого боку порушення водно-сольового обміну посилюється надлишком вазопресину та недостатністю натрійуретичного чинника [1]. Особливу роль відіграють процеси накопичення продуктів білкового обміну – глікозаміногліканів, похідних протеїнів, глюкуронової та хондроїтинсірчаної кислот. Вони накопичуються в інтерстиції, зумовлюючи слизоподібний (муцинозний) набряк [6]. Внаслідок високої гідрофільності глікозаміногліканів накопичується вода та натрій у позасудинному просторі: у шкірі, серці, м'язах, порожнинах організму. Можливий розвиток гідротораксу, гідроперикарду, асцити [7]. Гіпотироз зумовлює також зміни в міокарді, внаслідок набряку міоцитів та інтерстицію, що в кінцевому результаті реалізується у фіброз [8]. Порушується атріовентрикулярна провідність та провідність у міокарді. Діагностуються порушення ритму та провідності, які часто резистентні до стандартного протиаритмічного лікування. Розміри серця збільшуються, межі його зміщуються [3, 11, 14]. Вказані зміни є наслідком як змін у міокарді, так і наслідком муцинозного випоту до перикарда з формуванням гідроперикарда. Наявність периферичних набряків розцінюється як прояв серцевої недостатності. Хоча набряки можуть бути наслідком рестриктивних змін у міокарді та периферичних муцинозних набряків. У міокарді при гіпотирозі відбувається значний набряк м'язових волокон та інтерстиціальної тканини

[8, 12, 13]. Ці зміни носять дифузний характер, при тривалому перебігу гіпотирозу виникає осередковий, а потім дифузний фіброз. При об'єктивному дослідженні виявляється збільшення розмірів серця, розширення його меж. Збільшення розмірів серця, набряк кардіоміоцитів та фіброзні зміни обумовлюють порушення передсердно-шлуночкової провідності [6, 7, 14].

Особливу роль відіграють процеси накопичення продуктів білкового обміну – глікозаміногліканів, похідних протеїнів, глюкуронової та хондроїтинсірчаної кислот [7]. Відомо, що вуглеводні залишки які входять до складу глікопротеїнів клітин відіграють ключову роль у процесах морфогенезу, забезпечуючи міжклітинні та клітинно-матричні взаємодії [4]. Зміни вуглеводного репертуару клітинної мембрани може призвести до незворотних наслідків в ембріогенезі, розвитку лізосомних хвороб чи малігнізації в постнатальному періоді. Аналіз динаміки експресії рецепторів лектинів на клітинних мембранах дозволяє давати відповідь про рівень функціональної активності клітин, здатність до міграції, фагоцитозу, початок незворотних змін та апоптоз [9]. У доступній нам науковій літературі є поодинокі дані про роль глікоконюгатів у функціональній активності кардіоміоцитів у нормі і на тлі гіпофункції щитоподібної залози.

**Метою роботи** було дослідити загальну морфологію та вуглеводні детермінанти глікоконюгатів структурних компонентів міокарда у контрольних тварин та при експериментальному гіпотирозі.

**Об'єкт і методи дослідження.** Досліди проводили на статевозрілих щурах –самцях масою 150-180 г, які були розділені на дві групи (10 контрольних і 10 дослідних). Екзогенний гіпотироз індукували щоденним введенням з їжею тиреостатичного препарату мерказолілу у дозі 7мг/кг маси тіла упродовж 30 діб. Через 30 діб проводили евтаназію тварин шляхом передозування ефірного наркозу. Дослідження здійснювались згідно із основними стандартами GCP (1996 р.), Європейської конвенції із прав людини та біомедицини від 04.04.1997, Гельсінської декларації Всесвітньої медичної асоціації із етичних

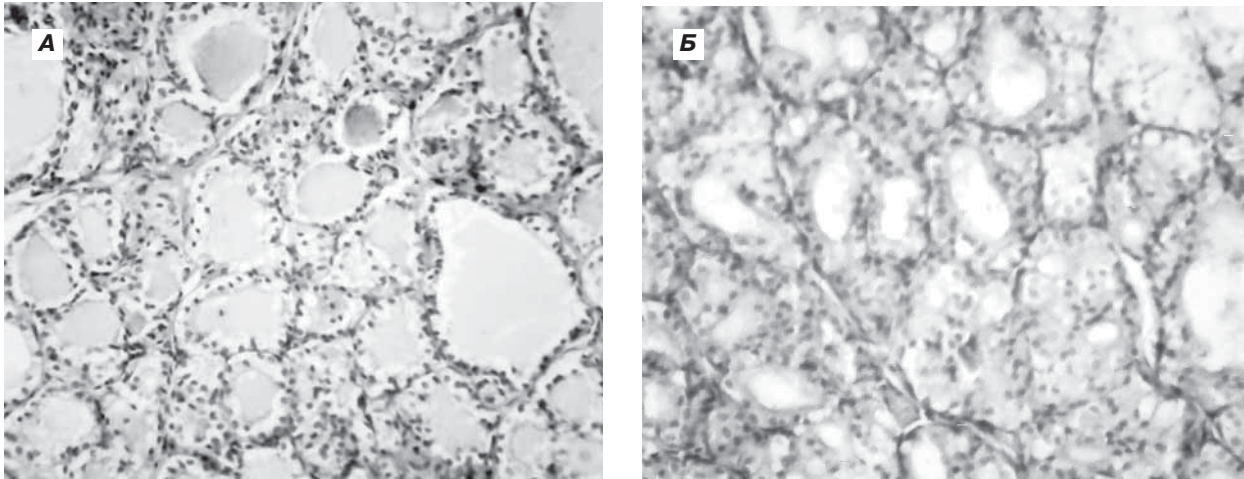


Рис. 1. Щитоподібна залоза контрольних та дослідних щурів. Забарвлення гематоксилином та еозином. Зб.:x150.

А – контроль, Б – експериментальний гіпотироз.

принципів наукових медичних досліджень із залученням людей (1964-2008), Наказу МОЗ України № 690 від 23.09.2009, та за погодженням з Комісією з біоетики ЛНМУ імені Данила Галицького (Протокол № 6 від 24.06.2013). Гістологічний матеріал (кусочки міокарда з ділянки шлуночків та щитоподібної залози) фіксували у 4% нейтральному формаліні, зневоднювали, ущільнювали і заливали у парафін. Зрізи товщиною 5-7 мкм забарвлювали гематоксилином та еозином для загальної морфології. Вуглеводні детермінанти глікоконюгатів структурних компонентів міокарда досліджували методом лектин-пероксидазної техніки з використанням лектинів LABA (LFuc), HPA(NAcDGal), WGA(DGlcNAc>NeuNAc). Візуалізацію рецепторів лектинів проводили в системі діамінобензидину тетрагідрохлориду у присутності пероксиду водню. Для контролю специфічності гістохімічних реакцій було використано: 1) виключення лектин – пероксидазних кон'югатів з протоколу зафарбування; 2) перед нанесенням розчину лектину, з метою окислення вуглеводних детермінант глікополімерів, проводили пре-інкубацію гістологічних зрізів 60 хв в 1%  $\text{HIO}_4$  (Reanal, Budapest, Hungary). У першому випадку результати гістохімічної реакції були цілковито негативними, у другому – істотно редуковані. Окрім вищезначеного, в якості своєрідного контролю специфічності реакції служило негативне забарвлення окремих клітинних компартментів на тлі лектино-реактивних структур. Контроль функції щитоподібної залози здійснювали шляхом вивчення морфології щитоподібних залоз, після забарвлення препаратів гематоксилином та еозином, та визначенням гормонів  $T_3$  та  $T_4$  у сироватці крові радіоізотопним методом з допомогою стандартних наборів. Морфометричні дослідження параметрів щитоподібної залози проводили з використанням комп'ютерної програми ImageTool for Windows (version 2.00) з подальшою статистичною обробкою результатів з використанням програми EXCEL (Windows 2003).

**Результати досліджень та їх обговорення.** У щурів дослідної групи макроскопічно щитоподібні залози збільшувалися у 2-3 рази в порівнянні з контрольної групою, мікроскопічно – тироїдні фолікули набували неправильної складчастої форми, не містили колоїду або ж він був присутній у малих кількостях, кубічний тироїдний епітелій контрольної групи (рис. 1А) набував циліндричної форми у досліді (рис. 1Б), виявлялися гіперплазія тироцитів та різка гіперемія органа. Аналогічні результати морфології щитоподібної залози в нормі та при експериментальному гіпотирозі, індукованому введенням мерказолілу (5мг/кг) спостерігали [5].

Окрім того, змінювалась і висота тироцитів щитоподібної залози. Так, у щурів контрольної групи висота тироцитів була в межах  $9,31 \pm 0,49$  мкм, тоді як у дослідних тварин висота цих клітин дорівнювала  $13,29 \pm 0,29$  мкм,  $p < 0,001$ .

Гіпотироз супроводжувався зміною рівня тироїдних гормонів у сироватці крові дослідних щурів ( $T_3$  від  $1,16 \pm 0,11$  нмоль/л до  $1,04 \pm 0,13$  нмоль/л,  $p < 0,01$ ; та  $T_4$  від  $50,0 \pm 3,39$  нмоль/л до  $40,67 \pm 3,6$  нмоль/л,  $p < 0,01$ ).

Мікроскопічне дослідження стінки серця показало, що міокард має типову будову і утворений кардіоміоцитами з оксифільною цитоплазмою у центрі яких розташовуються ядра веретеноподібної форми з невеликою кількістю гетерохроматину. Між кардіоміоцитами добре видно прошарки сполучної тканини з клітинними елементами і великою кількістю гемокapілярів. Проглядаються і більш великі судини, типу артерій, заповнені плазмою крові та форменими елементами крові (рис. 2 А, В). Слід зазначити, що при гіпотирозі спостерігається гіперхромія ядер кардіоміоцитів, розширення просвіту судин, периваскулярний набряк і незначна інфільтрація сполучної тканини лейкоцитами, локально території скупчення адипоцитів (рис. 2 Б, Г, Д, Е). Набряк сполучної тканини міокарда і гіперхромію ядер при тиреоїдектомії спостерігали [2].

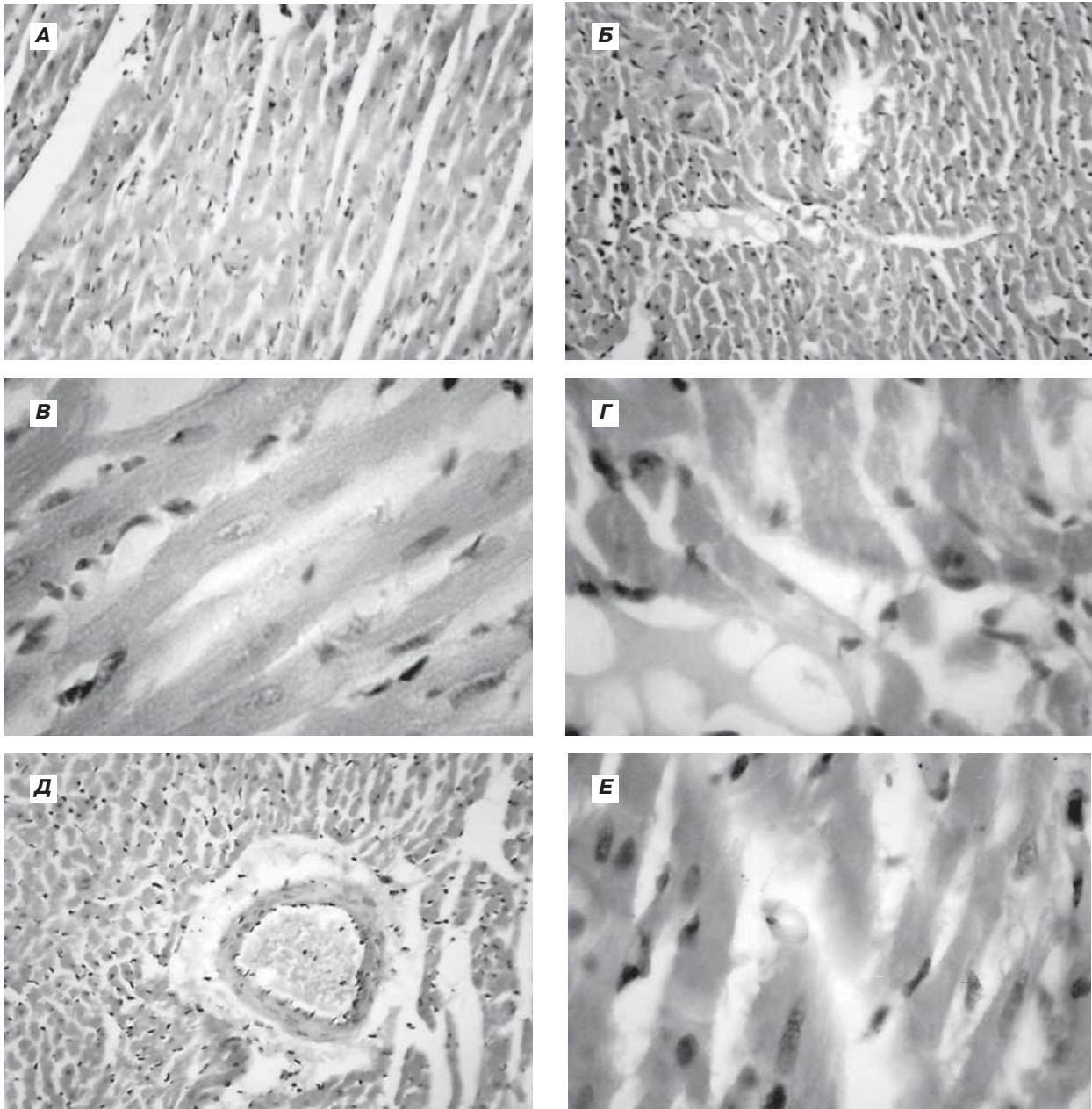


Рис. 2. Оглядові препарати міокарда, забарвлення гематоксилином та еозином.

А – контроль 3б.:x150; В – контроль 3б.:x600; Б – (дослід) 3б.:x150 – лейкоцитарна інфільтрація;  
Г – (дослід) 3б.:x600 – території адипоцитів; Д – (дослід) 3б.:x150 – навколо судин периваскулярний набряк;  
Е – (дослід) 3б.:x600 – набряк інтерстицію.

Лектиногістохімічні дослідження показали специфічність зв'язування лектинів із структурними компонентами міокарда (табл.).

Так, у міокарді тварин контрольної групи рецептори лектину WGA асоціювалися з базальною мембраною гемокапілярів, ендотелієм, перинуклеарною зоною кардіоміоцитів та з внутрішньою оболонкою судин мікроциркуляторного русла міокарда (рис. 3). Експресію рецепторів лектину WGA спостерігали в ендотеліоцитах синусоїдних гемокапілярів печінки [17] та ендотелії гемокапілярів шкіри [16]. Лектин НРА виявив гомогенне зв'язування з структурними

компонентами міокарда однак у стінці судин епікарда задекларовано помітно високу його експресію. Рецептори фукозоспецифічного лектину LABA експонувалися у ендотелії судин мікроциркуляторного русла та у перинуклеарній зоні кардіоміоцитів, а також у ядрах ендотелію ендокарда та ядрах клітин підендотеліального шару. При експериментальному гіпотирозі спостерігались деякі відмінності у зв'язуванні лектинів, так помірна експресія рецепторів лектину НРА задекларована у перинуклеарній зоні кардіоміоцитів та ядрах ендотеліоцитів внутрішньої оболонки вен. У порівнянні з контрольною

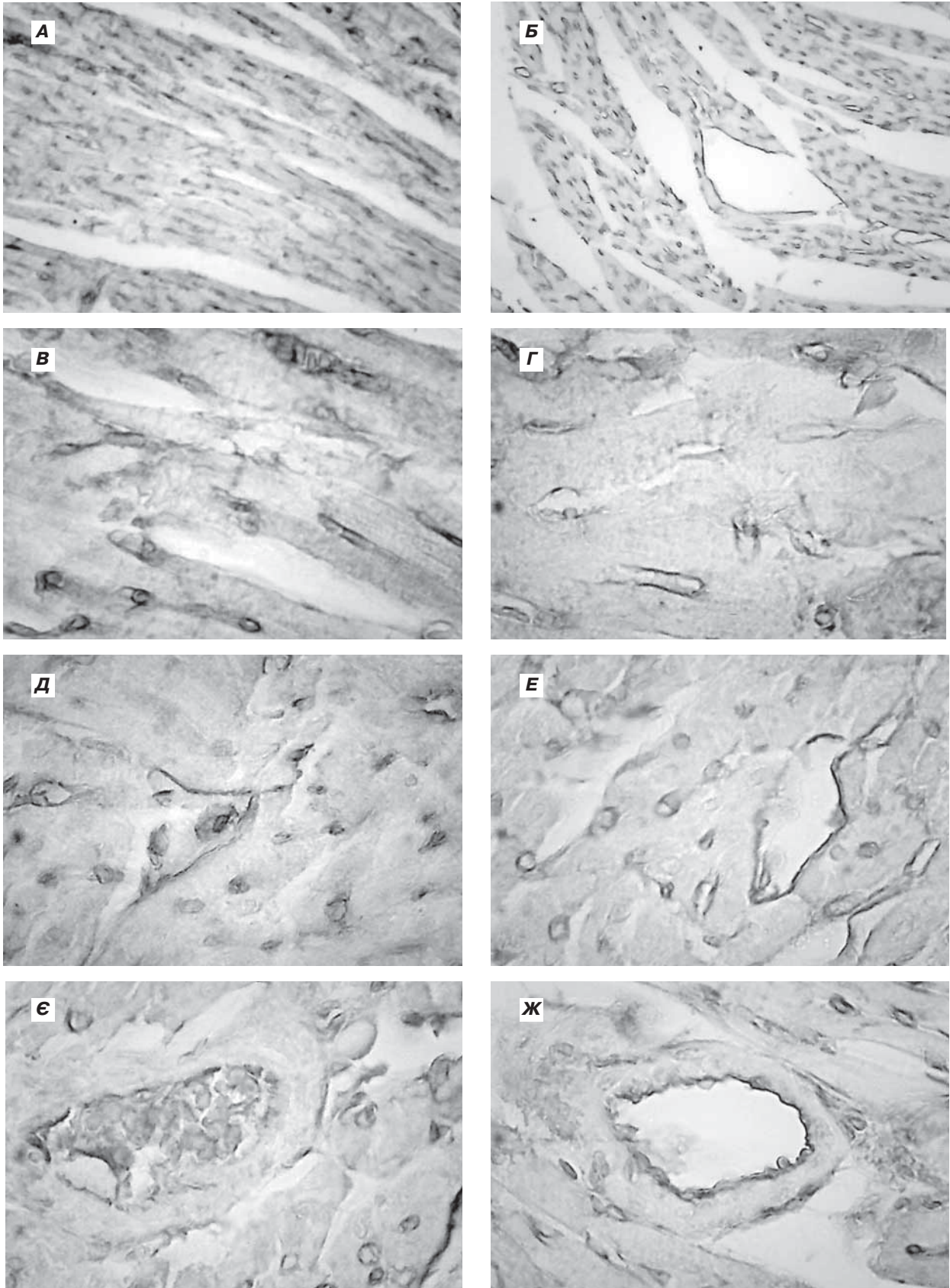


Рис. 3. Експресія рецепторів лектину WGA у структурних компонентах міокарда.  
А – контроль Зб.:x150; В,Д,Е – контроль Зб.:x600; Б – дослід Зб.:x150; Г, Е, Ж – дослід Зб.:x600.

## Використані лектини та їх специфічність зв'язування. Інтенсивність зв'язування лектинів із структурними компонентами стінки серця

Назва лектину його аббревіатура, вуглеводна специфічність	Ендотелій судин ендокарда		Ендотелій судин міокарда		Кардіо-міоцити		Судини епікарда	
	К	Д	К	Д	К	Д	К	Д
Лектин золотого дощу, <b>LABA</b> (Laburnum anagyroides medik) специфічний до LFuc	+++	+++	+	++	п. н. з +++	я. к. +	++	+++
Лектин виноградного слимака, <b>HPA</b> (Helix pomatia l.) специфічний до NAcDGal	+	+	+	+	г. з.	п. н. з. +++	+++	я. е. +++
Лектин зародків пшениці, <b>WGA</b> (Wheat germ agglutinin) специфічний до DGlcNAc>NeuNAc	+++ б. м. ++	б. м. +++	я. +++	+++	п. н. з. +++	я. к. ++  н. в. +++	вн. о. ++	

**Примітка:** +++ інтенсивне зв'язування; ++ помірне зв'язування, + слабе зв'язування, – відсутнє зв'язування. К-контроль, Д – дослід (гіпотироз). я. – ядра; я. е. – ядра ендотеліоцитів; я. к. – ядра кардіоміоцитів; б. м. – базальна мембрана; вн. о. – внутрішня оболонка; г. з. – гомогенне зв'язування; н. в. – нервові волокна; п. н. з. – перинуклеарна зона. \*Вуглеводна специфічність використаних лектинів подана згідно з [4].

групою, більш високою була експресія рецепторів лектину WGA у базальній мембрані гемокапілярів та перинуклеарній зоні кардіоміоцитів (**рис. 3 Б, Г, Е, Ж**), а також рецептори цього лектину виявлялися у нервових волокнах інтерстицію (**табл.**). Фукозоспецифічний лектин LABA зберігав високу спорідненість до ендотелію судин, а також незначну спорідненість виявив до ядер кардіоміоцитів (**табл.**). Оскільки рецептори тироїдних гормонів локалізовані в ядрах тому на тлі гіпотирозу можливі конформаційні зміни їх структури за участі вуглеводного компонента, а саме DGlcNAc та LFuc, та впливати на синтез активних та міозинових філаментів і змінювати функціональну активність кардіоміоцитів.

**Висновок.** Показано, що при гіпотирозі спостерігається гіперхромія ядер кардіоміоцитів, розширення просвіту судин міокарда, периваскулярний

набряк і незначна інфільтрація інтерстицію лейкоцитами, локальні території скупчення адипоцитів. На основі лектиногістохімічних досліджень показана модифікація рецепторів лектинів в ядрах кардіоміоцитів та у ендотеліоцитах судин мікроциркуляторного русла, що вказує на зміну інтенсивності метаболічних процесів у кардіоміоцитах та ендотеліоцитах мікроциркуляторного русла на тлі експериментального гіпотирозу. DGlcNAc>NeuNAc-специфічний лектин WGA може бути маркером ендотеліоцитів.

**Перспективи подальших досліджень.** У перспективі планується провести лектиногістохімічні дослідження стінки серця з використанням більш широкої панелі лектинів різної вуглеводної специфічності та тлі гіпо- та гіперфункції щитоподібної залози в експерименті.

### Literature

- Balabolkin M. I. Fundamentalnaya i klinicheskaya tirhoidologiya / M. I. Balabolkin, E. M. Klebanovaova, – М. : Medicina, 2007. – 816 s.
- Histologicheskaya kartina miokarda krysy pri khirurgicheskom hypothyreose / K. A. Lieva, A. Kh. Kade, S. A. Zanin, A. S. Gumeniuk // Sovremennyye problemy nauki i obrazovaniya. – 2014. – №5. – S. 453.
- Katerenchuk V. I. Sertsevo-sudynni masky hypothyreosu / V. I. Katerenchuk, O. P. Beregova // Vnutrenniaya medicina. – 2007. – Т. 3, №3. – S. 26-46.
- Lytsyk A. D. Lektyny v histochemii / A. D. Lytsyk, Ye. S. Detiuk, M. D. Lytsyk; pod red. Ye. N. Panasiuka. – Lvov : Vysha shkola, 1989. – 140 s.
- Lutsyk S. O. Experymentalnyi hypothyroidism obumovliuye posylene exponuvanniaya vuglevodnykh determinant  $\alpha$ LFuc,  $\beta$ DGal та DGlcNAc u nadnyrkovykh zalozakh shuriv / S. O. Lutsyk, A. M. Yashchenko // Svit medycyny ta biologii. – 2012. – №2. – S. 123–128.
- Pan'kiv V. I. Praktychna tyreoidologiya / V. I. Pan'kiv. – Donetsk : Zaslavs'kyi O. lu., 2011. – 224 s.
- Prystupiuk O. M. Hypothyreos : ushkodzhenniya organiv i system / O. M. Prystupiuk // Mizhnarodnyi endokrynologichnyi zhurnal. – 2011. – №4. – S. 104-109.
- Stechenko L. A. Serdtse pri hypothyreose (eksperymental'noye issledovaniye) / L. A. Stechenko, V. A. Petrenko, T. P. Kuffyriova, A. P. Motuliak [ta in.] // Ivano-Frankovsk. Simfoniya forte. 2008. – 194 s.
- Tabachniuk N. V. Lektynohistokhimichni doslidzhenniya ta embriogenez / N. V. Tabachniuk, I. lu. Oliinyk, L. P. Lavriv // Klinichna anatomiya ta operatyvna khirurgiya. – 2010. – Т. 9, №3. – S. 95 – 100.
- Danzi S. Effect of serum T3 on the regulation of cardiac gene expression : role of histone acetylation / S. Danzi, P. Dubon, I. Klein // Am. J. Physiol. Heart Circ. Physiol. – 2005. – Vol. 289. – P. 1506–1511.
- Danzi S. Thyroid hormone and the cardiovascular system / S. Danzi, I. Klein // Minerva Endocrinologica. – 2004. – Vol. 29. – P. 139–150.
- Dillmann W. H. Cellular action of thyroid hormone on the heart / W. H. Dillmann // Thyroid. – 2002. – Vol. 12. – P. 447–452.

13. Kahaly G. J. Thyroid hormone action in the heart / G. J. Kahaly, W. H. Dillmann // *Endocrine Rev.* – 2005. – Vol. 26. – P. 704–728.
14. Klein I. Thyroid Disease and the Heart (Cardiovascular Involvement in General Medical Condi Conditions) / I. Klein, S. Danzi // *Circulation.* – 2007. – Vol. 116. – P. 1725-173.
15. Klein I. Thyroid hormone and the cardiovascular system / I. Klein, K. Ojamaa // *N. Engl. J. Med.* – 2001. – Vol. 344. – P. 501–509.
16. Strus Kh. Influence of maternal experimental hypothyroidism on quantitative-qualitative indicator of rat progeny skin mast cells in age aspect according to histochemical investigation results and on the base of lectins GNA and PNA receptors cytotopography / Kh. Strus, A. Yashchenko, O. Smolkova, O. Nakonechna // *Advances in Bioscience and Biotechnology.* – 2013, Vol. 4. – P. 840-845.
17. Yashchenko A. M. Rat liver carbohydrate alterations sn streptozotocininduced diabetic rats / A. M. Yashchenko, L. V. Pankevych, A. D. Lutsyk // *E. J. Anat.* – 2012. – Vol. 16. – P. 82-90.

УДК 611. 127 – 018:547. 96]:616. 441-008. 64-092. 9

### **МОРФОЛОГІЧНІ ТА ЛЕКТИНОГІСТОХІМІЧНІ ХАРАКТЕРИСТИКИ МІОКАРДА БІЛИХ НЕЛІНІЙНИХ ЩУРІВ В НОРМІ І ЗА УМОВ ЕКСПЕРИМЕНТАЛЬНОГО ГІПОТИРОЗУ**

**Яценко А. М., Струс Х. І., Смолькова О. В., Панкевич Л. В.**

**Резюме.** Вивчали загальну морфологію та глікокон'югати структурних компонентів міокарда контрольних та дослідних тварин. Досліди проводили на статевозрілих щурах –самцях масою 150- 180 г які були розділені на дві групи (10 контрольних і 10 дослідних). Екзогенний гіпотироз індукували щоденним введенням з їжею тиреостатичного препарату мерказолілу у дозі 7мг/кг маси тіла упродовж 30 діб. Через 30 діб проводили евтаназію тварин шляхом передозування ефірного наркозу. Гістологічний матеріал (кусочки міокарда з ділянки шлуночків та щитоподібної залози) фіксували у 4% нейтральному формаліні. Зрізи товщиною 5-7 мкм забарвлювали гематоксиліном та еозином для загальної морфології. Вуглеводні детермінанти глікокон'югатів структурних компонентів міокарда досліджували методом лектин-пероксидазної техніки з використанням лектинів LABA (LFuc), HPA(NAcDGal), WGA(DGlcNAc>NeuNAc). Візуалізацію рецепторів лектинів проводили в системі діамінобензидину тетрагідрохлориду у присутності перексиду водню. Показано, що при гіпотирозі спостерігається гіперхромія ядер кардіоміоцитів, розширення просвіту судин міокарда, периваскулярний набряк і незначна інфільтрація інтерстицію лейкоцитами, локальні території скопчення адипоцитів. На основі лектиногістохімічних досліджень показана модифікація рецепторів лектинів в ядрах кардіоміоцитів та у ендотеліоцитах судин мікроциркуляторного русла, що вказує на зміну інтенсивності метаболічних процесів у кардіоміоцитах та ендотеліоцитах мікроциркуляторного русла на тлі експериментального гіпотирозу. DGlcNAc>NeuNAc- специфічний лектин WGA може бути маркером ендотеліоцитів.

**Ключові слова:** експериментальний гіпотироз, міокард, загальна морфологія, лектиногістохімія.

УДК 611. 127 – 018:547. 96]:616. 441-008. 64-092. 9

### **МОРФОЛОГИЧЕСКИЕ И ЛЕКТИНОГИСТОХИМИЧЕСКИЕ ХАРАКТЕРИСТИКИ МИОКАРДА БЕЛЫХ НЕЛИНЕЙНЫХ КРЫС В НОРМЕ И ПРИ ЭКСПЕРИМЕНТАЛЬНОМ ГИПОТИРЕОЗЕ**

**Яценко А. М., Струс Х. И., Смолькова О. В., Панкевич Л. В.**

**Резюме.** Изучали общую морфологию и гликоконъюгаты структурных компонентов миокарда контрольных и подопытных животных. Исследования проводили на половозрелых крысах – самцах массой 150- 180 г, которые были разделены на две группы (10 контрольных и 10 подопытных). Экзогенный гипотиреоз индуцировали ежедневным введением с едой тиреостатического препарата мерказолила в дозе 7мг/кг массы тела на протяжении 30 суток. Через 30 суток проводили эвтаназию животных путем передозировки эфирного наркоза. Гистологический материал (кусочки миокарда из области желудочков и щитовидной железы) фиксировали в 4% нейтральном формалине. Срезы толщиной 5-7 мкм окрашивали гематоксиліном и еозином для общей морфологии. Углеводные детерминанты гликоконъюгатов структурных компонентов миокарда исследовали методом лектин-пероксидазной техники с использованием лектинов LABA (LFuc), HPA(NAcDGal), WGA(DGlcNAc>NeuNAc). Визуализацию рецепторов лектинов проводили в системе диаминобензидина тетрагідрохлоридом в присутствии пероксида водорода. Показано, что при гипотиреозе наблюдается гиперхромия ядер кардиомиоцитов, расширение просвета сосудов миокарда, периваскулярный отек и незначительная инфильтрация интерстиция лейкоцитами, локальные территории скопления адипоцитов. На основе лектиногистохимических методов показана модификация рецепторов лектинов в ядрах кардиомиоцитов и в эндотелиоцитах сосудов микроциркуляторного русла, что свидетельствует об изменении интенсивности метаболіческих процессов в кардиомиоцитах и эндотелиоцитах микроциркуляторного русла на фоне экспериментального гипотиреоза. DGlcNAc>NeuNAc- специфический лектин WGA может быть маркером эндотелиоцитов.

**Ключевые слова:** экспериментальный гипотиреоз, миокард, общая морфология, лектиногистохимия.

UDC 611. 127 – 018:547. 96]:616. 441-008. 64-092. 9

### **Morphological and Lectin Histochemical Characteristics of Myocardium of White Nonlinear Rats in Normal and under Experimental Hypothyroidism**

**Yashchenko A. M., Strus Kh. I., Smolkova O. V., Pankevych L. V.**

**Abstract.** General morphology and glycoconjugates of myocardium structural components has been studied in control and experimental animals. Experiments were performed on mature rats – males with weight 150-180g, who were divided into two groups (10 control and 10 experimental). Exogenous hypothyroidism was induced by daily administration of food thyreostatic drug mercazolilum at a dose of 7 mg / kg body weight within 30 days. After 30 days the animal euthanasia was performed by an overdose of ether anesthesia. Investigations were carried out in accordance with the basic standards GCP (1996), the European Convention on Human Rights and Biomedicine from 04.04.1997, the Helsinki Declaration of the World Medical Association with the ethical principles of scientific medical research involving humans (1964-2008), the Order of the Ministry of Health of Ukraine №690 from 23. 09. 2009 and in agreement with the Commission on Bioethics of Danylo Halytsky Lviv National Medical University (Protocol №6 of 24.06.2013). Histological material (pieces of myocardium from ventricular areas and thyroid gland) were fixed in 4% neutral formalin, dehydrated, compacted and embedded in paraffin. Sections 5-7 µm thick were stained by hematoxylin and eosin for general morphology. Glycoconjugate carbohydrate determinants of myocardium structural components were studied by lectin-peroxidase technique using LABA (LFuc), HPA (NAcDGal), WGA (DGlcNAc>NeuNAc) lectins. Lectin receptors visualization was conducted in 3'3-diaminobenzidine tetrahydrochloride system in H<sub>2</sub>O<sub>2</sub> presence. For specificity control of histochemical reactions were used: 1) lectin-peroxidase conjugates exclusion from staining protocol; 2) before lection solution application, for oxidation of glycopolymers carbohydrate determinants, pre-incubation of histological slides was conducted during 60 min. in 1% HIO<sub>4</sub> (Reanal, Budapest, Hungary). Function control of thyroid gland was performed by investigation of thyroid glands morphology after staining slides by hematoxylin and eosin, and by determining T<sub>3</sub> and T<sub>4</sub> hormones in blood serum using radiological method by means of standard sets. Morphometric investigations of thyroid glands parameters were performed by using computer program ImageTool for Windows (version 2.00), followed by statistical processing results using the new EXEL (Windows 2003). It is shown that in hypothyroidism hypochromia of cardiomyocytes' nuclei, expansion of myocardial vascular lumen, perivascular edema and insignificant interstitial infiltration by leukocytes, local area accumulations of adipocytes are observed. Based on lectin histochemical studies it is shown modification of lectin receptors in the nuclei of cardiomyocytes and in endothelial cells of the microcirculatory bed, thus indicating the change of intensity of metabolic processes in cardiac myocytes and endothelial cells of the microcirculatory bed on the background of experimental hypothyroidism. DGlcNAc> NeuNAc-specific WGA lectin may be a marker of endothelial cells.

**Keywords:** experimental hypothyroidism, myocardium, general morphology, lectin histochemistry.

*Рецензент – проф. Білаш С. М.*

*Стаття надійшла 09. 03. 2015 р.*