

Н.Ю. Резніченко¹, О.В. Веретельник¹, А.М. Кравчук², О.О. Діденко², В.І. Драч²,
В.В. Дузенко², М.П. Красько¹

¹Запорізький державний медичний університет

²КУ «Запорізький обласний шкірно-венерологічний клінічний диспансер»
Запорізької обласної ради

Клінічні випадки *tinea capitis* в осіб постпубертатного віку

Наведено огляд літератури щодо етіологічних чинників, клінічних виявів і лікування *tinea capitis*. Представлено клінічні спостереження випадків мікозу волосистої частини голови в осіб постпубертатного віку. Показано ефективність перорального застосування тербінафіну (препарат «Фунготек») при тяжких атипових формах мікозів.

Ключові слова

Tinea capitis, клінічні випадки, лікування, тербінафін.

T*inea capitis* (або мікоз волосистої частини голови) — це захворювання мікотичної етіології зі схильністю до ураження волосяних фолікулів і стрижнів волосся у зоні волосистої частини голови, брів і вій.

У вітчизняній літературі мікози волосистої частини голови традиційно поділяють на трихофітію, мікроспорію та фавус [1]. Водночас у більшості закордонних джерел розрізняють такі клініко-етіологічні форми *tinea capitis* [2, 7, 17]:

- 1) ектотрикс-інфекція (основними етіологічними чинниками є *Microsporum canis*, *Microsporum gypseum*, *Trichophyton equineum*, *Trichophyton verrucosum*, *Trichophyton mentagrophytes*);
- 2) ендотрикс-інфекція (найчастіше спричинена *Trichophyton tonsurans*, *Trichophyton violaceum*);
- 3) фавус (у більшості випадків зумовлений *Trichophyton schoenleinii*, спорадично — *Trichophyton violaceum* і *Microsporum gypseum*);
- 4) керіон (або інфільтративно-нагнійна дерматофітія, асоційована з інфікуванням *Trichophyton tonsurans* або грибами групи *Trichophyton ectothrix*) (рис. 1).

Epidermophyton floccosum і *Trichophyton concentricum* у край рідко уражують волосисту частину голови [8]. *Trichophyton rubrum*, хоча і не є типовою причиною *tinea capitis*, інколи може зумовлювати ураження всього шкірного покриву, зокрема і волосистої частини голови [5, 11].

У дитячій популяції до настання пубертатного віку *tinea capitis* зустрічається доволі часто. За даними Grace F. Као, 92,5 % дерматомикозів волосистої частини голови (як і мікозів іншої локалізації) припадає на вік до 10 років з піком захворюваності у 3–7 років (рис. 1–3) [17]. З настанням пубертатного віку відбувається заселення волосистої частини голови ліпофільними грибами роду *Malassezia*, які становлять собою нормальну мікрофлору шкіри, збільшується рівень фунгістатичних жирних кислот у секреті сальних залоз, що сприяє усуненню патогенних грибів.

Для осіб дорослого віку більше характерним є ураження шкіри стоп, нігтів, гладенької шкіри тулуба та кінцівок, обличчя (рис. 4). Однак у дорослих доволі рідко можна спостерігати мікози волосистої частини голови. За даними Grace F. Као, у постпубертатному віці частіше виявляється ендотрикс-інфекція, що пояснюється ураженням спорами стрижнів волосся у фазі як анагена, так і телогена [17]. Це призводить до хронізації мікотичної інфекції.

Масштабні дослідження основних етіологічних чинників *tinea capitis* в осіб, старших 18 років, провели Ornella Cervetti та співавт. у дерматологічній клініці Турина (Італія). Дослідники протягом 1997–2012 років обстежили 508 осіб, середній вік яких становив 56,5 року. В обстежених із встановленим діагнозом *tinea capitis* з уражених ділянок волосистої частини

голови у 53,8 % випадків мікробіологічно виділено *Microsporum canis*, у 23,1 % випадків — *Trichophyton mentagrophytes*, у 15,4 % — *Trichophyton rubrum*, у 7,7 % — *Trichophyton violaceum*. Науковці пропонували для лікування хворих на *tinea capitis* тербінафін у дозі 250 мг/добу протягом 8 тиж, що чинило виражений терапевтичний ефект. Проте у 3 пацієнтів з тривалим анамнезом мікотичного ураження залишилися вогнища рубцевої алопеції [5].

У різних країнах світу спостерігається переважання того чи іншого мікотичного патогену, спричиненого *tinea capitis*. Так, С. Seebacher та співавт. наводять дані дослідження, проведеного у Німеччині: 50 % мікозів волосистої частини голови були зумовлені *Microsporum canis*, 22 % — *Trichophyton verrucosum*, 14 % — *Trichophyton rubrum*, 4 % — *Trichophyton mentagrophytes*, 4 % — іншими дерматофітами [12].

Дослідження, проведені Amel Mebazaa та співавт. в Тунісі у 1990—2005 роках, показали переважання *Trichophyton violaceum* (60 % випадків) у мікробіологічних посівах з вогнищ мікозу волосистої частини голови у групі осіб середнього віку 34,5 року. Проте у 20 % хворих виділено *Microsporum canis*, у 12 % — *Trichophyton schoenleinii*, у 3,5 % — *Trichophyton verrucosum*. *Trichophyton mentagrophytes* і *Trichophyton rubrum* були нечастими збудниками *tinea capitis* (кожен висіювався лише в 1,77 % випадків) [9].

Отримані дані свідчать про атиповість етіологічних чинників мікозу в старших вікових групах і необхідність ретельного обстеження осіб постпубертатного віку за наявності у них будь-яких висипань на шкірі волосистої частини голови. Це підтверджують і результати наших власних спостережень (рис. 5, 6). Навіть незначне лущення шкіри може бути симптомом мікозу в осіб постпубертатного віку, особливо за наявності сприятливих чинників.

У дорослому віці спостерігається тенденція до більш частого виникнення *tinea capitis* у жінок порівняно з чоловіками [5]. Деякі автори пояснюють це зниженням рівня естрогенів у жінок в постменопаузальному періоді, що призводить до швидкої інволюції сальних залоз [6, 8, 9]. Проте більшість вчених пов'язують відносно часте виникнення мікозів волосистої частини голови в жінок їх тіснішим контактом з дітьми та постійним відвідуванням перукарні [9, 14, 15].

У старшому віці незалежно від статі сприятливим чинником виникнення мікозів будь-якої локалізації, зокрема і *tinea capitis*, є імунодефіцитний стан, зокрема зумовлений цукровим діабетом та використанням системних кортико-

стероїдів [5, 9, 10]. Підтвердженням цього є також клінічні випадки, які ми спостерігали у своїй практиці (рис. 6).

Клінічні вияви мікозів волосистої частини голови можуть значно варіювати від маленьких вогнищ почервоніння та лущення шкіри до формування великих інфільтратів із гнійним вмістом з подальшим утворенням рубцевої алопеції (див. рис. 1, 2, 5, 6). Поверхнева мікроспорія волосистої частини голови становить собою незапальну інфекцію з утворенням вогнищ округлої форми з чіткими межами, вкритих лусочками сіруватого кольору. Волосся у таких вогнищах обламується на рівні 5—8 мм над шкірою. Захворювання має тенденцію до швидкої дисемінації.

Поверхнева трихофітія волосистої частини голови зазвичай супроводжується запальною реакцією шкіри з утворенням великих вогнищ еритеми та лущення неправильної форми з нечіткими розмитими межами. У патологічних вогнищах помітне порідіння волосся, зумовлене не його випадінням, а обламуванням на рівні 2—3 мм над поверхнею шкіри. Волосся, яке обламується безпосередньо біля устя фолікула, має вигляд «чорних крапок», що є важливим симптомом трихофітії [2].

Керіон характеризується появою на волосистій частині голови напівкруглих пухлиноподібних утворень яскраво-червоного кольору, тістоподібних під час пальпації. Запальні інфільтрати складаються з численних фолікулярних пустул, частково вкритих кірками (див. рис. 1). Унаслідок натиснення на таке вогнище з розширених отворів фолікулів виділяються краплини гною (симптом «медових сот»). Волосся через гнійне запалення фолікулів легко епілюється. Хворі можуть скаржитися на слабкість, головний біль, субфебрильну температуру. Можуть збільшуватися регіональні лімфатичні вузли [12]. Керіон може прогресувати з дифузним поширенням інфекції та тяжким ступенем ефлувіума з подальшим формуванням вогнищ рубцевої алопеції.

Фавус за класичного перебігу виявляється утворенням скутул, випадінням волосся, формуванням рубцевої атрофії шкіри внаслідок запалення. Скутули міцно прикріплюються до шкіри, знімаються зі значними зусиллями окремими лусочками, залишають по собі запальну яскраво-рожеву ерозію. Волосся втрачає блиск, тьмяніє, стає сіро-білим. Від людини відчутний «мишачий» запах. Рідше зустрічаються сквамозна та імпетигозна форми фавуса [2].

Клінічна картина різних видів *tinea capitis* має певні відмінності, однак це не дає можливості з упевненістю визначити патоген. Клінічні

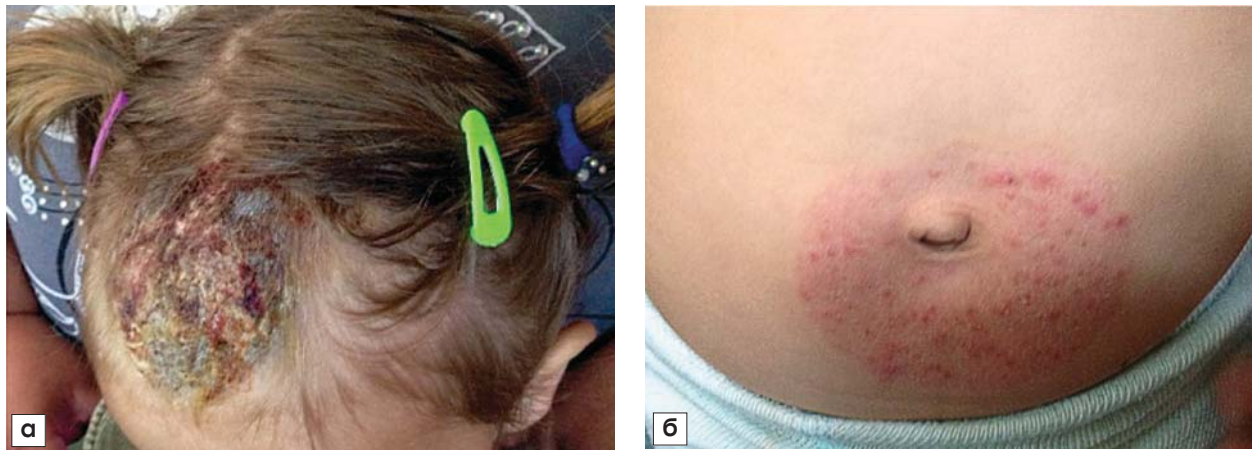


Рис. 1. Пацієнтка Л., 3 роки. Діагноз: дерматофітія, зумовлена *Trichophyton mentagrophytes*

а — Керіон, у лобній зоні волосистої частини голови — болісний пухлиноподібний інфільтрат, на поверхні якого розташовані численні фолікулярні пустули та кірки жовто-коричневого кольору, в разі стиснення інфільтрату з'являються краплини гною; б — вогнище ураження на шкірі живота (пляма рожевого кольору з чіткими межами та фолікулярними пустулами і лущенням на поверхні). Хвора мешкає у сільській місцевості (клінічний випадок представлений лікарем О.О. Діденко).

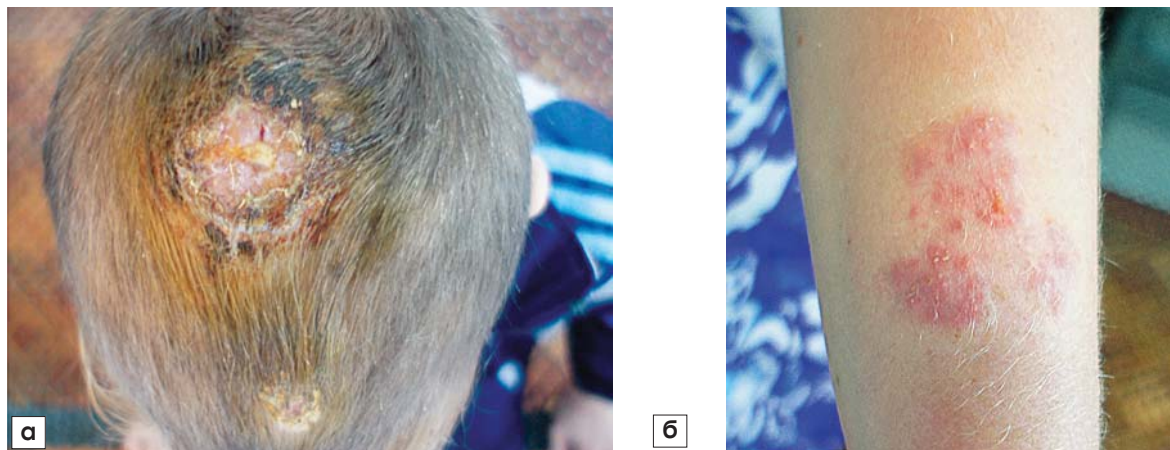

Рис. 2. Діагноз: дерматофітія, зумовлена інфікуванням *Trichophyton verrucosum*

а — Пацієнт В., 5 років. У тім'яній зоні волосистої частини голови — болісний інфільтрат з наявністю численних фолікулярних пустул та кірок жовто-коричневого кольору; б — хвора А. (мати пацієнта В.), 33 роки. Вогнище ураження на шкірі передпліччя (плями червоного кольору з чіткими межами з наявністю на їх поверхні фолікулярних пустул). Хворі мешкають у сільській місцевості, мають постійний контакт з великою рогатою худобою (клінічний випадок представлений лікарем О.О. Діденко).

вияви мікозу волосистої частини голови залежать не лише від етіологічного чинника захворювання, а й від загального стану організму хворого, супутніх захворювань, взаємодії між організмом хазяїна (людини) та патогеном (грибом). Це свідчить про необхідність як обов'язкового мікробіологічного підтвердження діагнозу, так і ретельного обстеження пацієнтів постпубертатного віку на предмет наявності супутніх захворювань.

Під спостереженням перебували двоє дорослих хворих з атипичним перебігом *tinea capitis* (див. рис. 5, 6). Перший випадок цікавий незвичним етіологічним чинником — *Trichophyton rubrum*. Адже мікоз волосистої частини голови, спричинений збудником, є рідкісним явищем у світі.

Водночас у провідних дерматологічних виданнях з'являються описи таких клінічних випадків у осіб старшого віку. Так, у журналі «Mycoses» у 2005 році опубліковано статтю А. Ziemer, К. Kohl, G. Schröder [16], присвячену випадку *tinea capitis*, пов'язаного з *Trichophyton rubrum* у 63-річного чоловіка. Захворювання виникло на тлі повного здоров'я. У пацієнта не було інших (окрім волосистої частини голови) зон ураження мікотичною інфекцією та імунодефіцитних станів. Автори зазначають ефективність лікування цього різновиду *tinea capitis* системним і топічним тербінафіном. Аналогічний випадок мікозу волосистої частини голови, зумовленого *Trichophyton rubrum*, спостерігали у 2014 році Sheikh Manzoor Ahmad та співавт. у 70-річної жінки [13].

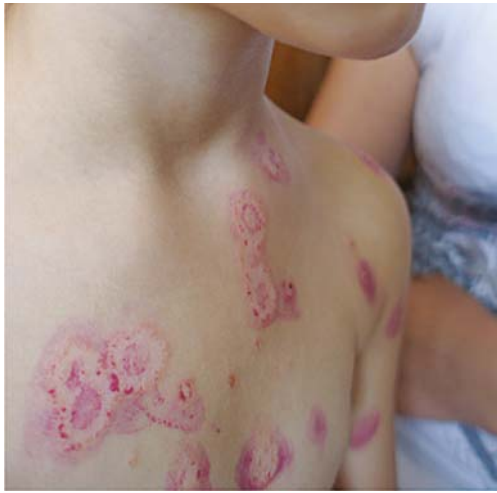

Рис. 3. Пацієнтка Л., 4 роки. Діагноз: дерматофітія, зумовлена інфікуванням *Microsporum canis*

Наявність на гладенькій шкірі численних рожевих плям круглої форми з чіткими межами з блідим центром та периферичним обідком, лущенням на поверхні. Під променями лампи Вуда — специфічне яскраве «фосфоричне» світіння зеленим кольором. В анамнезі — щоденний контакт з кошенятами, після чого і виникли висипання. Мати хворої самостійно застосовувала фулорцин для лікування (клінічний випадок представлений лікарем Н.Ю. Резніченко).

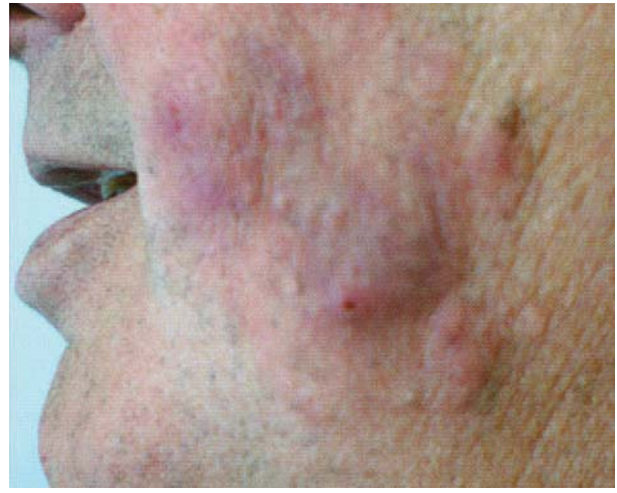

Рис. 4. Пацієнт С., 57 років. Діагноз: паразитарний сікоз, зумовлений інфікуванням *Trichophyton verrucosum*

Асиметричне ураження зони бороди з наявністю інфільтрату синюшно-червоного кольору та перифолікулярних пустул на його поверхні. Хворий мешкає у сільській місцевості, є робітником молочної ферми (клінічний випадок представлений лікарем В.В. Дузенко).

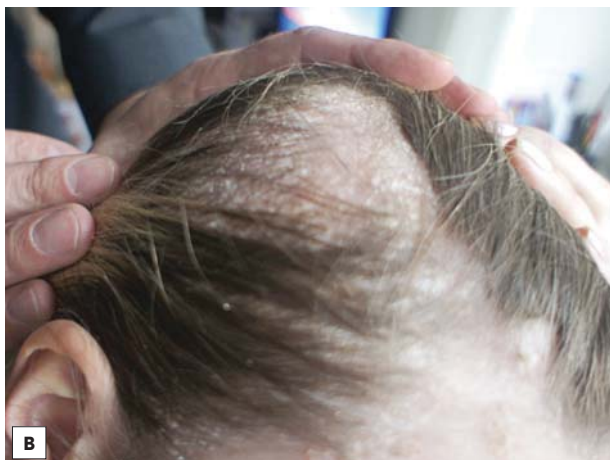
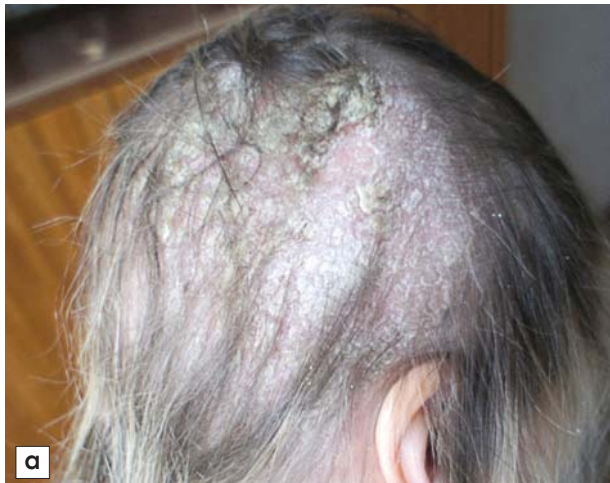
Рис. 5. Пацієнтка Л., 23 роки. Діагноз: мікоз волосистої частини голови, зумовлений *Trichophyton rubrum*

а, в — до лікування; б, г — після лікування із застосуванням препарату «Фунготек» (клінічний випадок представлений лікарем Н.Ю. Резніченко).

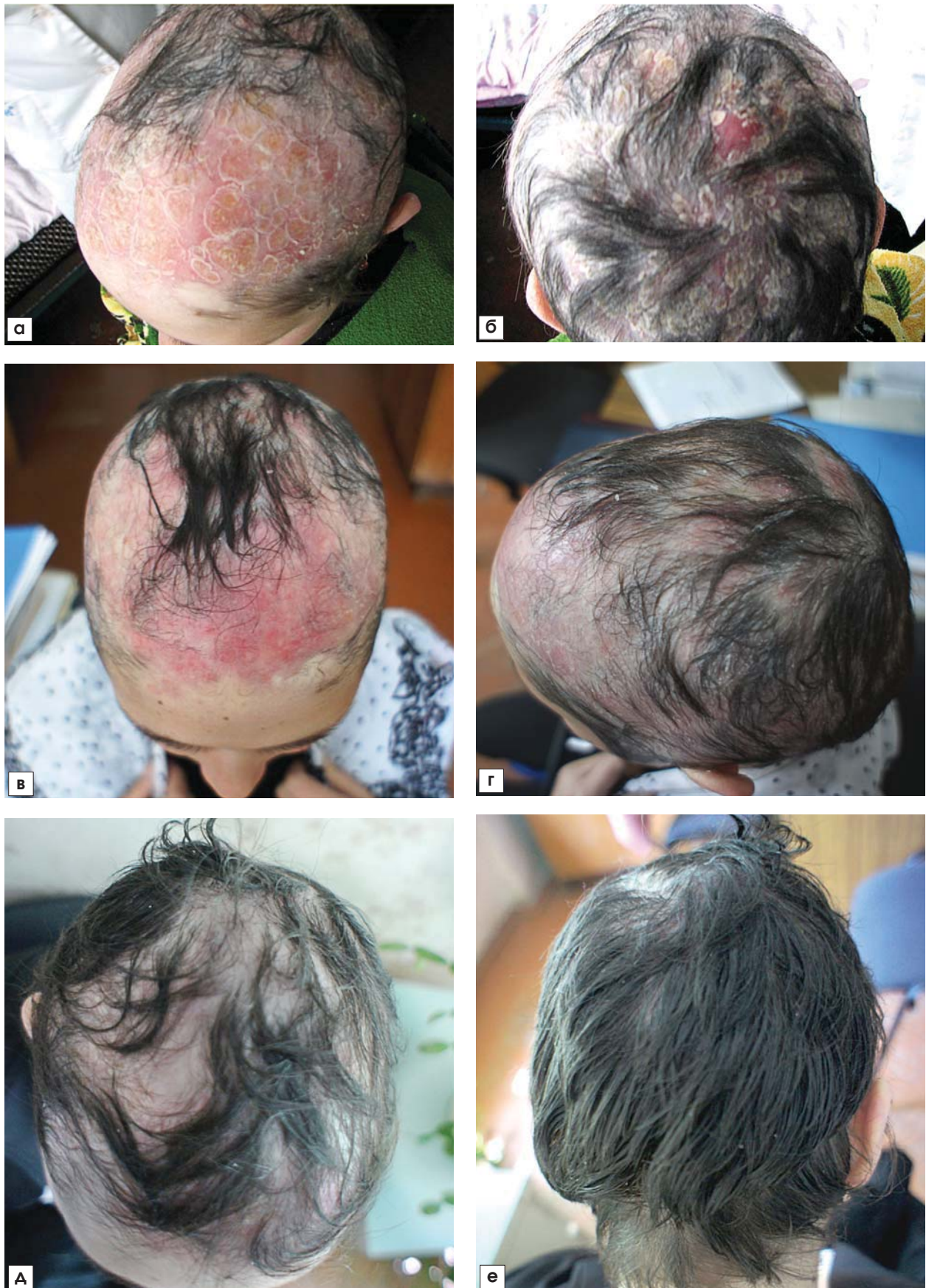

Рис. 6. Хвора Д., 22 роки. Діагноз: мікоз волосистої частини голови, зумовлений *Trichophyton mentagrophytes*, синдром Швахмана—Даймонда

а, б — до лікування мікозу; в, г — через 2 тиж лікування; д, е — через 4 міс лікування (клінічний випадок представлений лікарем Н.Ю. Резніченко).



Рис. 7. Хвора Д., 22 роки. Діагноз: мікоз волосистої частини голови, зумовлений *Trichophyton mentagrophytes*. Синдром Швахмана—Даймонда через 3 роки (клінічний випадок представлений лікарем Н.Ю. Резніченко).

Пацієнтку Л., віком 23 роки (див. рис. 5), включену в наше дослідження, було направлено до жіночого шкірного відділення Запорізького обласного шкірно-венерологічного клінічного диспансеру з попередніми діагнозами: псоріаз волосистої частини голови, трихофітія волосистої частини голови, мікроспорія волосистої частини голови. Під час госпіталізації до стаціонарного відділення пацієнтка скаржилася на почервоніння та лущення шкіри голови, посилене випадіння волосся з формуванням вогнищ облісіння. З анамнезу стало відомо, що вона захворіла 6 міс тому. Пацієнтка зверталася по медичну допомогу до сімейного лікаря за місцем проживання, який спочатку встановив діагноз себореїного дерматиту, а потім — псоріазу волосистої частини голови. З цього приводу хвора отримувала амбулаторне лікування антигістамінними препаратами, вітамінами групи В, гепатопротекторами і топічними кортикостероїдами. Ефекту від лікування не відчувала, а навпаки — спостерігала погіршення стану шкіри голови та прогресування алопеції. З сімейного анамнезу стало відомо, що родичі хворої не страждали на псоріаз та інші дерматози.

На волосистій частині голови пацієнтки виявлено еритему та суцільне рясне лущення біло-жовтого кольору. Лусочки були азбестоподібними, щільно прикріплювалися до шкіри. Спос-

терігалися вогнища стійкого випадіння волосся. Саме волосся було тонким, ламким, легко епілювалося при натягуванні. Змін з боку інших органів та систем організму не виявлено.

Під час огляду волосистої частини голови у променях лампи Вуда світіння не було. Культуральне дослідження матеріалу з уражених ділянок волосистої частини голови у трьох окремих зразках засвідчило ріст *Trichophyton rubrum*. Результати загальноклінічних аналізів були в межах норми.

Хворій встановлено остаточний діагноз мікозу волосистої частини голови, зумовленого *Trichophyton rubrum*.

Після встановлення такого рідкісного діагнозу постало питання вибору оптимальної терапії. Нашу увагу привернула можливість лікування пацієнтки пероральним тербінафіном насамперед з огляду на описану закордонними колегами ефективність лікування саме цим препаратом хворих з аналогічними діагнозами [16]. Крім того, тербінафін є аліламіном і має широкий спектр дії щодо інфекцій шкіри, волосся і нігтів, спричинених такими дерматофітами, як *Trichophyton* (*Trichophyton rubrum*, *Trichophyton mentagrophytes*, *Trichophyton verrucosum*, *Trichophyton tonsurans*, *Trichophyton violaceum*), *Microsporum* (наприклад, *Microsporum canis*), *Epidermophyton floccosum* і гриби роду *Candida* (наприклад, *Candida albicans*) та *Pityrosporum*. У низьких концентраціях тербінафін чинить фунгіцидну дію щодо дерматофітів, пліснявих і деяких диморфних грибів.

Тербінафін специфічно пригнічує ранній етап біосинтезу стеринів у клітині гриба. Це призводить до дефіциту ергостерину і внутрішньоклітинного накопичення сквалену, що спричинює загибель клітини гриба. Препарат діє шляхом інгібування ферменту скваленоксидази у клітинній мембрані гриба, що дуже важливо для практичної діяльності, оскільки цей фермент належить до системи цитохрому Р450, тому тербінафін не впливає на біотрансформацію гормонів, ліків [1]. У разі застосування внутрішньо тербінафін накопичується у шкірі, волоссі та нігтях у концентраціях, що забезпечують фунгіцидну дію. Отже, за своїми характеристиками тербінафін є ефективним антимикотичним засобом. Крім того, препарат зазвичай добре переносять хворі. Побічні реакції виникають у край рідко і, як правило, слабо виражені та швидко минають.

Ці переваги тербінафіну стали підставою для його призначення при мікозі волосистої частини голови, зумовленому *Trichophyton rubrum*.

Для лікування пацієнтки Л. обрано «Фунготек» як препарат тербінафіну з високою ефек-

тивністю, підтвердженою численними дослідженнями та багаторічним власним досвідом застосування. Препарат призначали в дозі 250 мг 1 раз на добу. Супутня терапія включала гепатопротекторні препарати, вітаміни (біотин, пантенол) і топічні засоби.

Значне поліпшення клінічної картини захворювання спостерігалось вже через 2 тиж застосування препарату «Фунготек» у вигляді зменшення еритеми, лущення шкіри, припинення посиленого ефлувіуму. Згідно з інструкцією до застосування препарату його прийом було продовжено до 4 тиж у дозі 250 мг на добу. Через місяць від початку терапії у пацієнтки на волосистій частині голови не виявлялися вогнища еритеми та лущення, не спостерігалось легкого епілювання волосся при натягуванні. З метою прискорення росту волосся в уражених раніше зонах хворій рекомендовано продовжити застосування біотину та пантенолу перорально протягом 2 міс [3]. Як видно з рис. 5б, 5г, комплексна терапія, основою якої був пероральний препарат «Фунготек», виявилася ефективною — досягнуто повного одужання пацієнтки з відновленням росту волосся у зонах алопеції.

Крім того, зареєстровано добру переносність препарату «Фунготек». Пацієнтка не скаржилася на будь-яке нездужання, не виявлено змін у загальноклінічних аналізах. Також не встановлено гепатобіліарних порушень на тлі прийому препарату «Фунготек». Проте слід пам'ятати про можливість їх виникнення та необхідність постійного контролю за біохімічними аналізами пацієнтів, які приймають антимікотичні засоби.

Отже, результати лікування хворої на мікоз волосистої частини голови, зумовлений *Trichophyton rubrum*, свідчать про високу клінічну ефективність препарату «Фунготек», навіть у випадках рідкісних форм мікозів.

Другий клінічний випадок *tinea capitis* ми спостерігали в пацієнтки Д., віком 22 років (див. рис. 6). Хвору було направлено до жіночого шкірного відділення Запорізького обласного шкірно-венерологічного клінічного диспансеру з попереднім діагнозом: мікроспорія волосистої частини голови. Під час госпіталізації до стаціонарного відділення пацієнтка скаржилася на почервоніння та лущення шкіри голови, вогнища облісіння. З анамнезу стало відомо, що тривалість захворювання становить 14 років. Хвора мешкає у сільській місцевості, зверталася по медичну допомогу з приводу висипки на голові лише до педіатра за місцем проживання. Їй було встановлено попередній діагноз псоріазу волосистої частини голови. Педіатр неодноразово направляв хвору на консультацію та подальше

лікування до шкірно-венерологічного диспансеру, проте мати пацієнтки ігнорувала ці рекомендації. Без відповідного лікування захворювання поступово прогресувало з утворенням великих вогнищ алопеції.

З анамнезу життя стало відомо, що пацієнтка мала тяжке супутнє захворювання — синдром Швахмана — Даймонда, з приводу якого перебувала на диспансерному обліку в гематолога та педіатра, а з настанням повноліття — у терапевта. Синдром Швахмана — Даймонда — це рідкісне спадкове аутосомно-рецесивне захворювання, що характеризується недостатністю екзокринної функції підшлункової залози, дисфункцією кісткового мозку, нейтропенією, аномаліями скелета (низьким зростом та іншими).

Із сімейного анамнезу стало відомо, що родичі пацієнтки не хворіли на псоріаз та інші дерматологічні захворювання. Жоден з них не скаржився на шкірні висипання та посилене випадіння волосся. Мати хворої (з її слів) з дитинства мала вияви синдрому Швахмана — Даймонда, однак протягом останніх років постійного лікування за власним бажанням не отримувала.

У хворої на волосистій частині голови виявлялися еритематозні плями з суцільним рясним лущенням біло-жовтого кольору. В лобній та тім'яній зонах спостерігалися вогнища стійкого випадіння волосся. В тім'яній зоні були вогнища рубцевої алопеції. В лобній зоні пальпаторно визначався болісний чітко відмежований від прилеглої шкіри пухлиноподібний інфільтрат напівкруглої форми розміром 3 см у діаметрі яскраво-червоного кольору.

Під час огляду волосистої частини голови у променях лампи Вуда флуоресценції не було. Культуральне дослідження матеріалу з уражених ділянок волосистої частини голови у трьох окремих зразках засвідчило ріст *Trichophyton mentagrophytes* і *Staphylococcus epidermidis*. У багатьох повторних загальних аналізах крові (протягом 4 місяців) визначалися значна нейтропенія та лейкопенія (рівень лейкоцитів здебільшого не досягав $1 \cdot 10^9/\text{л}$ і в середньому становив $0,8 \cdot 10^9/\text{л}$). Результати інших загальноклінічних аналізів лишалися в межах норми.

Отже, хворій встановлено остаточний діагноз мікозу волосистої частини голови, зумовленого *Trichophyton mentagrophytes*. Супутній діагноз: синдром Швахмана — Даймонда.

Враховуючи тривалість перебігу захворювання, значні ділянки алопеції, імунодефіцитний стан пацієнтки, вибір її оптимального лікування становив певну проблему. Враховуючи дослідження Kirti Narang та співавт., які досягли ефективних результатів лікування пероральним тер-

бінафіном у пацієнтів з *tinea capitis* на тлі імунodefіцитного стану, спричиненого ВІЛ-інфекцією у дорослому віці [10], як основний засіб терапії хворій Д. було призначено препарат «Фунготек» у дозі 250 мг 1 раз на добу. Супутня терапія включала гепатопротекторні препарати, вітаміни (А, Е, біотин, пантенол) і топічні засоби.

Значне поліпшення клінічної картини захворювання спостерігалось вже через 2 тиж застосування препарату у вигляді поступового регресу інфільтрату в лобній зоні волосистої частини голови, зменшення еритеми та лущення шкіри, припинення посиленого ефлувіуму (див. рис. 6в, 6г). Згідно з інструкцією до застосування препарату прийом «Фунготеку» було продовжено до 4 тиж у дозі 250 мг на добу. Через місяць від початку терапії у пацієнтки на волосистій частині голови не виявлялися вогнища еритеми та лущення, інфільтрат у лобній зоні повністю регресував, не спостерігалось легкого епілювання волосся при натягуванні, проте зберігалися вогнища алопеції. З метою прискорення росту волосся у зонах алопеції хворій було рекомендо-

вано продовжити прийом біотину та пантенолу перорально протягом 3 міс. Як видно з рис. 6д, 6е, 7, комплексна терапія, основою якої є пероральний препарат «Фунготек», сприяла повному одужанню пацієнтки. В тім'яній зоні волосистої частини голови ріст волосся не відновився лише в ділянках рубцевої алопеції.

Хвора із синдромом Швахмана—Даймонда добре переносила лікування препаратом «Фунготек». Насамперед це стосувалося збереження гематологічних показників (згідно з інструкцією до застосування тербінафіну, можливі зміни в показниках крові). Пацієнтка на тлі прийому препарату не мала скарг на будь-яке нездужання, не зареєстровано змін у загальноклінічних аналізах.

Висновок

Отже, результати лікування хворих на тяжкі атипіві форми мікозів (зокрема і поєднані з імунodefіцитним станом) підтверджують високу клінічну ефективність препарату «Фунготек» і дають підстави широко рекомендувати його в дерматологічній практиці.

Список літератури

- Кулага В.В., Романенко І.М., Афонин С.Л., Кулага С.М. Грибковые болезни и их осложнения. Клиника, диагностика, лечение: руководство для врачей.— Луганск: Элтон-2,— 2006.— 520 с.
- Мавров И.И., Болотная Л.А., Сербина И.М. Основы диагностики и лечения в дерматологии и венерологии.— Харьков: Факт,— 2007.— 792 с.
- Резніченко Н.Ю., Резніченко Ю.Г., Резніченко Г.І., Пащенко І.В. Вітамінопрофілактика та вітамінотерапія мешканців промислових центрів.— К.: ТОВ «Людопринт Україна», 2013.— 108 с.
- Степаненко В.І., Короленко В.В. Структура організації надання дерматологічної та венерологічної допомоги у провідних країнах світу в аспекті перспектив реформування дерматовенерологічної служби в Україні // Укр. журн. дерматол., венерол., косметол.— 2012.— № 1.— С. 10—18.
- Cervetti O., Albini P., Arese V. Tinea Capitis in Adults // *Advances in Microbiology*.— 2014.— N 4.— P. 12—14.
- Elewski E. Tinea Capitis: A Current Perspective // *J. Amer. Acad. of Dermatol.*— 2000.— Vol. 42, N 1.— P. 1—20.
- Fu M., Ge Y., Chen W. et al. Tinea faciei in a newborn due to *Trichophyton tonsurans* // *J. Biomed. Res.*— 2013.— N 27 (1).— P. 71—74.
- Gianni C., Betti R., Perotta E., Crosti C. Tinea Capitis in Adults // *Mycoses*.— 1995.— Vol. 38, N 7—8.— P. 329—331.
- Mebaza A., Oumari K.E., Ghariani N. et al. Tinea Capitis in Adults in Tunisia // *International J. of Dermatol.*— 2010.— Vol. 49, N 5.— P. 513—516.
- Narang K., Pahwa M., Ramesh V. Tinea Capitis in the Form of Concentric Rings in an HIV Positive Adult on Antiretroviral Treatment // *Indian J. of Dermatol.*— 2012.— Vol. 57, N 4.— P. 288—290.
- Pineiro L., Larruskain J., Idigoras P., Perez-Trallero E. Trichophyton rubrum Syndrome: The Tip of the Iceberg and a Preventable Outcome // *Mycoses*.— 2010.— Vol. 53, N 2.— P. 186.— DOI: 10.1111/j.1439-0507.2008.01685.
- Seebacher C., Abeck D., Brasch J. et al. Tinea Capitis // *J. der Deutschen Dermatologischen Gesellschaft*.— 2006.— Vol. 4, N 12.— P. 1085—1091.
- Sheikh Manzoor Ahmad, Mohiuddin Wani GH, Bilques Khursheed Kerion mimicking bacterial infection in an elderly patient // *Indian Dermatol. Online J.*— 2014.— Vol. 5, N 4.— P. 494—496.
- Takwale A., Agarwal S., Holmes S.C., Berth-Jones J. Tinea Capitis in Two Elderly Women: Transmission at the Hairdresser // *British J. of Dermatol.*— 2001.— Vol. 144, N 4.— P. 898—900.
- Vidimos A.T., Camisa C., Tomecki K.J. Tinea Capitis in Three Adults // *International J. of Dermatol.*— 1991.— Vol. 30, N 3.— P. 206—208.
- Ziemer A., Kohl K., Schroder G. Trichophyton Rubrum-Induced Inflammatory Tinea Capitis in a 63-year-old Man // *Mycoses*.— 2005.— Vol. 48, N 1.— P. 76—79.
- <http://emedicine.medscape.com>.

Н.Ю. Резниченко¹, А.В. Веретельник¹, А.Н. Кравчук², А.А. Диденко²,
В.И. Драч², В.В. Дузенко², Н.П. Красько¹

¹Запорожский государственный медицинский университет

²КУ «Запорожский областной кожно-венерологический клинический диспансер» Запорожского областного совета

Клинические случаи *tinea capitis* у лиц постпубертатного возраста

Приведен обзор литературы относительно этиологических факторов, клинических проявлений и лечения *tinea capitis*. Представлены клинические наблюдения случаев микоза волосистой части головы у лиц постпубертатного возраста. Показана эффективность перорального применения тербинафина (препарат «Фунготек») при тяжелых атипичных формах микозов.

Ключевые слова: *tinea capitis*, клинические случаи, лечение, тербинафин.

N.Yu. Reznichenko¹, O.V. Veretelnyk¹, A.M. Kravchuk², O.O. Didenko², V.I. Drach²,
V.V. Duzenko², M.P. Krasko¹

¹Zaporizhzhya State Medical University

²Community Institution «Zaporizhzhya Regional Dermatovenerology Clinical Hospital» of Zaporizhzhya Regional Council

Clinical cases of *tinea capitis* in patients of postadolescent age

The article presents a literature review concerning the etiological factors, clinical manifestations and treatment of *tinea capitis*. Clinical cases of *tinea capitis* in persons of postadolescent age are presented. The effectiveness of oral administration of terbinafine («Fungotek») for the treatment of severe atypical forms of fungal infection is shown.

Key words: *tinea capitis*, clinical cases, treatment, terbinafine. □

Дані про авторів:

Резніченко Наталія Юрїївна, к. мед. н., асист. кафедри дерматовенерології та косметології з циклом естетичної медицини ФПО Запорізького державного медичного університету
69063, м. Запоріжжя, вул. Кірова, 67. Тел. (061) 227 07 50. E-mail: nreznichenko@mail.ru

Веретельник Олександр Володимирович, к. мед. н., доц. кафедри дерматовенерології та косметології з циклом естетичної медицини ФПО Запорізького державного медичного університету

Кравчук Анатолій Миколайович, зав. жіночим шкірним відділенням КУ «Запорізький обласний шкірно-венерологічний клінічний диспансер» ЗОР

Діденко Олександр Олексійович, лікар жіночого шкірного відділення КУ «Запорізький обласний шкірно-венерологічний клінічний диспансер» ЗОР

Драч Валентина Іванівна, зав. клініко-діагностичної лабораторії КУ «Запорізький обласний шкірно-венерологічний клінічний диспансер» ЗОР

Дузенко Вікторія Валеріївна, зав. чоловічого шкірного відділення КУ «Запорізький обласний шкірно-венерологічний клінічний диспансер» ЗОР

Красько Микола Петрович, к. мед. н., доц. кафедри клінічної фармації, фармакотерапії, фармакології і косметології Запорізького державного медичного університету