



ДЕРЖАВНИЙ ЗАКЛАД
ЗАПОРІЗЬКА МЕДИЧНА АКАДЕМІЯ
ПІСЛЯДИПЛОМНОЇ ОСВІТИ
МОЗ УКРАЇНИ

СУЧАСНІ МЕДИЧНІ ТЕХНОЛОГІЇ

український науково-практичний журнал

ОРИГІНАЛЬНІ ДОСЛІДЖЕННЯ

Обґрунтування та використання монокристалічного
корунду в парі тертя ендопротеза кульшового суглоба

Роль спіральної комп'ютерно-томографічної ангиографії у
діагностиці та виборі тактики лікування хворих
на злоякісні пухлини кісток

ОРГАНІЗАЦІЯ МЕДИЧНОЇ ДОПОМОГИ

Рекомендації з оформлення інформованої згоди
на прикладі ортопедичної операції

ОБМІН ДОСВІДОМ

Стабільно-функціональний остеосинтез переломів
шийки стегнової кістки
зі стимуляцією остеорегенерації

ЗАПОРОЖСКАЯ МЕДИЦИНСКАЯ АКАДЕМИЯ ПОСЛЕДИПЛОМНОГО ОБРАЗОВАНИЯ



Непрерывное профессиональное развитие для врачей всех специальностей

- интернатура
- специализация
- курсы повышения квалификации
- клиническая ординатура
- аспирантура
- магистратура
- стажировка

Обучение в Запорожской медицинской академии последипломного образования — это усовершенствование профессиональных знаний и овладение новыми медицинскими технологиями в условиях благоприятного учебного климата и безупречной коллегиальности компетентных преподавателей.

Подробная информация на сайте академии
www.zmapo.edu.ua



Modern Medical Technology

Заснований у 2008 році
Реєстраційне свідоцтво
КВ №14053-3024Р
від 19.05.2008 р.

Засновник:

Запорізька медична академія
післядипломної освіти

Постановою Президії ВАК
України від 14.10.09 № 1-05/4
журнал включено до переліку
наукових фахових видань
України, в яких можуть
публікуватися результати
дисертаційних робіт на здобуття
наукових ступенів доктора і
кандидата наук

Рекомендовано
Вченою Радою ЗМАПО,
Запоріжжя
Протокол №3 від 27.05. 2011.

Видавець:

ПП «Агентство Орбіта-ЮГ»
69001 м. Запоріжжя,
вул. Патріотична, 14

Періодичність — 6 разів на рік
Тираж — 500 прим.

Друк:

ТОВ «ВКФ «Арт-Прес»
49010 м. Дніпропетровськ,
Лоцманський узвіз, 10а

Ум. др. арк. — 6.62
Замовлення № 0804е

Адреса для листування:

Редакція журналу
«Сучасні медичні технології»
69096 м. Запоріжжя,
бул. Вінтера, 20,
Тел/факс: (061) 289-80-82
E-mail: mmtzmapo@gmail.com

Відповідальність за добір та
викладення фактів у статтях
несуть автори, за зміст рекламних
матеріалів — рекламодавці.
Передрук опублікованих статей
можливий за згодою редакції
та з посиланням на джерело

© «Сучасні медичні
технології», 2011
www.mmt.zmapo.edu.ua

Державний заклад

«Запорізька медична академія післядипломної освіти
Міністерства охорони здоров'я України»

Головний редактор: Никоненко О. С. (Запоріжжя)

РЕДАКЦІЙНА КОЛЕГІЯ:

Заступник головного редактора: Шаповал С. Д.

Балашов Г. В. (Запоріжжя)	Ковальчук Л. Я. (Тернопіль)
Бараннік Н. Г. (Запоріжжя)	Колесник Ю. М. (Запоріжжя)
Березницький Я. С. (Дніпропетровськ)	Кошля В. І. (Запоріжжя)
Бойко В. В. (Харків)	Лазоришинець В. В. (Київ)
Бучакчийська Н. М. (Запоріжжя)	Лоскутов О. Є. (Дніпропетровськ)
Гринь В. К. (Донецьк)	Луценко Н. С. (Запоріжжя)
Гриценко С. М. (Запоріжжя)	Милиця М. М. (Запоріжжя)
Гук І. І. (Австрія)	Мішалов В. Г. (Київ)
Гусаков О. Д. (Запоріжжя)	Мягков О. П. (Запоріжжя)
Дзяк Г. В. (Дніпропетровськ)	Ничитайло М. Ю. (Київ)
Завгородній С. М. (Запоріжжя)	Овчаренко Л. С. (Запоріжжя)
Завгородня Н. Г. (Запоріжжя)	Решетілов Ю. І. (Запоріжжя)
Запорожан В. М. (Одеса)	Русин В. І. (Ужгород)
Книшов Г. В. (Київ)	Фуркало С. М. (Київ)
Коваленко В. М. (Київ)	Фуштей І. М. (Запоріжжя)
Ковальов О. О. (Запоріжжя)	Якушев В. С. (Запоріжжя)
	Ярешко В. Г. (Запоріжжя)

Секретарі: Дмитрієва С. М., Рязанов Д. Ю.

Відповідальний секретар: Одринський В. А.

Зміст

5	Оригінальні дослідження
5	Обґрунтування та використання монокристалічного корунду в парі тертя ендопротеза кульшового суглоба <i>Корж М. О., Філіпенко В. А., Дєдух Н. В., Танькут О. В., Островська О. Л., Дуніков О. В., Литвинов Л. А., Тимченко І. Б.</i>
14	Оценка результатов хирургического лечения больных с поясничным спинальным стенозом с использованием межостистого имплантата «COFLEX» <i>Левшин А. А., Федотова И. Ф.</i>
19	Контрастна спіральна комп'ютерна артрографія в діагностиці внутрішніх ушкоджень колінного суглоба <i>Вирва О. Є., Левітська Л. М., Шевченко І. В., Малик Р. В., Клебєк М. Г.</i>
29	Динамика электромиографических показателей у пациентов после декомпрессионно-стабилизирующих операций выполненных на поясничном отделе позвоночника <i>Кобец Ю. В.</i>
32	Оптимізація комплексного лікування постраждалих з закритою травмою грудей при ізольованій та поєднаній травмі <i>Перцов В. І., Телушко Я. В.</i>
39	Оптимизация инфузионной терапии у пострадавших с политравмой в условиях догоспитального этапа <i>Голдовский Б. М., Поталов С. А., Сериков К. В., Воротынцев С. И., Левкин О. А.</i>
43	Особенности переломов костей у детей с остеопорозом <i>Васильев О. В.</i>
47	Роль спіральної комп'ютерно-томографічної ангиографії у діагностиці та виборі тактики лікування хворих на злоякісні пухлини кісток <i>Вирва О. Є., Малик Р. В., Головіна Я. О., Бурлака В. В.</i>
55	Лечение гнойно-воспалительных осложнений эндопротезирования тазобедренного сустава <i>Побел А. Н., Кляцкий Ю. П., Пелешук И. Л., Трибушной О. В., Побел Е. А., Гордиенко Ю. А.</i>
58	Перебіг тяжкої краніо-абдомінальної травми у літніх хворих <i>Перцов В. І., Івахненко Д. С., Міренков К. В.</i>
62	Подходы к диагностике и лечению проникающих ранений живота <i>Милица Н. Н., Солдусова В. В., Постоленко Н. Д., Милица К. Н., Ангеловский И. Н., Козлов В. В.</i>
66	Иммунологические нарушения и их коррекция у больных с осложненным синдромом диабетической стопы <i>Савон И. Л.</i>
71	Морфологические особенности лимфоцитов крови у больных местнораспространенным раком молочной железы до и после комплексного лечения <i>Погорелая Т. Ю., Щуров Н. Ф., Шах Ф., Кебало Д. И., Мирошникова Н. П., Званцева Э. Д., Пащенко С. Н., Пащенко А. С.</i>
77	Суточные ритмы артериального давления и их патогенетические особенности на разных стадиях гипертонической болезни <i>Визир В. А., Волошина И. Н.</i>
81	Морфофункциональное состояние миокарда и эффективность чреспищеводной электрокардиостимуляции при трепетании предсердий I типа у больных с систолическим артериальным давлением менее 120 мм рт.ст. <i>Зинченко Ю. В.</i>
90	Організація медичної допомоги
90	Рекомендации по оформлению информированного согласия на примере ортопедической операции <i>Драган В. В., Меднис Д. Ю., Герман А. А., Федуличев П. Н., Аникин А. Е.</i>
100	Обмін досвідом
100	Стабильно-функциональный остеосинтез переломов шейки бедренной кости со стимуляцией остеорегенерации <i>Побел А. Н., Побел Е. А.</i>
103	Ювілеї
103	Суслов В. В.
104	Овчаренко Л. С.

ОБҐРУНТУВАННЯ ТА ВИКОРИСТАННЯ МОНОКРИСТАЛІЧНОГО КОРУНДУ В ПАРІ ТЕРТЯ ЕНДОПРОТЕЗА КУЛЬШОВОГО СУГЛОБА

*Корж М. О., Філіпенко В. А., Дєдх Н. В., Танькут О. В., Островська О. Л., Дуніков О. В.,
Литвинов Л. А., Тимченко І. Б.*

ДУ «Інститут патології хребта та суглобів ім. проф. М. І. Ситенка АМН України», м. Харків

Головною причиною пізньої асептичної нестабільності ендопротезів кульшового суглоба є знос компонентів в шарнірі. Після виконання експериментальних досліджень обґрунтовано та запропоновано для виготовлення головки та чашки ендопротеза більш досконалий матеріал – монокристалічний корунд. Проведена клінічна апробація ендопротезів кульшового суглоба з монокристалічним корундом в шарнірі та оцінені результати лікування.

Ключові слова: пізня асептична нестабільність, ендопротез кульшового суглоба, пари тертя, монокристалічний корунд.

Провідним фактором, який скорочує строк функціонування ендопротеза в організмі пацієнта, є розвиток важкого ускладнення у вигляді асептичної нестабільності [9, 15]. Кількість випадків асептичної нестабільності компонентів ендопротезів кульшового суглоба в пізньому післяопераційному періоді досягає 86,4% від усіх ускладнень [5, 17].

Одним із основних чинників, який визначає безпечну та довговічну роботу імплантату в організмі пацієнта, є якість самої конструкції, особливо це стосується контактуючих матеріалів пари тертя в шарнірі ендопротеза [6, 16].

Найбільш розповсюдженими в ортопедичній практиці є ендопротези кульшового суглоба з метал-полімерною, керамо-полімерною, керамо-керамічною та метал-металевою парами тертя. Водночас кожна з цих типів конструкцій поряд з позитивними якостями має свої певні недоліки: недостатні властивості міцності матеріалу в парі тертя (полімер (НВМПЕ), кераміка (Al_2O_3)), відносно високий та зростаючий протягом часу коефіцієнт тертя в шарнірі ендопротеза (метал-полімерні і метал-металеві пари), що призводить до зносу компонентів шарніра ендопротеза, накопиченню їх в оточуючих тканинах, особливо на межі ендопротез-кістка, та негативно впливає на якість стабільної фіксації імплантату [2, 13].

Дослідження показали, що разом зі збільшенням кількості встановлених ендопротезів кульшового суглоба (у світі щорічно виконується понад 600 000 операцій, а в Україні – близько 5 000), а також термінів після первинних операцій (від 10 до 15 років) спостерігається зростання частоти різних ускладнень, які досягають 20–25% випадків і потребують повторних складних, так званих ревізійних, хірургічних втручань із заміною імплантатів [4, 14, 15, 18].

Для профілактики ускладнень, пов'язаних зі зносом компонентів пари тертя ендопротезів, продовжуються наукові дослідження, які спрямовано на пошук більш зносостійких матеріалів з поліпшеними трибологічними властивостями шарніра ендопротеза кульшового суглоба та зменшення негативного впливу цих факторів на розвиток асептичної нестабільності штучного суглоба. Одним із таких матеріалів може бути монокристалічний корунд, який є біологічно та хімічно інертним, має відносно низький і сталий коефіцієнт тертя в шарнірі, є високостійким та міцним у порівнянні з існуючими аналогами.

Мета роботи. Обґрунтувати доцільність застосування монокристалічного корунду в шарнірі ендопротеза кульшового суглоба та оцінити результати використання таких ендопротезів.

Матеріали та методи

За період 2003–2010 рр. в інституті було виявлено 86 випадків пізньої асептичної нестабільності ендопротезів кульшового суглоба з різною комбінацією матеріалів в парі тертя у терміни від 10 до 24 років після первинної операції.

Нами було проведено експериментальні дослідження трьох груп тварин з вивчення морфологічних особливостей сполучної тканини, що формується навколо частинок типових матеріалів (метал (комохром), полімер), які використовуються в найбільш поширеній парі тертя ендопротезів кульшового суглоба, та запропонованого нового матеріалу – монокристалічного корунду, а також проведено порівняльний якісний аналіз впливу цих імплантатів на локальну токсичність і запальну реакцію утвореної сполучнотканинної капсули.

Дослідних тварин було розподілено на три

групи. У першій групі в якості імплантату використовували матеріал – комохром (9 тварин), у другій – полімер (НВМПЕ) (9 тварин), у третій – монокристал (9 тварин). Утримання, харчування та роботу з ними здійснювали у відповідності до ISO 10993-2 і національних регулювальних вимог щодо лабораторних тварин [11].

Гістологічні дослідження виконували наступним чином. Хірургічні втручання проводили з одержанням правил асептики та антисептики під загальним внутрішньом'язовим наркозом (аміназин – 10 мкг/кг та кетамін – 50 мг/кг), в умовах стерильної операційної (як встановлено нормами, прийнятими у ветеринарній практиці). Щура фіксували до станка м'якими шворками в положенні на животі. На виголеній ділянці шкіри вздовж середньої лінії спини нижче лопатки на 2 см виконували шкірний розтин м'яких тканин, формували по 2 «кишені» (праворуч та ліворуч) у товщі підшкірно-жирової тканини на віддалені 15 мм від лінії розтину шкіри. До кожної «кишені» у товщу підшкірно-жирової клітковини імплантували 1 мл фізіологічного розчину, до складу якого входив 1,0 г порошкоподібної суспензії одного з матеріалів, що вивчаються. Мікрочастинки цих матеріалів за своєю формою та розміром були подібні частинкам, які утворюються в процесі зношування пари тертя ендопротеза [7, 18].

На етапі завершення операції рану обробляли антибіотиком (розчин пеніциліну 500 000 ОД) та зашивали повністю 2 шовковими швами. У післяопераційному періоді всі тварини перебували під постійним наглядом.

На 30-ту добу з моменту імплантації вищевказаних матеріалів 27 щурів (по 9 тварин з кожної групи) піддавали евтаназії шляхом інгаляційного введення надмірної дози ефіру. Дослідні зразки було виділено з ділянки імплантації. Вибір цього терміну дослідження дозволяє оцінити пул клітин, які сформувалися в ділянках тканини з імплантованими частинками.

У радіальному напрямі було видалено підшкірні фрагменти сполучної тканини експериментальних тварин з інкапсульованими частинками матеріалів у вигляді комплексу «капсула-матеріал», які після фіксації у 10% розчині формаліну проводили через спирти зростаючої концентрації і укладали в целоїдин.

На мікротомі «Reichert» виготовляли зрізи товщиною 7–10 мкм, які були пофарбовані гематоксиліном і еозином, а також пікрофуксином за Ван Гізон [8]. Матеріал досліджували під мікроскопом «PrimoStar Carl Zeiss». Фотовідбитки гістологічних препаратів виконували цифровими фотокамерами «Canon EOS-300D та Canon A560». За допомогою методу морфометрії визначали товщину сполучнотканинної капсули, а так само здійснювали кількісний підрахунок клітин в стандартному полі зору мікроскопа (досліджу-

вали 5 полів зору) за допомогою сітки Автанділова (100 крапок, або 19600 мкм²). Ті клітини, які потрапляли на край сітки, не враховували [1]. Статистичну обробку проведено за допомогою прикладного пакету «STATISTICA 5.11 for Windows» на ПК.

Аналізу підлягали зразки частинок металу (комохрому), полімеру (НВМПЕ) та монокристалічного корунду.

На базі Фізико-технічного інституту низьких температур ім. Б. І. Веркіна НАН України визначено та проведено порівняльну оцінку величини коефіцієнтів тертя в парах обраних матеріалів, а саме: «комохром – полімер», «кераміка – полімер», «монокристалічний корунд – полімер» («МКК – НВМПЕ»), «монокристалічний корунд – монокристалічний корунд» («МКК – МКК»).

Коефіцієнт тертя (f) визначали за формулою 1 і реєстрували трибометром.

$$f = \frac{F_{TP}}{F_N}, \quad (1)$$

де f – коефіцієнт тертя;

F_N – сила навантаження (дорівнювала 200 Н);

F_{TP} – сила тертя.

У цьому дослідженні випробовування проводили як за відсутності змащення, тобто в умовах сухого тертя, так і в рідинному середовищі, що імітує синовіальну рідину, для чого зразки постійно знаходилися в ізотонічному розчині хлориду натрію. Тертя здійснювали за схемою «один диск по іншому диску» з прикладанням навантаження перпендикулярно торцевій поверхні дисків, які контактують.

На базі ВАТ «Український науково-дослідний інститут вогнетривів ім. А. С. Бережного» було проведено експерименти на стиснення з дослідженням властивостей міцності дослідних зразків головок та чашки ендопротеза кульшового суглоба з монокристалічного корунду в змодельованих макетних зразках. Схему макетних зразків ендопротезів кульшового суглоба для випробування монокристалічних головки та чашки наведено на рисунку 1.

Дослідження проводили згідно з міжнародним стандартом якості ISO 7206-10 [11] на випробувальній машині – 2054 Р-5 з діапазоном вимірювань від 0,50 до 49,00 кН з відносною похибкою $\pm 1\%$ (Свідоцтво про перевірку ДП «Харківстандартметрологія» № 02/8/1-1282). Швидкість переміщення активної натискної плити випробувальної машини під час випробування дорівнювала 1,0 мм/хв.

Результати та їх обговорення

Нами встановлено, що основним фактором розвитку пізньої асептичної нестабільності ендопротеза кульшового суглоба був знос матеріалів

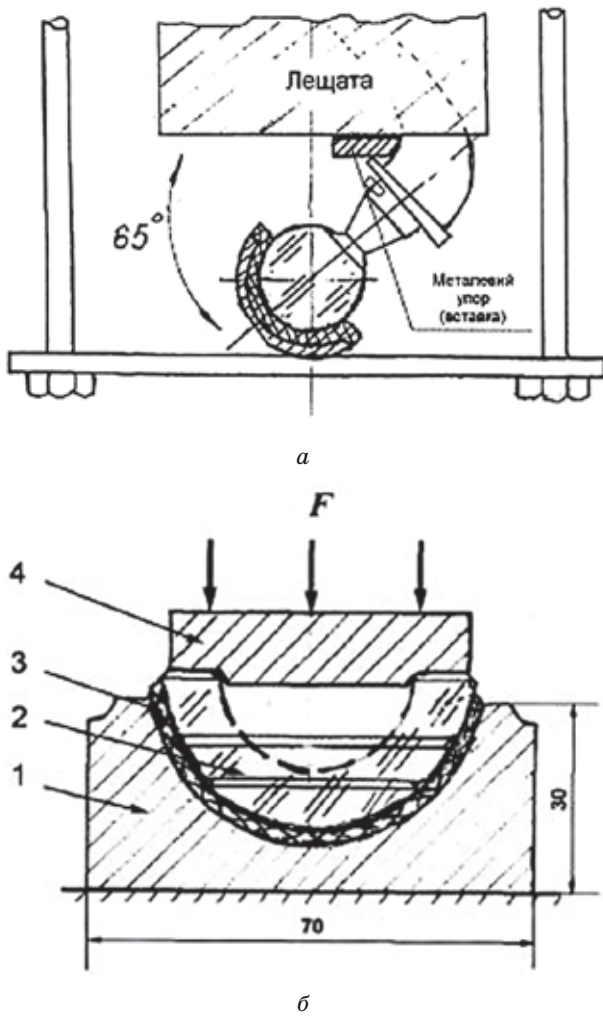
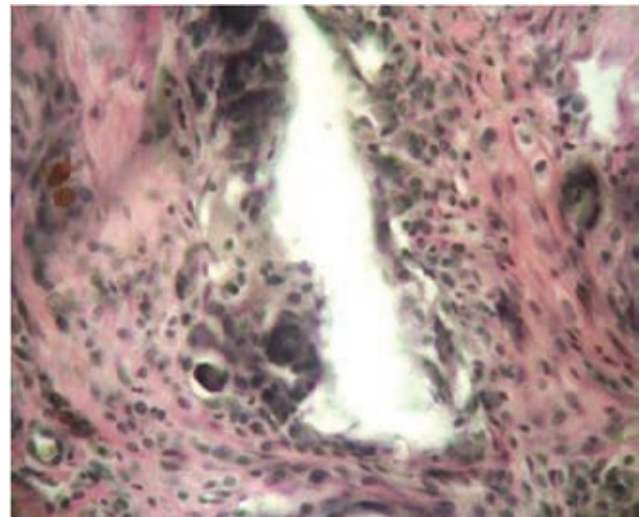


Рис. 1. Схема дослідних зразків ендопротезів кульшового суглоба: а – для випробування монокристалічної головки; б – для випробування монокристалічної чашки, де 1 – металева опора, 2 – дослідний зразок монокристалічної чашки, 3 – прокладка з пінополіетилену, 4 – пластина з ебоніту

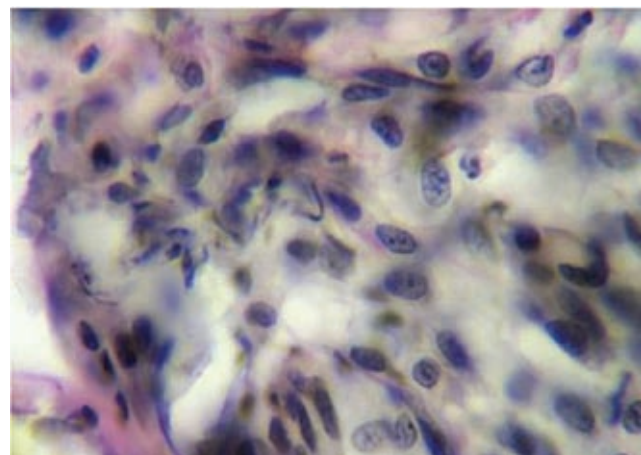
пар тертя в шарнірі – 73 (84,9%) випадків.

Експериментальні дослідження на тваринах показали, що, у **першій групі** тварин, де в якості імплантату було застосовано частинки комохрому, під час мікроскопічного дослідження виявлено (рис. 2): щільність фібробластів, лімфоцитів і макрофагів між фрагментами матеріалу висока. Виявляються клітини фібробластичного диферону з витягнутою базофільною цитоплазмою та витягнутим ядром, а також поодинокі клітини з ознаками апоптозу, що свідчить про розвиток запальної та локальної токсичної реакції навколо комохрому.

У **другій групі** тварин, де в якості імплантату було використано полімер, під час мікроскопічного вивчення (рис. 3) підшкірно-жирової клітковини дослідних тварин виявляються фрагменти частинок цього матеріалу різних розмірів і форми, які оточені капсулою, її товщина була



а

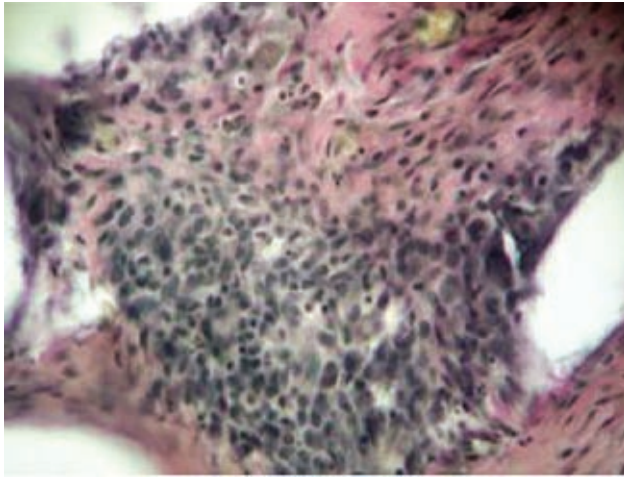


б

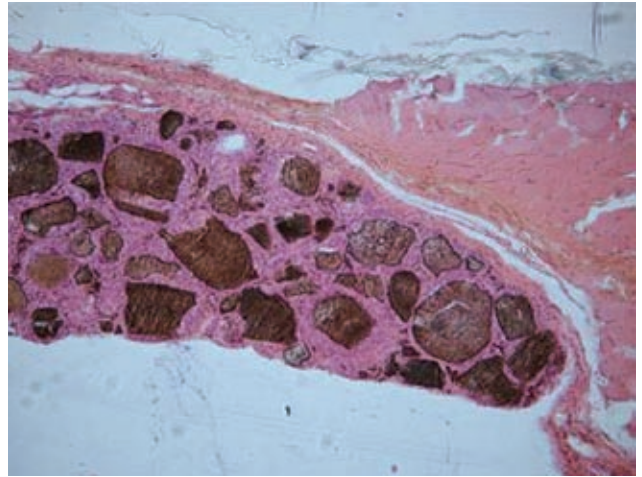
Рис. 2. Мікропрепарати фрагментів сполучнотканинної капсули навколо частинок комохрому: а – скупчення фібробластів, лімфоцитів та макрофагів з темними включеннями; б – фрагмент рис. 2а зі збільшенням: «мікроформи» клітин їх фрагменти, клітини з потворними ядрами і цитоплазмою. Гематоксилін та еозин. Збільш. $\times 40$ та $\times 100$

найбільшою, ніж навколо інших дослідних матеріалів. Капсула пухка, не оформлена, має високу щільність клітин, серед яких виявляються клітини фібробластичного диферону, макрофаги, лімфоцити та поодинокі багатоядерні клітини з пікнозом ядер, що підтверджує наявність запальної реакції та локальної токсичної дії полімеру на прилеглі тканини.

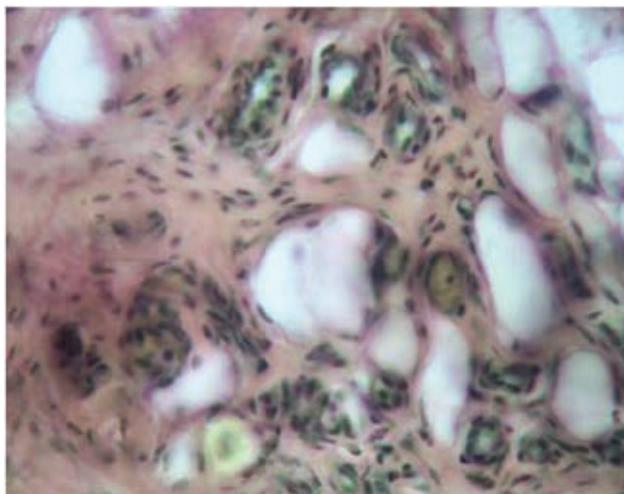
У **третій групі** тварин, у яких в якості імплантату застосовували монокристалічний корунд, у процесі мікроскопічного дослідження в полі зору мікроскопа виявлялись частинки матеріалу різної форми та розмірів (рис. 4). Капсули були тонкими (від 1 до 2 мм), вони склалися зі щільно упакованих пучків колагенових волокон, що концентрично оточують матеріал. Уздовж колагенових волокон спостерігалися 3–4 шари клітин фібробластичного диферону. Місцями зу-



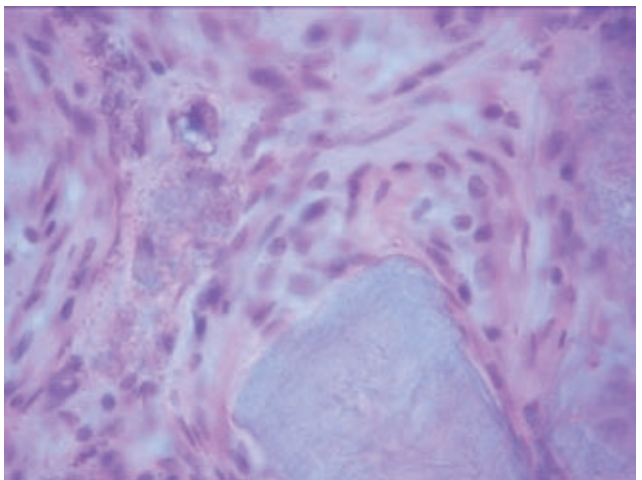
а



а



б



б

Рис. 3. Мікропрепарати фрагментів сполучно-тканинної капсули навколо частинок полімеру (НВМПЕ): а – клітини фібробластичного диферону, макрофаги, лімфоцити та одиничні багатоядерні клітини; б – фрагмент рис. За зі збільшенням: макрофаги двох типів (I – мають базофільну цитоплазму з пилоподібними частинками, II – зі світлою цитоплазмою). Гематоксилін та еозин. Збільш. x40 та x100

Рис. 4. Мікропрепарати фрагментів сполучно-тканинної капсули навколо частинок монокристалічного корунду: а – поодинокі макрофаги, у цитоплазмі знаходяться дрібні вкраплення; б – фрагмент рис. Аа зі збільшенням: одиничні лімфоцити і макрофаги. Гематоксилін та еозин. Збільш. x40 та x100

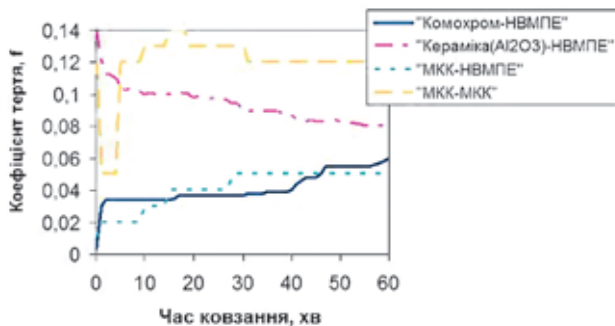


Рис. 5. Графік зміни коефіцієнтів тертя протягом часу для різних пар матеріалів за відсутності змащення

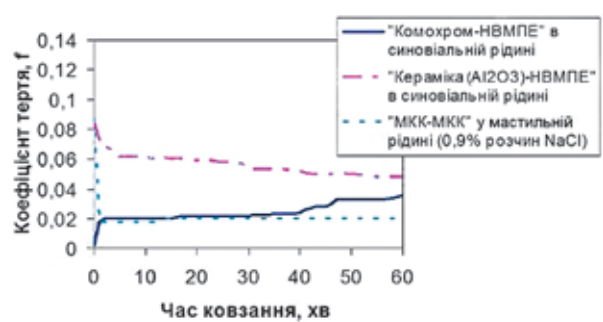


Рис. 6. Графік порівняння фрикційної поведінки коефіцієнтів тертя для різних пар матеріалів у синовіальній рідині та монокристалічній парі тертя у фізіологічному розчині NaCl

стрічалися поодинокі лімфоцити та макрофаги з характерною для норми структурою, що розташовувалися як на поверхні монокристала, так і між пучками колагенових волокон. У цьому разі запальні інфільтрати та скупчення макрофагів відсутні. Клітин з ознаками деструкції, ділянок некрозу, гранульом, жирової дистрофії в товщі капсули та в крайових її відділах не виявлено.

Це свідчить про відсутність запальної реакції та локальної токсичної дії монокристалічного корунду на утворену капсулу.

Дані порівняльних досліджень динаміки змін коефіцієнтів тертя в процесі ковзання зі швидкістю 0,05 м/с під навантаженням 200 Н протягом 60 хв для метал-полімерних («комохром – НВМПЕ»), керамо-полімерних («кераміка (Al₂O₃)–НВМПЕ») та монокристалічних («МКК–МКК») пар тертя за відсутності змащення подано графічно на рисунку 5.

З рисунку 5 видно, що найнижчий коефіцієнт тертя ($f=0,05$) мала пара «монокристалічний корунд – полімер», а пара тертя «монокристалічний корунд – монокристалічний корунд» хоч і мала підвищений коефіцієнт тертя ($f=0,12$), але відрізнялася від інших пар матеріалів високою зносостійкістю.

Враховуючи, що матеріали пар тертя «комохром – полімер (НВМПЕ)» і «кераміка – полімер (НВМПЕ)» достатньо вивчено в умовах синовіальної рідини, а пара «монокристалічний корунд – монокристалічний корунд (МКК – МКК)» – на початковій стадії дослідження, було вирішено провести подальші випробування цієї пари в середовищі 0,9% розчину NaCl, яке імітує вплив синовіальної рідини суглоба (рис. 6).

У заключній частині експерименту візуально оцінювали стан контактуючих поверхонь всіх досліджуваних пар тертя. Найбільш інтенсивний знос відбувався в парі «комохром – полімер», на поверхні зразка з полімеру спостерігали вкраплення часток металу, які в подальшому були причиною руйнування не тільки полімеру, але й металевого зразка. У монокристалічних парах контактні поверхні обох елементів не мали слідів зносу, а відрізнялися від початкових лише незначною зміною дзеркальної здатності поверхні. Усі зразки пар тертя із монокристалічного корунду відрізнялися високою зносостійкістю.

Ці дослідження продемонстрували, що пара тертя «монокристалічний корунд – монокристалічний корунд» в умовах рідинного середовища, яке імітує синовіальну рідину суглоба, має достатньо низький і стабільний коефіцієнт тертя, який наближується до показників фізіологічного кульшового суглоба людини [3].


Під час проведення експерименту з стискаючим навантаженням на монокристалічні головку та чашку до 49,00 кН вони не зруйнувалися. Це підтверджує високі властивості міцності монокристалічного корунду.

Після експериментальних досліджень було запропоновано монокристалічні головки та чашки ендопротеза кульшового суглоба різних типорозмірів, при чому чашки ендопротеза розроблені цементного та безцементного (різьбового) типу фіксації. Загальний вигляд монокристалічної пари наведено на рисунку 7.


За період 1998–2010 рр. включно, було імплантовано 16 ендопротезів кульшового суглоба з монокристалічним корундом в шарнірі 14 пацієнтам та оцінено клінічні результати їх використання в різні терміни після операції. Розподіл хворих за діагнозом вказаний в таблиці 1.

З таблиці 1 видно, що більшість хворих – по 4 пацієнта (29%) – були з асептичною нестабільністю ендопротеза та двобічним диспластичним коксартрозом IV стадії.

Спостереження за хворими після операцій ендопротезування кульшового суглоба, де застошувались конструкції з монокристалічним корундом в шарнірі, проводили в терміни від 1 до 12 років включно (середній строк спостережень 7,8 року). Стан пацієнтів оцінювали під час контрольних оглядів (амбулаторно) або в разі повторних госпіталізацій для проведення реабілітаційного лікування, а також на підставі отриманих даних зі спеціально складених анкет, які розсилали пацієнтам за місцем проживання.



а



б

Рис. 7. Монокристалічні головка та чашки ендопротеза кульшового суглоба: а – чашка цементної фіксації, б – безцементної різьбової фіксації

Таблиця 1

Розподіл хворих за діагнозом

Діагноз	Кількість хворих
Первинний однобічний коксартроз IV стадії	2
Диспластичний двобічний коксартроз IV стадії	4
Асептичний некроз головки стегнової кістки IV ступеня	1
Вторинний коксартроз III стадії внаслідок реактивного артриту кульшового суглоба	2
Метастатичне ураження шийки стегнової кістки (рак нирки)	1
Асептична нестабільність ендопротеза кульшового суглоба (виконано реендопротезування)	4
Всього	14

Таблиця 2

Результати операцій ендопротезування кульшового суглоба хворих з використанням монокристалічного корунду в шарнірі за шкалою Harris

Результати операцій	Кількість спостережень	
	абс	%
Відмінні	9	56
Добрі	6	38
Задовільні	0	0
Незадовільні	1	6

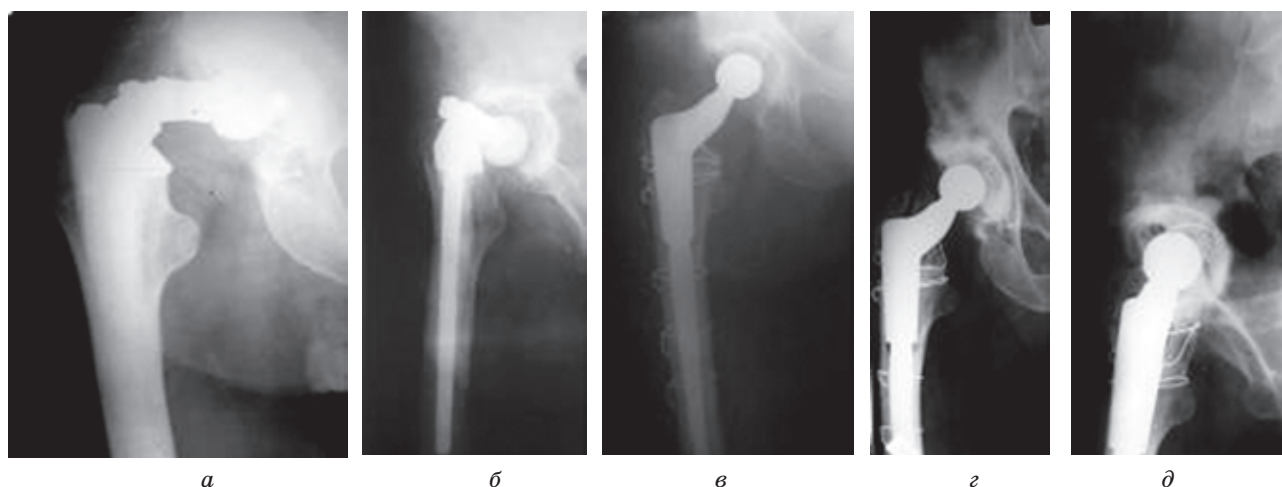


Рис. 8. Фотовідбитки рентгенограм пацієнта Х., 71 р., іст. хвороби № 68478: а – після ревізійного ендопротезування правого кульшового суглоба з заміною стегнового компонента і модуля «монокристалічна головка – титанова шийка» ревізійною системою «Zimmer ZMR», фіксацію ділянки розпилу стегнової кістки проведено серкляжними швами; г, д – через 3 міс після операції, положення ендопротеза стабільне

Оцінку клінічних результатів операцій проводили за такими критеріями: скарги хворого, опорність кінцівки, функціональний стан кульшового суглоба за шкалою Harris [12] (табл. 2), стан самих конструкцій ендопротезів кульшового суглоба з монокристалом та стабільність його фіксації в кістковій тканині за методиками А. Т. Gruen, J. G. De Lee and J. Charnley [10, 11].

Тільки в одному з випадків у пацієнта Х., 66 р., іст. хвороби № 68478, через 5 років було зафіксовано незадовільний результат операції через так зване технічне ускладнення, а саме – пе-

релом шийки ендопротеза на межі переходу її в головку. У зв'язку з виявленими пошкодженнями було виконано операцію: ревізійне ендопротезування кульшового суглоба ендопротезом системи «Zimmer ZMR». Цей вид ускладнень описано в науковій літературі, але без чітких пояснень чинників. У нашому випадку перелом шийки ендопротеза виник через дефекти в мікроструктурі металу (сплаву титан), які було виявлено під час дефектоскопії, та надмірно активне перевантаження пацієнтом цієї зони ендопротеза під час спортивних тренувань (рис. 8).

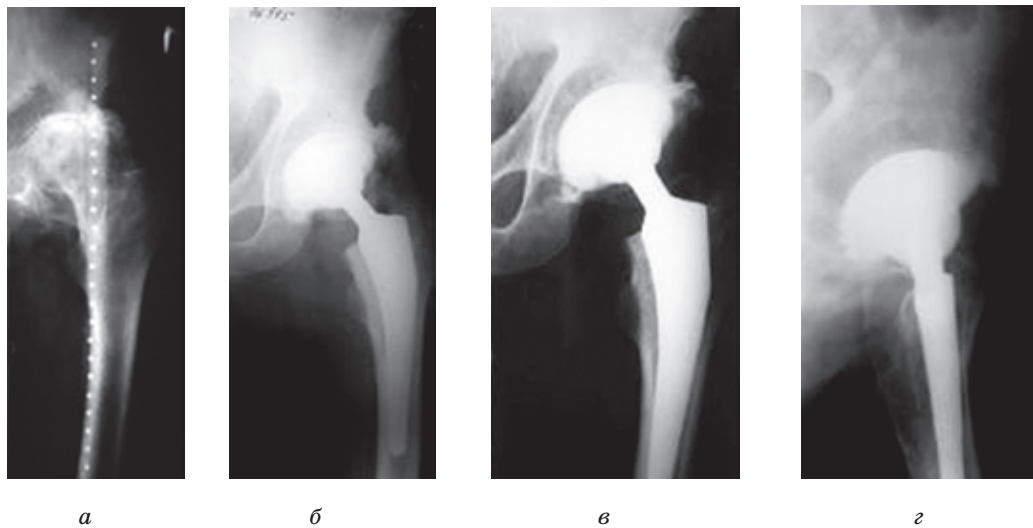


Рис. 9. Фотовідбитки рентгенограм хворого Г., 58 р., іст. хвороби № 76945: а – вторинний лівобічний коксартроз IV стадії; б – після ендопротезування лівого кульшового суглоба ніжною системою «Віотет» з монокристалічною парою тертя (головка та безцементна різьбова чашка) в шарнірі ендопротеза; в, г – через 1,5 року після операції, пряма та бічна проекції; положення ендопротеза стабільне

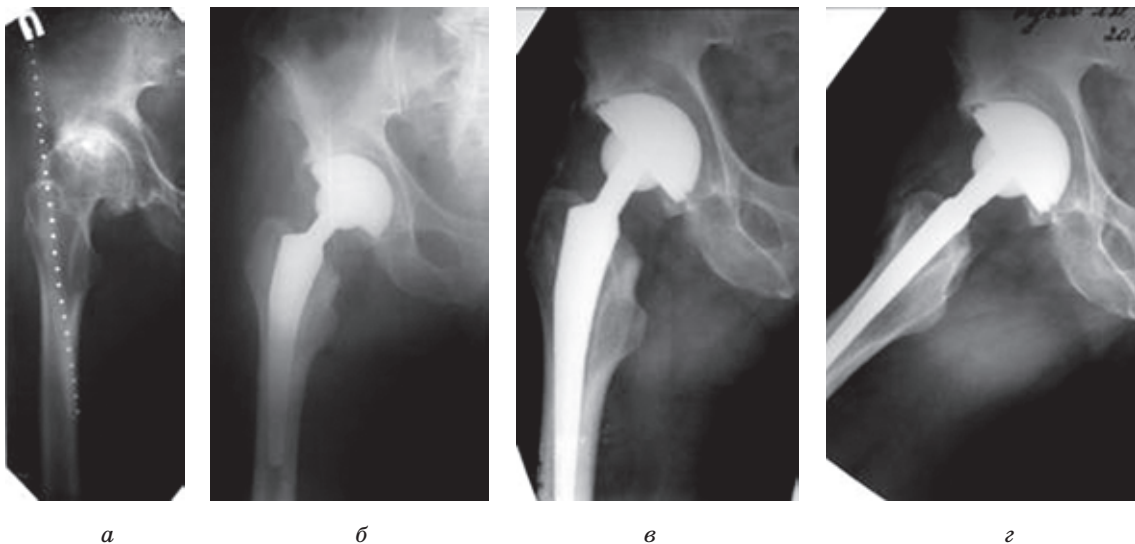


Рис. 10. Фотовідбитки рентгенограм хворого Ф., 65 р., іст. хвороби № 78925: а – вторинний правобічний коксартроз IV стадії; б – після ендопротезування правого кульшового суглоба безцементною ніжною системою «De Puy» з монокристалічною парою тертя (головка та «press-fit» чашка) в шарнірі ендопротеза; в, г – через 1 рік після операції, пряма та бічна проекції

У подальшому у зв'язку з удосконаленням способу фіксації монокристалічної головки з металовою шийкою ендопротеза даний тип модульної конструкції ендопротеза кульшового суглоба ми не використовували. Наводимо наступні клінічні приклади (рис. 9-10).

Висновки

Проведено обґрунтування використання та клінічна апробація запропонованих ендопротезів кульшового суглоба з монокристалічним корундом в шарнірі показала, що у всіх 16 випадках ендопротезувань у ранньому та віддаленому післяопераційних періодах не виникало якихось

ускладнень, пов'язаних з перебуванням в організмі монокристалу. Протягом всього періоду (1998–2011 рр.) клініко-рентгенологічних спостережень ми не виявили таких явищ, як розвиток гранульом та металозу.

Це дозволяє зробити висновок, що використання ендопротезів кульшового суглоба з монокристалом у шарнірі є досить ефективним і доцільним, бо їх застосування зменшує ризик виникнення асептичної нестабільності ендопротеза в кістковій тканині та подовжує термін повноцінного функціонування імплантату в організмі людини. Це свідчить про більш якісні властивості самих конструкцій ендопротезів кульшового суглоба з монокристалічним корундом в шарнірі.

Література

1. Шерепо Н. К. Асептическая нестабильность протеза как основная проблема тотального эндопротезирования тазобедренного сустава / Н. К. Шерепо, К. М. Шерепо // Вестник травматологии и ортопедии им. Н.Н. Приорова – 2007. – № 1. – С. 43–47.
2. The epidemiology of revision total hip arthroplasty in the United States / J. B. Kevin, M. K. Steven, L. Edmund [et al.] // J. Bone Joint Surg. – 2009. – Vol. 91-A, № 1. – P. 128–133.
3. Косяков О. М. Досвід ревізійного ендопротезування кульшового суглоба при асептичній нестабільності ендопротеза / О. М. Косяков, О. О. Коструб, П. В. Булич // Ортопедия, травматология и протезирование. – 2008. – № 1. – С. 26–29.
4. The Swedish national hip arthroplasty register: [Summary of annular report 2004] / Department of orthopedics Sahlgrenska university hospital. – Göteborg, 2005. – P. 27.
5. The epidemiology of bearing surface usage in total hip arthroplasty in the United States / J. B. Kevin, K. Steven, L. Edmund [et al.] // J. Bone Joint Surg. – 2009. – Vol. 91-A, № 7. – P. 1614–1620.
6. Wear particles / J. J. Joshua, J. H. Nadim, M. U. Robert // J. Bone Joint Surg. – 2006. – Vol. 88-A, № 2. – P. 99–102.
7. Kaddick C. Implant wear and aseptic loosening. An overview / C. Kaddick, I. Catelas, P. H. Pennekamp, M. A. Wimmer // Orthopade. – 2009. – Vol. 38, № 8. – P. 690–697.
8. Гайко Г. В. Стан та перспективи ендопротезування суглобів / Г. В. Гайко, С. І. Герасименко, М. В. Полулях, В. П. Торчинський: тези доповідей XIV з'їзду ортопедів-травматологів України / МОЗ України, АМН України, Укр. асоц. ортопедів-травматологів (Одеса, 21–23 вер. 2006 р.). – Одеса, 2006. – С. 423–425.
9. The epidemiology of revision total hip arthroplasty in the United States / J. B. Kevin, M. K. Steven, L. Edmund [et al.] // J. Bone Joint Surg. – 2009. – Vol. 91-A, № 1. – P. 128–133.
10. Projections of primary and revision hip and knee arthroplasty in the United States from 2005 to 2030 / K. Steven, O. Kevin, L. Edmund [et al.] // J. Bone Joint Surg. – 2007. – Vol. 89-A, № 4. – P. 780–785.
11. Біологічне оцінювання медичних виробів (ISO 10993-2:2004, IDT): ДСТУ (ISO 10993-2:2004. – [Чинний від 2004-10-21]. – К.: Держспоживстандарт України, 2006. – IV, 14 с. – (Національний стандарт України).
12. Пахалюк В. И. Биологические реакции на частицы износа, образующиеся в традиционных и альтернативных парах трения при тотальном замещении тазобедренного сустава / В. И. Пахалюк, М. И. Калинин, Г. Д. Олиниченко // Ортопедия, травматология и протезирование. – 2003. – № 4. – С. 162–171.
13. Саркисов Д. С. Микроскопическая техника / Д. С. Саркисов, Ю. Л. Перова. – М.: Медицина, 1996. – 542 с.
14. Автандилов Г. Г. Медицинская морфометрия / Г. Г. Автандилов. – М.: Медицина, 1990. – 384 с.
15. Міжнародний стандарт якості «Імпланти для хірургії. Ендопротези кульшового суглоба: часткові та тотальні» № 7206 від 1.04.2008 р. [Електронний ресурс] / International Organization for Standardization. – Офіц. веб-сайт. – Режим доступу до документа: <http://www.iso.org/iso/search.htm?qt=7206&searchSubmit=Search&sort=rel&type=simple&published=on>
16. Гаврюшенко Н. С. Материаловедческие аспекты создания эрозионностойких узлов трения искусственных суставов человека: автореф. дис. на соискание ученой степени д-ра техн. наук: спец 05.02.01 «Материаловедение» / Гаврюшенко Николай Степанович. – М., 2000. – 42 с.
17. Harris W. H. Traumatic arthritis of the hip after dislocation and acetabular fractures: treatment by mold arthroplasty. An end-result study using a new method of result evaluation / W. H. Harris // J. Bone Joint Surg. – 1969. – Vol. 51-A, № 4. – P. 737–755.
18. DeLee J. G. Radiological demarcation of cemented sockets in total hip replacement / J. G. DeLee, J. Charnley // Clin. Orthop. Relat. Res. – 1976. – Vol. 121, № 11–12. – P. 20–32.
19. Gruen T.A. «Modes of failure» of cemented stem-type femoral components: a radiographic analysis of loosening / T. A. Gruen, G. M. McNeice, H. C. Amstutz // Clin. Orthop. Relat. Res. – 1979. – Vol. 141, № 1. – P. 17–27.

ОБОСНОВАНИЕ И ИСПОЛЬЗОВАНИЕ МОНОКРИСТАЛЛИЧЕСКОГО КОРУНДА В ПАРЕ ТРЕНИЯ ЭНДОПРОТЕЗА ТАЗОБЕДРЕННОГО СУСТАВА

Корж Н. А., Филиппенко В. А., Дедух Н. В., Танькут А. В., Островская О. Л., Дуников А. В., Литвинов Л. А., Гимченко И. Б.

ГУ «Институт патологии позвоночника и суставов им. проф. М. И. Ситенко АМН Украины», г. Харьков

Главной причиной поздней асептической нестабильности эндопротезов тазобедренного сустава является износ компонентов в шарнире. После выполнения экспериментальных исследований обоснован и предложен для изготовления головки и чашки эндопротеза более совершенный материал –

монокристаллический корунд. Проведена клиническая апробация эндопротезов тазобедренного сустава с монокристаллическим корундом в шарнире и оценены результаты лечения.

Ключевые слова: поздняя асептическая нестабильность, эндопротез тазобедренного сустава, пары трения, монокристаллический корунд.

SUBSTANTIATION AND USE OF SINGLE-CRYSTAL CORUNDUM IN A PAIR OF FRICTION HIP JOINT ENDOPROSTHESIS

*Korzh M. O., Filipenko V. A., Dedukh N. V., Tankut O. V., Ostrovskaya O. L., Dunikov O. V.,
Litvinov L. A., Timchenko I. B.*

SE «Sytenko Institute Spine of Joint Pathology for Academy Medical Science Ukraine», Kharkiv

The main cause of late aseptic instability hip arthroplasty is wear on the components in the hinge. After the pilot study proved and offered to make cups and femoral head more perfect material – single-crystal corundum. Clinical testing of hip implants with single-crystal corundum at the hinge and evaluated the results of treatment.

Keywords: Late Aseptic Instability, Hip Joint, the Friction Pair, Single-Crystal Corundum.

ОЦЕНКА РЕЗУЛЬТАТОВ ХИРУРГИЧЕСКОГО ЛЕЧЕНИЯ БОЛЬНЫХ С ПОЯСНИЧНЫМ СПИНАЛЬНЫМ СТЕНОЗОМ С ИСПОЛЬЗОВАНИЕМ МЕЖКОСТИСТОГО ИМПЛАНТАТА «COFLEX»

Левшин А. А., Федотова И. Ф.

ГУ «Институт патологии позвоночника и суставов им. М. И. Ситенко АМН Украины»

Статья посвящена результатам применения имплантата «COFLEX» у пациентов с поясничным спинальным стенозом в сроки от двух недель до трех месяцев; и от шести месяцев до года после оперативного лечения. Представлены результаты лечения 67 пациентов, анкетированных по шкале ВАШ, ADL и JOA шкалам. Проведена оценка дистанции ходьбы пациентов до появления симптомов нейрогенной перемежающейся хромоты.

Ключевые слова: стеноз позвоночного канала, имплантат «Coflex», ADL шкала, JOA шкала, шкала ВАШ, синдромом клаудикации.

Дегенеративные заболевания поясничного отдела позвоночника, и в частности поясничный спинальный стеноз, зачастую сопровождаются болевыми синдромами, неврологическими нарушениями, изменениями опорно-кинематической функции позвоночника, что, безусловно, сказывается на «качестве жизни» пациентов [2].

Методы оперативного лечения дегенеративных заболеваний поясничного отдела позвоночника в последнее десятилетие претерпели значительные изменения: предложены различные методики и большое разнообразие металлоконструкций и других имплантатов, что оправдывает необходимость оценки эффективности хирургического лечения [3, 4].

На наш взгляд при хирургическом лечении поясничного спинального стеноза заслуживает внимания использование динамических межкостистых имплантатов, в частности, имплантата «Coflex» [2, 4–7] (рис. 1).

Цель исследования

Оценить результаты хирургического лечения больных с дегенеративным поясничным спинальным стенозом с использованием динамического межкостистого имплантата «Coflex» у пациентов с поясничным спинальным стенозом в сроки от двух недель до трех месяцев; и от шести месяцев до года после оперативного лечения.

Материалы и методы исследования

Материалом исследования послужили сведения о 67-ти пациентах, представленных в виде тематических анкет в возрасте от 36 до 63 лет мужского и женского пола, которым в ре-

зультате клинико-рентгенологического, КТ, МРТ-исследования был диагностирован поясничный спинальный стеноз (ПСС); которым консервативная терапия, проводимая в сроки от 2 месяцев до 4 лет, не дала существенного эффекта и которым были проведены декомпрессивно-стабилизирующие вмешательства на позвоночнике с применением динамического межкостистого имплантата «Coflex». Все больные находились на лечении в клинике вертебрологии ГУ «Институт патологии позвоночника и суставов им. М. И. Ситенко АМН Украины» в период с 2007 по 2011 годы.

В послеоперационном периоде больным разрешали вставать на следующий день после оперативного вмешательства и на 5–6 сутки выписывали с рекомендациями на амбулаторное лечение. Ближайшие результаты оперативного лечения оценивали в сроки от двух недель до трех месяцев; отдаленные – от шести месяцев до года. Использовали JOA-шкалу (шкала Японской ортопедической ассоциации), применяя формулу K. Satony [1]:

$$(ЧБПЛ - ЧБДЛ)/17*100\%, \text{ где}$$

ЧБПЛ - число баллов после лечения, а ЧБДЛ - до лечения.

Fujimura и совт. (1997) предложили оценивать результат этой формуле как отличный при показателе от 75 до 100%, хороший – от 50 до 74%, удовлетворительный – от 25 до 49%, неудовлетворительный от 0 до 24%.

Кроме того, определяли Индекс Активностей Повседневной Жизни Бартела (Barthel ADL Index) [1]. ADL шкала охватывает 10 пунктов, относящихся к сфере самообслуживания и мобильно-

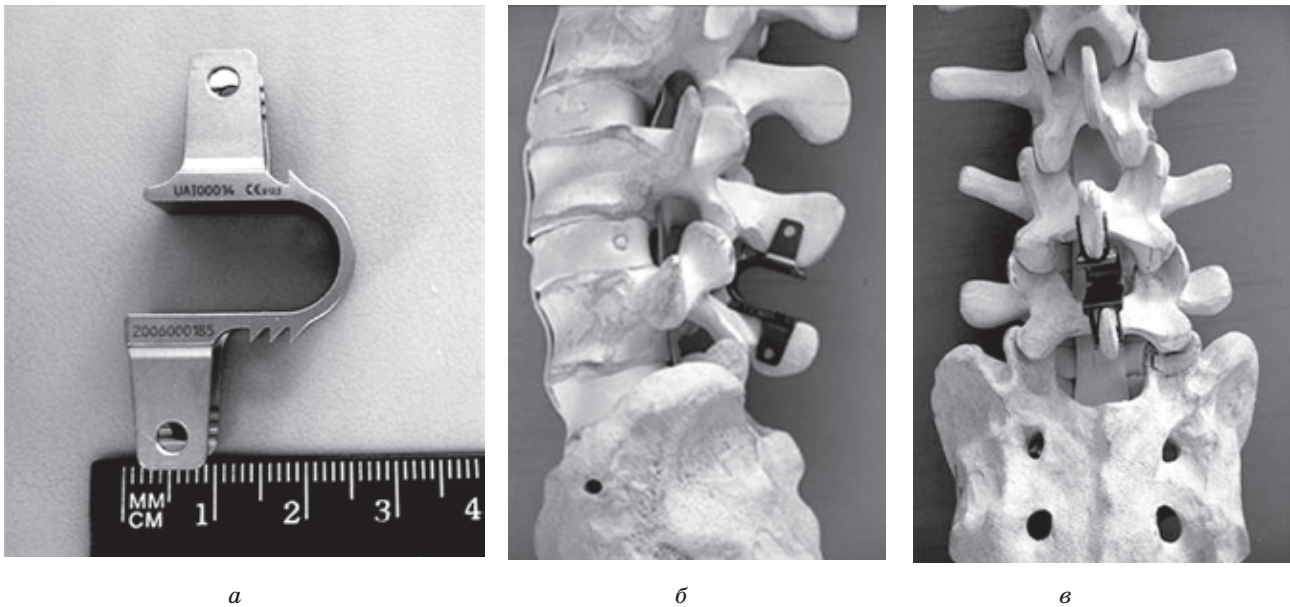


Рис. 1. а) Вид динамического межостистого имплантата «Coflex»
 б) Вид сбоку установленного межостистого имплантата «Coflex» на уровне L_4-L_5
 в) Вид спереди установленного межостистого имплантата «Coflex» на уровне L_4-L_5

сти, и позволяет изучать прогноз и результаты реабилитации хронических больных. Именно в этой связи мы использовали данный опросник в нашей работе. Отрицательным моментом является то, что, будучи надежным, тест не чувствителен к небольшим изменениям в состоянии больного. Результат оценивали как хороший в случае, если число баллов уменьшилось на 2 и более балла до показателя 0–1, как неудовлетворительный – если число баллов не изменилось.

Уровень болевого синдрома определяли по визуальной аналоговой шкале (ВАШ).

Кроме того, оценивали дистанцию ходьбы до появления симптомов нейрогенной перемежающейся хромоты. В том случае, если дистанция ходьбы до появления симптомов уменьшалась по крайней мере в половину – результат оценивали как хороший, если оставалась прежней – как неудовлетворительной.

Клинические показатели пациентов до оперативного лечения представлены в таблице 1.

Как видно из таблицы параметр ВАШ составил $5,53 \pm 1,08$, уровень оценки по JOA шкале составил $5,6 \pm 0,09$ (при максимальном значении 15). ADL шкала показала снижение уровня повседневной активности до $3,2 \pm 0,01$ (при максимальном показателе 0–1).

В нашем наблюдении у большинства пациентов прослеживалось постепенное развитие симптоматики поясничного спинального стеноза, иногда обостряемое физической нагрузкой, либо сочетанием физической нагрузки с переохлаждением, травмой. Чаще других наблюдался алгический синдром в поясничной области с иррадиацией в нижнюю конечность(и) и синдром каудогенной и радикулогенной перемежающейся

ся хромоты.

По результатам маршевой пробы у больных была отмечена: резко выраженная клаудикация (<100 м) у 22,38% больных, выраженная клаудикация у 17,91% больных (100–200 м) и умеренно выраженная клаудикация (200–500 м) у большинства больных (59,71%).

Результаты и их обсуждение

Динамика регресса болевого синдрома по ВАШ на протяжении лечения представлена в таблице 2.

Как видно из представленных данных, ко второй неделе после оперативного лечения было достигнуто максимальное клинически значимое для пациентов уменьшение болевого синдрома (в среднем – на 19,89%). Редукция болевого синдрома через три месяца в сравнении с предыдущей оценкой болевого синдрома составила в среднем 2,82%; через шесть месяцев и год – 1,63% и 2,35% соответственно.

Оценка исходов хирургического лечения по шкале JOA представлена в таблице 3.

Полученные по шкале JOA данные свидетельствовали в пользу увеличения частоты отличных и хороших результатов спустя шесть месяцев после оперативного лечения (70,15%).

Ближайшие и отдаленные результаты динамики ADL шкалы после оперативного лечения представлены в таблице 4.

73,13% имели неудовлетворительные результаты после оперативного лечения к концу второй недели. К концу шестого месяца после операции доля хороших результатов согласно шкале ADL существенно превалировала (73,13%). Так, сред-

Таблиця 1

Клинические показатели пациентов до оперативного лечения

Показатели	Группа наблюдения (n=67)
JOA-шкала (M+m)	5,6+0,09
ADL-шкала (M+m)	3,2+0,01
ВАШ (M+SD)	5,53+1,08**

Примечание: ** – $p < 0,0001$ – достоверность отличий по отношению к параметру ВАШ

Таблиця 2

Динамика регресса боли по ВАШ до и после оперативного лечения у наблюдаемых больных (M+SD)

	Параметр ВАШ (M+SD)	Степень регресса боли (%)
До лечения	5,53+1,08**	100
Через две недели	4,43+1,14**	-19,89
Через три месяца	4,27+0,86**	-22,78
Через 6 месяцев	4,18+0,73**	-24,41
Через год	4,05+0,54**	-26,76

Таблиця 3

Оценка исходов хирургического лечения у больных по шкале JOA

Оценка	Периоды оценки			
	Две недели	Три месяца	Шесть месяцев	Год
Отличный	9 (13,42%)	11 (16,42%)	18 (26,87%)	17 (25,37%)
Хороший	20 (29,85%)	21 (31,34%)	29 (43,28%)	25 (37,31%)
Удовлетв.	21 (31,34%)	24 (35,82%)	11 (16,42%)	14 (20,89%)
Неудовлетв	17 (25,38%)	11 (16,42%)	9 (13,43%)	11 (16,43%)

Таблиця 4

Ближайшие и отдаленные результаты динамики ADL шкалы после оперативного лечения

Оценка	Периоды оценки			
	Две недели	Три месяца	Шесть месяцев	Год
Хороший	18 (26,86%)	22 (32,83%)	49 (73,13%)	32 (47,76%)
Неудовлетв	49 (73,13%)	45 (67,16%)	18 (26,87%)	35 (52,24%)

Таблиця 5

Ближайшие и отдаленные результаты динамики нейрогенной хромоты после оперативного лечения

Оценка	Периоды оценки			
	Две недели	Три месяца	Шесть месяцев	Год
Хороший	16 (23,88%)	32 (47,76%)	50 (74,62%)	31 (46,27%)
Неудовлетв	51 (76,12%)	35 (52,24%)	17 (25,38%)	36 (53,73%)

ний прирост по шкале Бартела у пациентов после оперативного лечения составил 2,4 балла. Спустя год наблюдения доля неудовлетворительных результатов снова возросла (52,24%).

При оценке дистанции ходьбы до появления симптомов нейрогенной перемежающейся хромоты после оперативного лечения были получены максимальное число хороших результатов к шестому месяцу наблюдения (74,62%). Подобно

результатам ADL и JOA шкал к году после операции число неудовлетворительных результатов превалировало – 53,73% (таблица 5).

Ниже приводим пример использования межостистого имплантата U «Coflex» (рис. 2).

Выводы

1. Максимальный регресс болевого синдрома

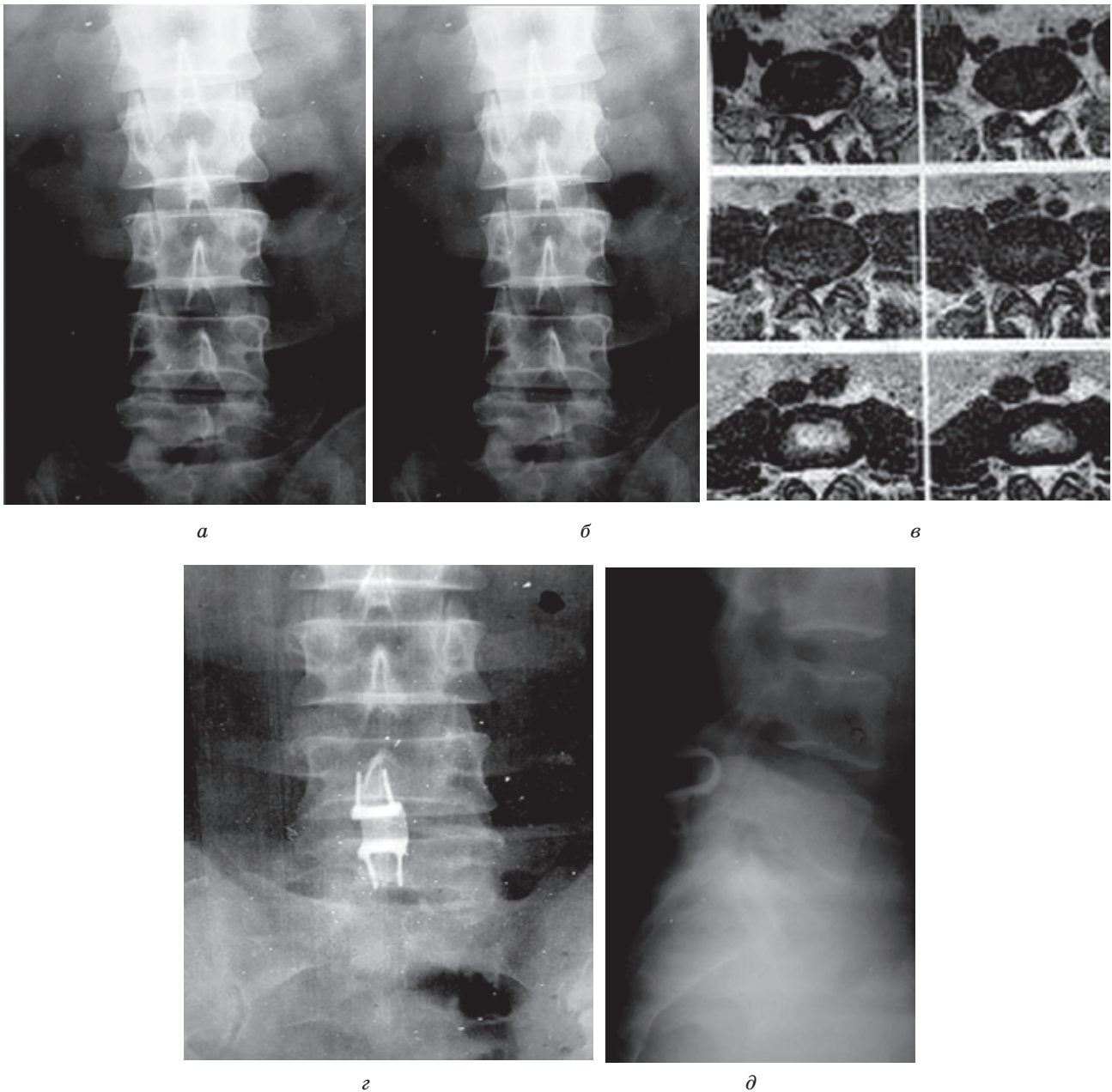


Рис. 2. – Фотоотпечатки рентгенограмм и МРТ-графики больного Ш. 43 лет: и\б № 72352:

а, б, в – до операции; г, д – после операции.

Ds: Поясничный остеохондроз, спондилоартроз; поясничный спинальный стеноз; грыжа межпозвонкового диска L4–L5; компрессионно-корешковый синдром L5 справа, синдром радикулогенной перемежающейся хромоты. Операция: Задняя декомпрессия на L4–L5 в виде расширенной фасетэктомии справа и слева, удаление грыжи межпозвонкового диска L4–L5. Установка на L4–L5 межостистого имплантата «Coflex»

отмечался у наблюдаемых больных в ближайшем послеоперационном периоде. Далее – в период от двух недель, до года регресс болевого синдрома шел меньшими темпами.

2. Согласно шкале JOA, шкале ADL и при оценке дистанции ходьбы до появления симптомов нейрогенной перемежающейся хромоты увеличение частоты хороших результатов отмечено к шестому месяцу после оперативного лечения.

3. Использование динамического межостистого имплантата «Coflex» при поясничном спинальном стенозе позволяет сохранить под-

вижность в позвоночно-двигательном сегменте, предупредить снижение высоты межтелового промежутка и развитие дальнейшей дегенерации межпозвонковых дисков как на оперированных, так и на смежных позвоночно-двигательных сегментах.

4. Проведение декомпрессиивно-стабилизирующих вмешательств с последующим использованием динамического межостистого имплантата «Coflex» достоверно снижает тяжесть неврологического дефицита у больных со стенозом позвоночного канала поясничного отдела.

Литература

1. Барыш А. Г. Современный подход к клинической оценке результатов хирургического лечения заболеваний и поврежденный шейного отдела позвоночника в практике ортопеда-травматолога 2007. – Международный медицинский журнал № 2 – С. 75–82
2. Левшин А. А. Структурно-функциональные особенности и диагностика дегенеративных заболеваний поясничного отдела позвоночника у людей возрастом старше 50 лет: Автореф. дис. ... канд. мед. наук. – Харьков., 2005. – 20 с.
3. Продан А. И., Радченко В. А., Пащук А. Ю., Грунтовский Г. Х. Поясничный спондилоартроз. – Харьков: Основа, 1992. – С. 22–35.
4. Danicl H. Kim, Frank P. Cammisa Ir., Richard G. Fessler. Dynamic Reconstruction of the spine. «Thieme» 2006:10–11.
5. Lindsey D P, Swanson K E, Fuchs P. The effects of interspinous implant on the kinematics of the instrumented and adjacent levels I the lumbar spine. Spine 2003; 28: 2192–2197.
6. Samani I. Study of a semi – rigid interspinous «U» fixation system: 106 patients over 6 years. CD-Rom, Fixano, France, 2008.
7. Senegas J. Mechanical supplementation by non-rigid fixation in degenerative intervertebral lumbar segments: the Wallis system. Eur Spine J 2007; 11 (Suppl 2): S 164–S 169.
8. Taylor S. Pupin P, Delajoux R. Retrospective study of the clinical results of implanting the DIAM spinal stabilization system. Presented at: Societe TERE0, 2004, Nice, France.

ОЦІНКА РЕЗУЛЬТАТІВ ХІРУРГІЧНОГО ЛІКУВАННЯ ХВОРИХ НА ПОПЕРЕКОВИЙ СПІНАЛЬНИЙ СТЕНОЗ ІЗ ЗАСТОСУВАННЯМ МІЖОСТИСТОГО ІМПЛАНТАНТА «COFLEX»

Левшин А. А., Федотова І. Ф.

ДУ «Інститут патології хребта та суглобів ім. М. І. Ситенко АМН України»

Стаття присвячена результатам застосування імплантату «COFLEX» у пацієнтів з попереківим спінальним стенозом в термін від двох тижнів до трьох місяців; і від шести місяців до року після оперативного ліку вання. Представлені результати лікування 67 пацієнтів, анкетованих за шкалою ВАШ, ADL та JOA шкалами. Проведена оцінка дистанції ходьби пацієнтів до появи симптомів нейрогенної переміжної кульгавості.

Ключові слова: стеноз хребтового каналу, імплантат «Coflex», ADL шкала, JOA шкала, шкала ВАШ, синдромом клаудикації.

ASSESSMENT OF RESULTS OF SURGICAL TREATMENT OF PATIENTS WITH LUMBAR SPINAL STENOSIS USING IMPLANT «COFLEX»

Levshin A., Fedotova I.

Sytenko Institute of spine and joints pathology AMS of Ukraine

The article is devoted to the results of the implant «COFLEX» application in patients with lumbar spinal stenosis in the period from two weeks to three months; and from six months to a year after surgical treatment. Presented the results of treatment of 67 patients questioner on the VAS scale, the ADL and JOA scales. There are presented the estimation of the patients walk distance until the neurogenic symptoms of intermittent claudication.

Keywords: lumbar spine stenosis, the implant «Coflex», the ADL scale, JOA scale, the VAS scale, claudication.

КОНТРАСТНА СПІРАЛЬНА КОМП'ЮТЕРНА АРТРОГРАФІЯ В ДІАГНОСТИЦІ ВНУТРІШНІХ УШКОДЖЕНЬ КОЛІННОГО СУГЛОБА

Вурва О. Є., Левітська Л. М.¹, Шевченко І. В., Малик Р. В., Клебек М. Г.

*ДУ «Інститут патології хребта та суглобів ім. проф. М. І. Ситенко АМН України»,
МДЦ «LUX»¹, Харків*

Авторами наведені статистичні дані внутрішніх ушкоджень колінного суглоба, обґрунтовані показання та методика дослідження колінного суглоба з використанням спіральної комп'ютерної артрографії з контрастним підсиленням. Наведений власний досвід використання даного методу, що базується на обстеженні 96 хворих на цю патологію. Доведено, що дана методика може бути рекомендована як достовірна малоінвазивна діагностична процедура при пошкодженнях колінного суглоба поряд з МР-томографією, УЗ діагностикою, діагностичною артроскопією. Наведені приклади видів ушкоджень даної локалізації, які найбільш часто виникають при травмах колінного суглобу.

Ключові слова: контрастна комп'ютерна артрографія, внутрішні пошкодження колінного суглобу.

Ушкодження колінного суглоба займають одне з провідних місць серед травм опорно-рухової системи, за статистичними даними вони становлять від 10 до 30% усіх ушкоджень нижніх кінцівок [1–3, 6, 11–13].

З огляду на значне переважає серед внутрішніх ушкоджень колінного суглоба ушкоджень менісків (до 80,7–84,8%), своєчасна діагностика цієї патології досить актуальна [2, 3, 6].

Діагностика ушкоджень менісків має певні труднощі. Нерідко різноманітні травми та захворювання м'якотканинних елементів колінного суглоба з пошкодженням менісків мають схожу клінічну картину, внаслідок чого в деяких випадках лікування травм менісків проводиться несвоєчасно та неправильно. Відсоток помилок при діагностиці цієї патології досить значний і сягає 7,2–27,2% [1–3, 6–13]. Несвоєчасна діагностика та тривале консервативне лікування при ушкодженнях менісків колінного суглоба сприяють розвитку вторинних змін у суглобі. Тому точна та своєчасна діагностика травм колінного суглоба є актуальною проблемою сучасної травматології.

У теперішній час рівень розвитку сучасної діагностичної апаратури та радіологічних методів візуалізації дозволяє багато в чому розв'язати дану проблему.

Магнітно-резонансна томографія – домінуючий метод візуалізації для оцінки внутрішніх ушкоджень колінного суглоба, тому що є неіонізуючим методом променевої діагностики та має клінічно прийнятну точність у виявленні меніскових та зв'язкових ушкоджень. Магнітно-резонансна томографія краща у разі підозри на ушкодження зв'язок колінного суглоба, у пацієнтів з алергійною реакцією на контрастні пре-

парати з вмістом йоду, або з протипоказаннями до їх використання, а також у разі обстеження дітей [8, 11, 12, 23, 24, 30–32]. Розвиток спіральної комп'ютерно-томографічної (СКТ) технології дозволяє проводити дослідження при субміліметровому просторовому призові в різних площинах, з об'ємним зображенням ушкоджень, що виявляються. Діагностувати дрібні (до 0,5 мм) ушкодження менісків, суглобових хрящів і зв'язкового апарату дозволяє використання СКТ артрографії після внутрішньосуглобової ін'єкції контрастного препарату з вмістом йоду. Перевагами СКТ артрографії є менший час, витрачений на проведення дослідження, висока розрізнявальна здатність та доступність методу [10, 11, 14, 17].

Матеріали та методи

СКТ артрографія колінного суглоба була проведена 96 хворим, які мали загальні та спеціальні показання. На підставі даних літератури та нашого власного досвіду до загальних показань були віднесені: неясна клінічна картина при ушкодженні або захворюванні суглоба, що не могла в достатньому ступені бути уточнена за допомогою клінічних та рентгенологічних методів дослідження, у тому числі ультразвукового дослідження; неясні скарги після раніше виконаних оперативних втручань; надання об'єктивної оцінки та контролю ефективності ряду оперативних втручань. До спеціальних показань перш за все були віднесені підозра на ушкодження менісків, зв'язок колінного суглоба, синовіальної оболонки, суглобового хряща, в разі хронічних синовітів, при синдромі медіопателлярної складки та інш.

Протипоказаннями до проведення СКТ артрографії були алергічна реакція на препарати з вмістом йоду або протипоказання до їх використання. Також дослідження не проводилось дітям.

Для введення рентгеноконтрастного препарату в порожнину колінного суглоба була застосована наступна техніка. Після обробки шкіри ділянки колінного суглоба пацієнта розчином антисептику на ділянку верхнього завороту колінного суглоба вище наколінка на 1–1,5 см з метою зменшення об'єму порожнини суглоба циркулярно накладали еластичний бинт. Потім, з медіального парapatелярного доступу проводили пункцію колінного суглоба з обов'язковим виконанням аспіраційної проби. Після чого за допомогою градуйованого шприца в порожнину колінного суглоба вводили до 30 мл рентгеноконтрастної речовини з концентрацією йоду 300–370 мг/мол («Ультравіст 300» або «Ультравіст 370»). За рекомендаціями деяких зарубіжних авторів, бажано введення разом з рентгеноконтрастним препаратом 1 мл 0,1% розчину адреналіну з метою зменшення швидкості всмоктування контрасту, але наш досвід свідчить, що це не обов'язково, оскільки контрастної речовини вистачає на час виконання дослідження. Якщо в порожнині колінного суглоба був вміст (надлишкова кількість синовіальної або геморагічної рідини), перед введенням контрасту рідину видаляли шляхом аспірації. Після введення рентгеноконтрастного препарату шприц з голкою видаляли з порожнини колінного суглоба, а на ділянку проколу шкіри накладали асептичну пов'язку (бактерицидну пластирну наклейку). Пацієнт протягом 10–12 хвилин самостійно робив максимально можливий об'єм рухів у колінному суглобі для повного розповсюдження контрастної речовини у суглобі та контрастування м'якотканинних елементів колінного суглоба. Після цього пацієнтові виконували комп'ютерно-томографічне дослідження колінного суглоба. Під час виконання дослідження пацієнт перебував в горизонтальному положенні з кутом згинання в колінному суглобі 15°. Після проведення томографії еластичну пов'язку знімали, перевіряли якість фіксації на шкірі бактерицидної пов'язки, загальний стан обстежуваного. Дана процедура виконується амбулаторно. Контрастна речовина елімінується з порожнини колінного суглоба протягом 2–3 годин після введення, не причиняючи дискомфортних відчуттів для обстежуваного. З огляду на інвазивність методики у період 2–3 годин після дослідження, пацієнтові рекомендувано обмежити навантаження на нижню кінцівку (ходьба, біг, стрибки).

Техніка проведення спіральної комп'ютерної артрографії та обробка результатів дослідження були наступними. Дослідження проводили на спіральному комп'ютерному томографі

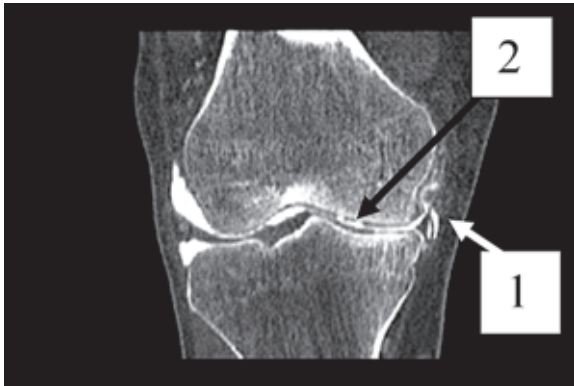
SOMATOM Emotion syngo (Siemens) з одним рядом детекторних датчиків. Дослідження проводили при напрузі на трубці 130 kV, при силі струму 80 mAs, із кроком спіралі 1,0 мм (Slice collimation), з оборотом трубки за 1,0 с. (Rotation time) з Pitch 1,5; з інкрементом реконструкції 0,5 мм (Increment Reconstruction), із твердим ядром реконструкції B80s або B90 (Kernel) і полем огляду близько 180 мм (FoV).

Обробку отриманих даних проводили на робочій станції «Navigator» з використанням мультипланарної реконструкції (MPR). Аналіз зображень проводили в трьох взаємно перпендикулярних площинах: аксіальній, сагітальній і фронтальній, отриманих під час мультипланарної реконструкції (МПП) для оцінки стану всіх структур колінного суглоба. Додатково проводили аналіз у довільно обраних криволінійних площинах для оцінки стану зчленувань колінного суглоба.

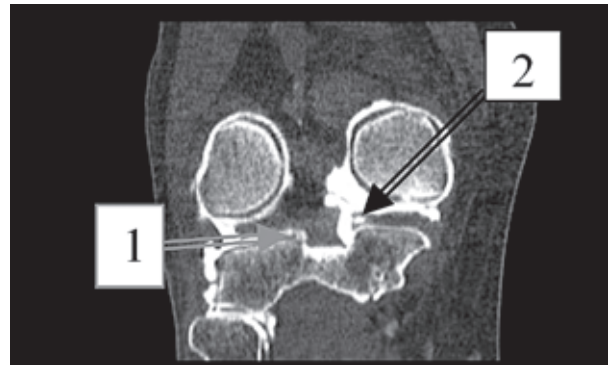
Обговорення результатів

Перш за все метою нашої роботи було визначення можливостей СКТ артрографії в діагностиці ушкоджень менісків колінних суглобів, тому що їх клінічні прояви багато в чому залежать від різних видів розривів менісків. У зв'язку з великою варіабельністю виділяють такі основні види розривів менісків (у дужках наведено аналоги назв в зарубіжній літературі): 1) неповний поздовжній (частковий вертикальний та короткий вертикальний); 2) повний поздовжній (вертикальний) за типом «ручки лійки» («bucket-handle») зі зсувом фрагмента диска та без зсуву фрагмента диска; 3) горизонтальний; 4) циркулярний (радіальний, поперечний); 5) дефект контуру; 6) складні або поєднанні розриви: циркулярний у поєднанні з горизонтальним та циркулярний у поєднанні з вертикальним за типом «дзьоба папуги» («parrot-beak»); клаптеподібний розрив (транسخондральний поздовжній з радіальним компонентом розрив середнього сегмента меніска) [1–11] (рис. 1, 2, 3, 4, 5, 6).

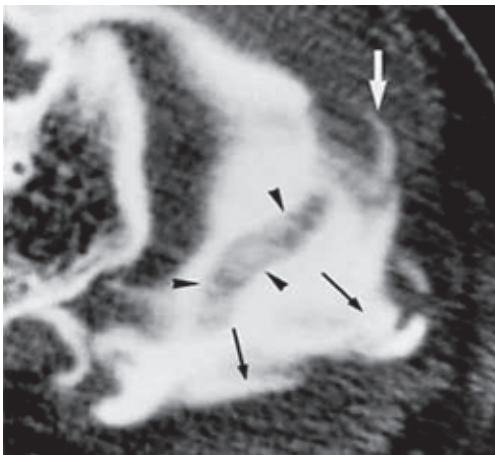
Відомо, що ушкоджений меніск є причиною розвитку деформуючого артрозу і у зв'язку із цим важливо було вирішити питання, чи здатен меніск забезпечити нормальне функціонування суглоба або він підлягає видаленню. В останні роки встановлено, що в стабілізації колінного суглоба крім хрестоподібних і колатеральних зв'язок велику роль відіграють й інші структури (меніски, капсула суглоба, м'язи) [2, 3, 7]. За результатами СКТ артрографії ми неодноразово знаходили ушкоджену передню хрестоподібну зв'язку при «стабільному коліні» і навпаки, неушкоджена зв'язка супроводжувалась передньою нестабільністю колінного суглоба. У цих випадках при СКТ артрографії не тільки була встановлена наявність або відсутність ушкодження хрестопо-



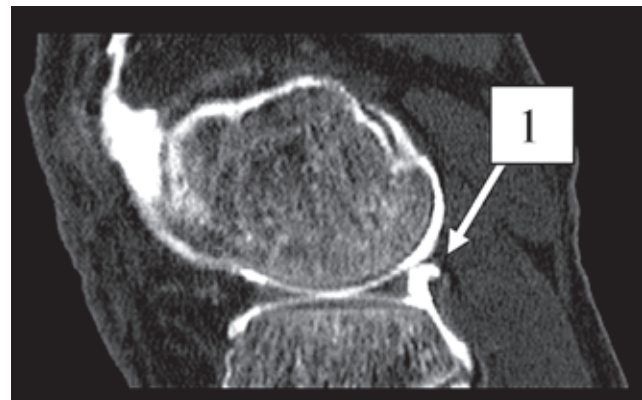
*Рис. 1. Фронтальна МПР на рівні передніх рогів менісків правого колінного суглоба:
1 – множинні циркулярні розриви тіла присереднього меніска;
2 – дефекти суглобового хряща медіального виростка стегнової кістки*



*Рис. 2. Фронтальна МПР на рівні задніх рогів виростків:
1 – нестабільний поздовжній розрив заднього рогу латерального меніска за типом «ручки лійки»;
2 – горизонтальний розрив заднього рогу медіального меніска*



*Рис. 3. Аксиальна томограма:
1 – нестабільний складний розрив заднього рогу медіального меніска (чорні стрілки);
2 – зміщений фрагмент меніска (голівки стрілок);
3 – поздовжній розрив (біла стрілка)*



*Рис. 4. Парасагітальна МПР на рівні латерального меніска:
1 – складний (циркулярний у поєднанні з вертикальним за типом «дзьоба папуги») розрив заднього рогу латерального меніска*

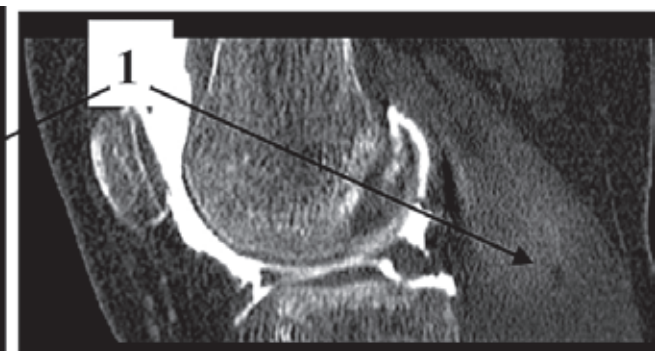
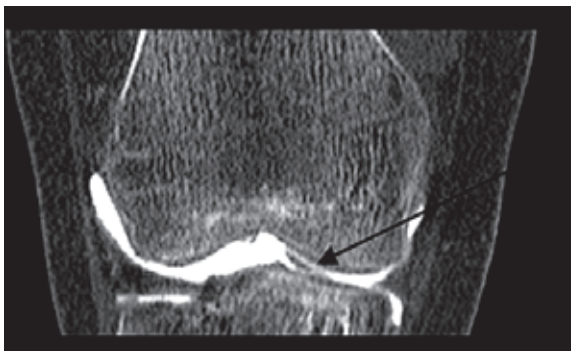

Рис. 5. Фронтальна МПР на рівні передніх рогів менісків і парасагітальна МПР на рівні присереднього меніска: 1 – фрагмент переднього рогу медіального меніска, зміщений у міжвиросткову ямку при нестабільному поздовжньому розриві за типом «ручки лійки»

дібних зв'язок, але й отримані результати дослідження служили об'єктивним критерієм обсягу оперативного втручання.

Ушкодження синовіальної оболонки колінного суглоба зустрічалось досить рідко та звичайно супроводжувалось порушенням цілості медіальної великогомілкової зв'язки. У цьому випадку СКТ артрографія дозволяла вирішити питання обсягу поза- або внутрішньосуглобового хірургічного втручання. Безсумнівна об'єктивна діагностична цінність СКТ артрографії була в діагностиці синовітів, як гострих, так і хронічних, а також у діагностиці травматичних розривів суглобової капсули колінного суглоба, її гіпертрофії у разі хронічних запальних процесів і фіброзних змін. Механічні ушкодження суглобового хряща були одними з найбільш частих ушкоджень колінного суглоба. Вони часто стають причиною розвитку деформуючого артрозу внаслідок знижених регенераторних можливостей суглобового хряща, через постійну травматизацію суглобових поверхонь, подразнення продуктами лізису травмованого хряща, що відділився, зміни хімічного складу синовіальної рідини та погіршення внутрішньотканинного обміну гіалінового хряща. Складність даної проблеми збільшується труднощами ранньої діагностики внаслідок неясної клінічної картини, що перебігає під виглядом інших внутрішньосуглобових ушкоджень, а також неефективністю застосування рентгенологічного дослідження [1–15]. СКТ артрографія дозволила нам встановити структурні зміни суглобового хряща, їхню глибину, поширеність, відношення до субхондральної зони кістки. Цінність СКТ артрографії була ще й в тому, що ушкодження суглобового хряща часто локалізувалися в наколінково-стегновому відділі колінного суглоба – ділянці, де клінічна діагностика найбільш складна (рис. 7).

Більш ніж у половині випадків ушкодження хряща сполучались з різною патологією інших внутрішньосуглобових утворень – менісків, піднаколінкового жирового тіла, медіопателлярної складки та ін. Хронічна гіперплазія піднаколінкового жирового тіла (хвороба Hoffa) частіше спостерігається у спортсменів із значно вираженими навантаженнями на колінний суглоб, частими падіннями (волейбол, гандбол, фігурне катання, спортивна та художня гімнастика та ін.) [1–9]. Звернено увагу на те, що розростання піднаколінкового жирового тіла в останні роки відзначається у молодих жінок, причиною чого є не травматичні впливи, а гормональні порушення, зокрема розлад менструального циклу та ін. [1–4]. Слід зазначити, що клінічна симптоматика ушкодження або захворювання піднаколінкового жирового тіла досить бідна, а рентгеновська діагностика малопереконалива. Тому була відзначена висока цінність СКТ артрографії під час визначення симптомів дефектів наповнення (обтікання підна-

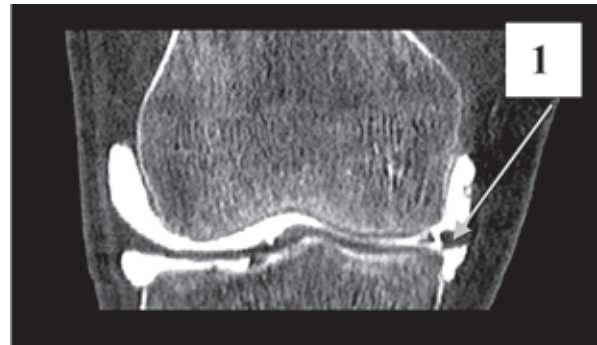

Рис. 6. Фронтальна МПР на рівні передніх рогів менісків: 1 – розрив переднього рогу медіального меніска за типом «ручки лійки»

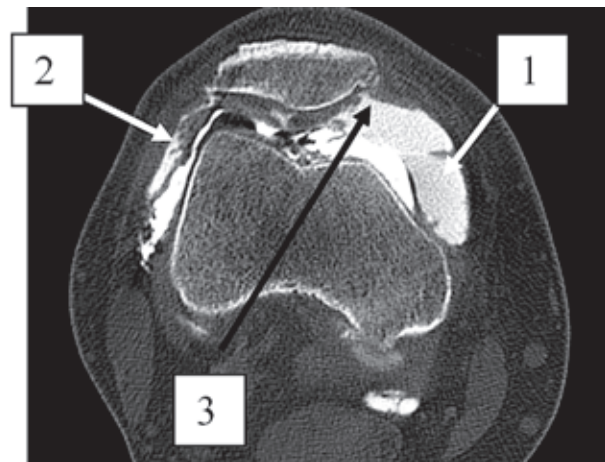


Рис. 7. Аксіальна комп'ютерна томограма на рівні феморопателлярного зчленування: 1 – надлишкова кількість рідини у верхньому медіальному завороті суглобової сумки; 2 – синехії синовіальної оболонки при хронічному синовіті; 3 – стовщення медіопателлярного зчленування

колінкового жирового тіла контрастною речовиною) жирової щільності. У випадку деформівного артрозу СКТ артрографія дала чітку уяву про зміну суглобового хряща в наколінково-стегновому й стегново-великогомілковому суглобах. Зміни суглобового хряща виявлялися в розволокненні та ерозії хрящової поверхні (запливи контрастної речовини різної форми та розмірів у товщу суглобового хряща). У випадку деформівного артрозу СКТ артрографія дозволила не тільки встановити діагноз на ранніх стадіях розвинення захворювання, але й визначити локалізацію, глибину та поширеність дегенеративних змін. Це надало право травматологу-ортопеду вибрати оптимальний спосіб лікування. СКТ артрографія у разі ревматоїдного артриту дозволила виявити нерівномірність змін різних зон суглоба та неоднорідність ураження залежно від його фази. Цінність СКТ артрографії у разі даного захворювання полягала в тому, що було можливим визначення звуження щілини суглоба, ураженості суглобових поверхонь, ворсинчастого розростання синовіальної оболонки. Об'єктивно були констатовані стовщення, склероз капсули та фіброзні спайки в

заворотів суглоба. Особливо важливе СКТ артрографічне підтвердження знайшло руйнування суглобового хряща. У цьому випадку можна було простежити відторгнення окремих фрагментів хрящової тканини. Безсумнівна цінність СКТ артрографії була в визначенні ступеня руйнування суглобового хряща, менісків, зв'язок і суміжних відділів кісток, що утворюють суглоб, у разі неспецифічного та специфічного артритів (рис. 8).

До патологічних змін синовіальної оболонки травматичного генезу необхідно віднести спайки та зрощення між її листками. У більшості випадків зрощення розташовуються у верхньому завороті колінного суглоба. У разі великих зрощень широкі плоскі рубці, що міцно з'єднують у різних напрямках стінки верхнього завороту, під час СКТ артрографії були візуалізовані як лінійної форми дефекти наповнення (рис. 9, 10, 11).

Досить об'єктивні дані СКТ артрографії були отримані у разі так званого «синдрому медіопателлярної складки». У цьому випадку на передньому контурі присереднього виростка стегнової кістки виявлялося невеликих розмірів «вдавнення», над яким контурувалась ділянка м'яких тканин – стовщена складка – у вигляді виступу неправильної трикутної форми, обтічного контрастом. Подібні зміни вказували на тривалий безпосередній контакт патологічно зміненої синовіальної складки із суглобовою поверхнею виростка стегнової кістки.

Ушкодження капсульно-зв'язкового апарату – основна причина нестабільності суглобів, у зв'язку з чим діагностика ушкоджень зв'язок, по суті, стає діагностикою нестабільності суглоба [3]. Сучасні уявлення про хірургію нестабільного колінного суглоба як про реконструктивно-відновлювальну операцію потребують точної

топічної діагностики ушкоджень капсульно-зв'язкового апарату з метою його відновлення. Оптимальним періодом для встановлення діагнозу ушкодження капсульно-зв'язкового апарату є перший тиждень після травми, коли зберігаються найкращі умови для повного відновлення зв'язок. У таких випадках доцільно використовувати СКТ артрографічну діагностику, що дозволяє точно визначити вид, характер і розміри ушкодження. У більш широкому аспекті діагностична СКТ артрографія показана у всіх випадках гемартрозу для достовірної діагностики не тільки травм капсульно-зв'язкового апарату, але також можливих супутніх ушкоджень менісків, суглобового хряща, піднаколінкового жирового тіла та синовіальної оболонки (рис. 12, 13).

Явними ознаками ушкодження передньої хрестоподібної зв'язки вважались місця її розриву, які залежно від локалізації ушкодження мали різний вигляд і характеризувались під час СКТ артрографії різної форми та об'єму запливами контрастної речовини в товщу зв'язки, у місця її прикріплення, а також зміна її форми та контурів. При відриві від місця прикріплення до стегнової кістки тканина зв'язки у вигляді безформної маси розташовувалась на виростках великогомілкової кістки. Відірваний кінець зв'язки в ряді випадків був розволокнутий, що визначалось дрібними запливами контрасту між її травмованих волокон. При ушкодженні дистального кінця звичайно відбуваються відриви зв'язки із фрагментом міжвиросткового пагорбка великогомілкової кістки. У таких випадках при СКТ артрографії визначається зв'язка, що втратила свою форму, з кістково-хрящовим фрагментом переднього міжвиросткового пагорбка великогомілкової кістки в зміщеному положен-

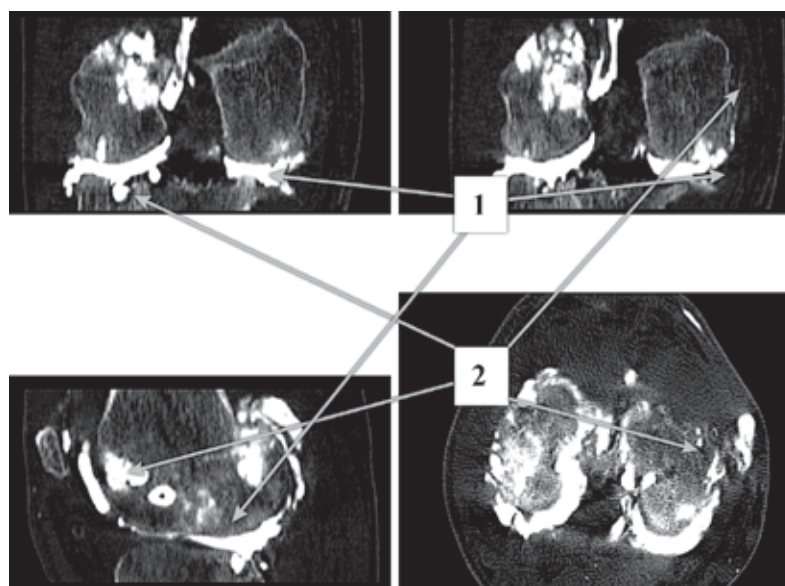


Рис. 8. Фронтальні й сагітальна МПР й аксіальна томограма:

1 – відсутність візуалізації суглобового хряща й менісків у пацієнта з артрозом, що формується, після перенесеного туберкульозного гоніту; 2 – запливи контрасту в множинні узвири у кістці, що з'єднуються з порожниною суглоба, суміжних відділів стегнової та великогомілкової кісток

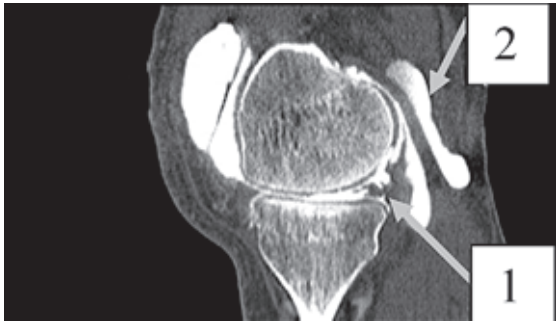

Рис. 9. Парасагітальна МПР на рівні медіального меніска: 1 – множинні циркулярні розриви заднього рогу медіального меніска; 2 – кіста Бейкера (заплив контрасту в м'які тканини підколінної ямки)

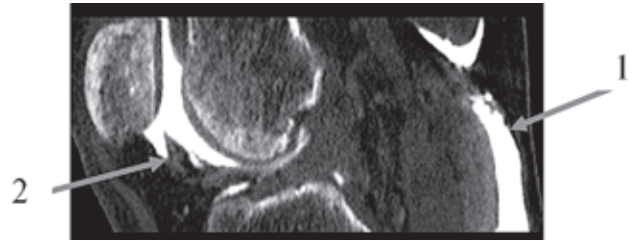


Рис. 10. Сагітальна МПР на рівні передньої хрестоподібної зв'язки: 1 – щілиноподібний заплив контрасту в м'які тканини підколінної ямки – розрив суглобової капсули; 2 – гіпертрофовані складки синовіальної оболонки

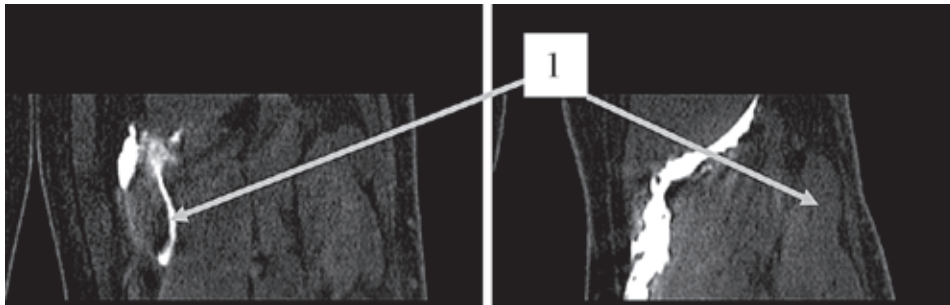


Рис. 11. Фронтальні МПР на рівні м'яких тканин підколінної ямки: 1 – щілиноподібний заплив контрасту в м'які тканини підколінної ямки – розрив суглобової капсули

ні. При розриві зв'язки на протязі буде визначатися нерівномірно витончена зв'язка, нерівність її контурів. Також добре візуалізуються неповні ушкодження передньої схрещеної зв'язки з розривом тільки частини її волокон (запливи контрастної речовини в товщу зв'язки) (рис. 14).

Діагностика ушкоджень задньої хрестоподібної зв'язки під час СКТ артрографії була досить достовірною і визначалась у всіх випадках її наявності, що не завжди доступно для інших методів дослідження, таких загальноприйнятих, як, наприклад, артроскопія. Це відбувається внаслідок анатомічної будови задньої хрестоподібної зв'язки та особливостей її розташування в порожнині колінного суглоба. Ушкодження задньої схрещеної зв'язки також проявлялися різної форми і розмірів запливами контрастної речовини в її товщу або відсутністю її візуалізації в місцях прикріплення при її відриві. У разі повного розриву кукса задньої хрестоподібної зв'язки визначалась внаслідок її ретракції за передньою хрестоподібною зв'язкою (рис. 15).

Серед травм колінного суглоба ушкодження суглобового хряща займають особливе місце внаслідок високої частоти та широкого поширення в осіб, що займаються фізичною працею, особливо в молодому віці. За матеріалами різних авторів, частота даної патології коливається від 11% до 41% [7 – 24] (рис. 16).

Дані ушкодження є однією з основних безпосередніх причин розвитку деформуючого гонартрозу

внаслідок низьких здатностей суглобового хряща до репаративної регенерації та порушень синовіальної сфери суглоба, що дає підставу вважати ушкодження суглобового хряща передартрозним станом. Факторами, що призводять до ушкодження хряща, є хронічна нестабільність суглоба, диспластичні зміни колінного суглоба, латеропозиція та хронічний підвивих наколінка, у випадку яких головну роль відіграють надлишкові та не характерні для даної ділянки хряща рухи та локальне перевантаження внаслідок інконгруентності суглобових поверхонь. Один з найбільш частих механізмів ушкодження суглобового хряща – травматизація його вільними внутрішньосуглобовими тілами (хрящовими, кістково-хрящовими, сторонніми), ушкодженням меніском, дегенеративно зміненими складками піднаколінкового жирового тіла та синовіальної оболонки. Виразеність патологічного процесу, швидкість його прогресування перебувають у прямій залежності від кількості й простяжності осередків ушкодження хрящового покриву. Насамперед це стосується множинних ушкоджень, які перебігають більш тяжко і закінчуються результатами лікування, що мало задовольняють пацієнтів.

Застосування СКТ артрографії дозволило нам достовірно виявити ушкодження суглобового хряща практично на будь-якій стадії розвитку патологічного процесу і в будь-якій ділянці суглоба. Особливо важливо відзначити, що діагноз можна встановити відразу ж після травми, тобто в ран-

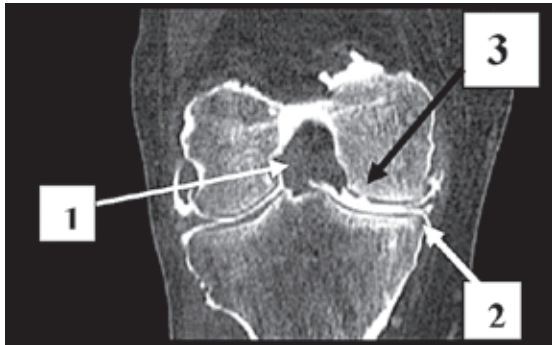


Рис. 12. Фронтальна МПР на рівні передньої хрестоподібної зв'язки:
1 – нормальна передня хрестоподібна зв'язка;
2 – горизонтальний розрив медіального меніска;
3 – дефект суглобового хряща медіального виростка стегнової кістки

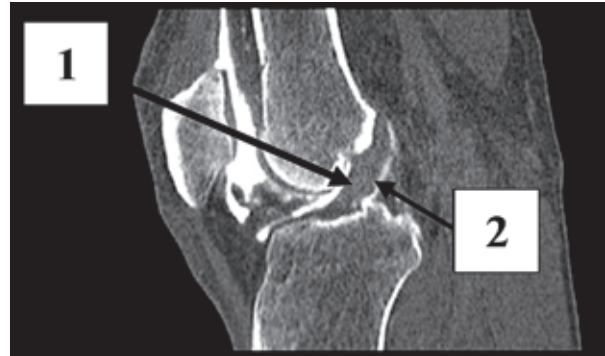


Рис. 14. Парасагітальна МПР на рівні передньої медіальної зв'язки:
1 – передня хрестоподібна зв'язка; 2 – нерівність заднього контуру передньої хрестоподібної зв'язки, дрібні, до 0,5 мм, запливи контрасту в її товщу

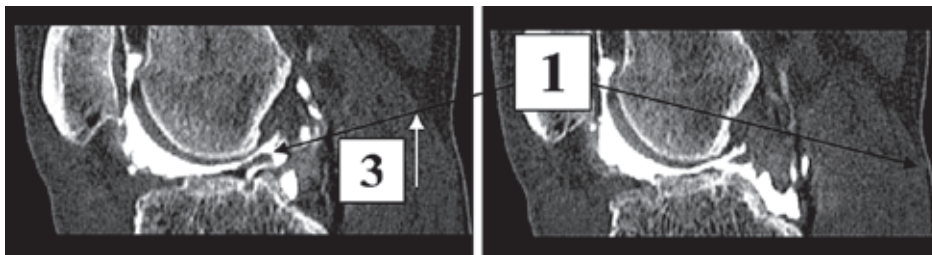


Рис. 13. Парасагітальна МПР на рівні передньої хрестоподібної зв'язки:
1 – запливи контрасту в місце прикріплення передньої хрестоподібної зв'язки (розрив) і її ретракція

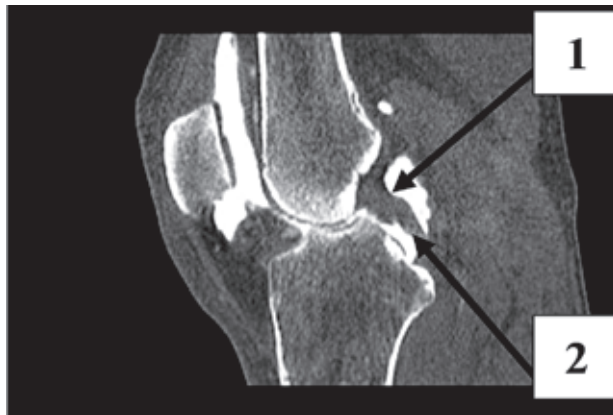


Рис. 15. Парасагітальна МПР на рівні задньої хрестоподібної зв'язки:
1 – задня хрестоподібна зв'язка; 2 – нерівність нижнього контуру та заплив контрасту до 1мм при частковому ушкодженні

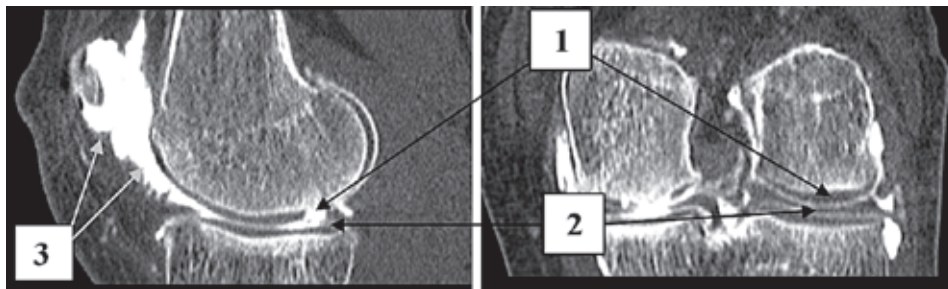


Рис. 16. Парасагітальна МПР на рівні медіального меніска й фронтальна МПР на рівні задніх рогів менісків: 1 – дефект суглобового хряща присереднього виростка стегнової кістки із площею ураження більш ніж 10 см² (початкові прояви артрозу); 2 – застарілий горизонтальний розрив заднього рогу медіального меніска; 3 – ознаки хронічного синовіту

ньому післятравматичному періоді, у будь-якого пацієнта з підозрою на uszkodження суглобового хряща. Під час проведення СКТ артрографії колінного суглоба візуалізація дрібних, до 0,5 мм запливів контрасту в товщу суглобового хряща давала можливість не тільки виявити пошкодження суглобового хряща, та ще й відзначити характер, кількість, точну локалізацію, глибину та довжину, наявність супутних пошкоджень і вторинних змін з боку менісків, жирового тіла, синовіальної оболонки, капсульно-зв'язкового апарату, відношення до субхондральної кістки (рис. 17, 18, 19).

Висновки

Застосування спіральної комп'ютерної артрографії з контрастним підсиленням для діагностики внутрішніх uszkodжень колінного суглоба дає високу точність у виявленні даних uszkodжень. Було визначено 100% верифікацію даних спі-

ральної комп'ютерної артрографії у разі uszkodження менісків, хрестоподібних зв'язок, суглобового хряща інтраопераційно на базі клініки ДУ «Інститут патології хребта та суглобів імені проф. М. І. Ситенка НАМН України». Контрольна СКТ артрографія колінного суглоба показана для використання, головним чином, через більш високу розрізнявальну здатність (діагностика uszkodжень розмірами до 0,5 мм) та менший час на проведення дослідження; у разі підозри на uszkodження менісків; у разі підозри на uszkodження гіалінового хряща, оболонки внутрішньо- та зовнішньосуглобових зв'язок колінного суглоба, травмах і захворюваннях синовіальної оболонки, капсули суглоба, діагностики внутрішньосуглобових кісткових та м'якотканинних пошкоджень. Дана методика може бути рекомендована як достовірна малоінвазивна діагностична процедура при пошкодженнях колінного суглоба поряд з МР-томографією УЗ діагностикою, діагностичною артроскопією.

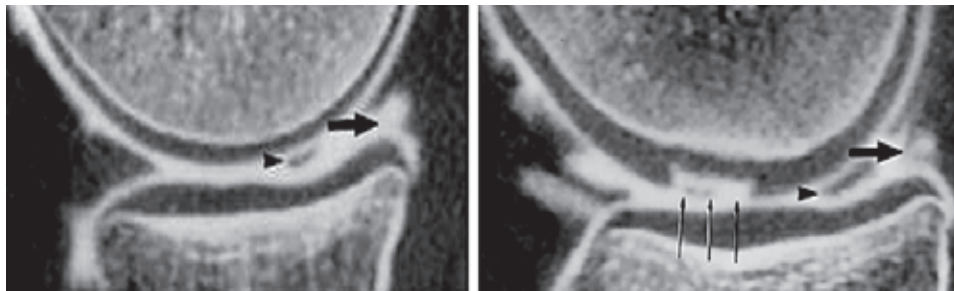


Рис. 17. Парасагітальні МПР: 1 – складний розрив (великі стрілки) заднього рогу медіального меніска із фрагментом, зміщеним у порожнину суглоба (голівки стрілок); 2 – центральна узурація хряща (тонкі стрілки) визначається в середній третині стегнової кістки

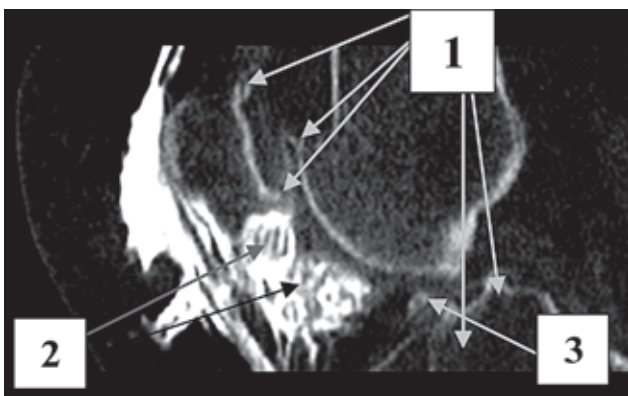


Рис. 18. Сагітальна МПР на рівні міжвиросткового пагорбка: 1 – крайові кісткові розростання суміжних замикальних пластинок наколінка, надвиростків стегнової кістки, виростків стегнової кістки й горбків міжвиросткового пагорбка великоїмілкової кістки; 2 – множинні дефекти наповнення – синехії, фіброзні тяжі синовіальної оболонки (ознаки хронічного синовіту); 3 – кістковий фрагмент (суглобова миша) у міжвиростковій ямці

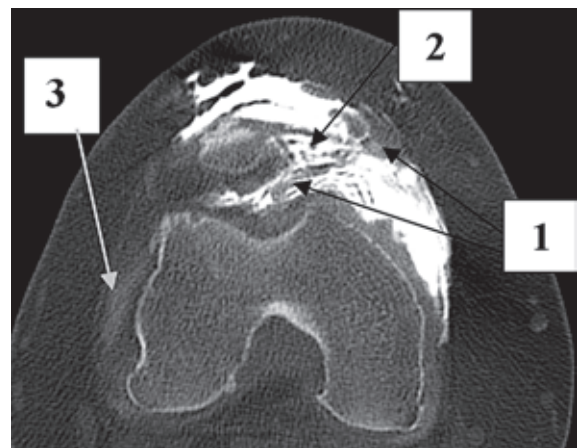


Рис. 19. Аксіальна томограма на рівні нижнього відділу феморопателлярного суглоба: 1 – множинні дефекти наповнення – синехії, фіброзні тяжі синовіальної оболонки (ознаки хронічного синовіту); 2 – неправильно округлої форми дефекти наповнення хрящової щільності – хондроматоз; 3 – рідина в бічному завороті суглобової сумки

Література

1. В. Н Левенец, В. В. Пляцко. Артроскопия/ – Київ: Наук. думка, 1991. – 232 с.
2. Бахтиозин Ф. Ш. Ушкодження менісків колінного суглоба. – Казань, Видавництво казанського університету., – 1990. – 128 с.
3. Котельників Г. П., Чернов А. П., Измалков С. Н. Нестабільність колінного суглоба: Монографія. – Самара: Самар. Будинок печатки, 2001. – 232 з: іл.
4. Променева анатомія людини/Під ред. Трофимової Т. Н. – Спб.: Видавничий будинок СПбМАПО, 2005. – 496 з, іл.
5. Меллер Т. Б., Райф Э. Норма при КТ- і МРТ-дослідженнях; Пер. с англ.; Під общ. Ред. Г. Е. Труфанова, Н. В. Марченко. – М.: Медпресс-информ, 2008. – 256 с.іл.
6. Миронов С. П., Орлецкий А. К., Цыкунов М. В. Ушкодження зв'язувань колінного суглоба. – М.: Лесар, 1999 – 208 з, іл.
7. Орлянский В., Головаха М. Л. Посібник з артроскопии колінного суглоба. – Дніпропетровськ: Пороги, 2007, 152 с.
8. Трофимова Т. Н., Карпенко А. К. МРТ-діагностика травми колінного суглоба. – Спб.: Видавничий будинок Спбмапо, 2006. – 150 з, іл. 13.
9. Bruno C. Vande Berg, MD, PhD Frederic E. Lecouvet, MD, PhD Pascal Poilvache, MD Jean-Emile Dubuc, MD Bernard Bedat, MD Baudouin Maldague, MD Jean-Jacques Rombouts, MD Jacques Malghem, MD. Dual-Detector Spiral CT Arthrography of the Knee: Accuracy for Detection of Meniscal Abnormalities and Unstable Meniscal Tears. – Radiology 2000; 216:851–857.
10. Burgener, Francis A.: Differential diagnosis in computed tomography / by Francis A. Burgener and Martti Korman. In collab. With Patrick J. Fultz... – Stuttgart; New York: Thieme Med. Publ., 1996.
11. Juergen Maeurer, M.D., M.B.A. Imaging strategies for the Knee/ – Stuttgart Germany; New York: Thieme Med. Publ., 2006.
12. Mink JH, Levy T, Crues JV III. Tears of the anterior cruciate ligament and menisci of the knee: MR imaging evaluation. Radiology 1988; 167:769–774.
13. Coumas JM, Palmer WE. Knee arthrography: evolution and current status. Radiol Clin North Am 1998; 36:703–728.
14. Berland LL, Smith JK. Multidetector-array CT: once again, technology creates new opportunities. Radiology 1998; 209:327–329.
15. Vande Berg BC, Malghem J. Arthrographic pseudotear of the anterior horn of the lateral meniscus caused by a displaced meniscal fragment. Skeletal Radiol 1993; – 601.
16. Malghem J, Vande Berg BC, Lebon C, Le-couvet FE, Maldague BE. Ganglion cysts of the knee: articular communication revealed by delayed radiography and CT after arthrography. AJR Am J Roentgenol 1998; 170:1579–1583.
17. Hall FM. Methodology in knee arthrography. Radiol Clin North Am 1981; 269–275.
18. Berland LL. Practical CT technology. In: Berland LL, ed. Routine scan factors. New York, NY: Raven, 1987; 56–72.
19. Polacin A, Kalender WA, Marchal G. Evaluation of section sensitivity profiles and image noise in spiral CT. Radiology 1992; 185:29–35.
20. Rubin GD. Spiral CT of the chest. In: RemyJardin M, Remy J, eds. Techniques of reconstruction. Heidelberg, Germany: Springer, 1996; 101–127.
21. Jelaso DV. The fascicles of the lateral meniscus: an anatomic-arthrographic correlation. Radiology 1975; 114:335–339.
22. Metcalf RW, Burks RT, Metcalf MS, et al. Operative arthroscopy. 2nd ed. In: McGinty JB, ed. Arthroscopic meniscectomy. Philadelphia, Pa: Lippincott-Raven, 1996; 263–297.
23. Rubin DA. MR imaging of the knee menisci. Radiol Clin North Am 1997; 21– 44.
24. Heron CW, Calvert PT. Three-dimensional gradient-echo MR imaging of the knee: comparison with arthroscopy in 100 patients. Radiology 1992; 183:839–844.
25. Stoker DJ, Renton P, Fulton A. The value of arthrography in the management of internal derangements of the knee: the first 1000 are the worst. Clin Radiol 1981; 557–566.
26. Thijn CJP. Accuracy of double-contrast arthrography and arthroscopy of the knee joint. Skeletal Radiol 1982; 8:187–192.
27. DeHaven KE. Decision-making factors in the treatment of meniscus lesions. Clin Orthop 1990; 252:49–54.
28. Weiss CB, Lundberg M, Hamberg P, De-Haven KE, Gillquist J. Non-operative treatment of meniscal tears. J Bone Joint Surg Am 1989; 71:811–822.
29. Dandy DJ. The arthroscopic anatomy of symptomatic meniscal lesions. J Bone Joint Surg Br 1990; 72:628–633.
30. Rubin DA, Britton CA, Towers JD, Harner CD. Are MR imaging signs of menisco-capsular separation valid? Radiology 1996; 201:829–836.
31. Wright DH, De Smet AA, Norris M. Bucket-handle tears of the medial and lateral menisci of the knee: value of MR imaging in detecting displaced fragments. AJR Am J Roentgenol 1995; 165:621–625.
32. Carpenter JS, Rubin DA, Harner CD, et al. Assessment of meniscal tear stability with MR imaging (abstr). Radiology 1996; 201(P):169.

КОНТРАСТНАЯ СПИРАЛЬНАЯ КОМПЬЮТЕРНАЯ АРТРОГРАФИЯ В ДИАГНОСТИКЕ ВНУТРЕННИХ ПОВРЕЖДЕНИЙ КОЛЕННОГО СУСТАВА

Вырва О. Е., Левитская Л. М.¹, Шевченко И. В., Малык Р. В., Клебек М. Г.
ГУ «Институт патологии позвоночника и суставов им. М. И. Ситенко АМН Украины»,
МДЦ «LUX»¹, Харьков

Авторами представлены статистические данные повреждений коленного сустава, обоснованы показания и методика исследования коленного сустава с использованием спиральной компьютерной арthroграфии с контрастным усилением. Также приведен собственный опыт использования данного метода, который основан на результатах обследования 96 пациентов. Доказано, что данная методика может быть рекомендованная как достоверная малоинвазивная диагностическая процедура при повреждениях коленного сустава наряду с МРТ, УЗД и диагностической артроскопией. Приведены примеры наиболее часто возникающих видов повреждений данной локализации.

Ключевые слова: контрастная компьютерная арthroграфия, внутренние повреждения коленного сустава.

SPIRAL SPIRAL COMPUTED ARTHROGRAPHY IN INTERNAL KNEE INJURY

Vyrva O. E., Levitska L. M.¹, Shevchenko I. V., Malyk R. V., Klebek M. G.
SE «Sytenko Institute Spine of Joint Pathology for Academy Medical Science Ukraine»,
MDC «LUX»¹, Kharkiv

The authors presented statistics of internal knee injuries, reasonable indications and methods of investigation of the knee joint using spiral contrast computer arthrography. The following personal experience of using this method, based on examination of 96 patients with this pathology. It is shown that this technique can be recommended as a reliable-invasive diagnostic procedure in injuries of the knee joint along with the MR-tomography, ultrasound diagnostics, diagnostic arthroscopy. Examples of this kind of damage localization, which most often occur with injuries of the knee joint.

Keywords: Contrast computed arthrography, internal knee injury.

ДИНАМИКА ЭЛЕКТРОМИОГРАФИЧЕСКИХ ПОКАЗАТЕЛЕЙ У ПАЦИЕНТОВ ПОСЛЕ ДЕКОМПРЕССИВНО-СТАБИЛИЗИРУЮЩИХ ОПЕРАЦИЙ ВЫПОЛНЕННЫХ НА ПОЯСНИЧНОМ ОТДЕЛЕ ПОЗВОНОЧНИКА

Кобец Ю. В.

Крымский государственный медицинский университет им. С. И. Георгиевского

В работе выполнен анализ некоторых электромиографических показателей у больных после дискэктомии и заднего межтелового транспедикулярного спондилодеза на разных этапах реабилитации, что позволило объективно оценить эффективность оперативного метода с точки зрения обновления нервно-мышечного комплекса.

Ключевые слова: остеохондроз, нервно-мышечный аппарат, лечение, диагностика.

Эта статья является фрагментом работы по определению электромиографических показателей у пациентов после различных видов оперативных вмешательств на поясничном отделе позвоночника. Дегенеративные заболевания позвоночника являются одной из наиболее актуальных проблем ортопедии и травматологии. Боль в поясничном отделе позвоночника является причиной выдачи 15% всех больничных листов, а также самой частой причиной нетрудоспособности людей моложе 45 лет [1]. Оперативное лечение дегенеративных заболеваний позвоночника в настоящее время является достаточно распространенным. За последнее время было предложено огромное количество медицинских изделий и техник для проведения оперативных вмешательств на поясничном отделе позвоночника. Что поставило перед ортопедом вопрос выбора наиболее эффективного и безопасного решения определенной хирургической задачи. Оценить эффективность оперативного вмешательства можно при помощи объективных и субъективных методов. К первым относятся данные лабораторных и инструментальных методов исследования, а ко вторым различные шкалы, опросники, мнение самого пациента или доктора. Электромиография – один из методов позволяющих объективно оценить эффективность оперативного лечения с точки зрения функции нейромышечного аппарата пациента [2, 3].

Цель исследования. Оценить динамику электромиографических показателей у пациентов до и после дискэктомии с задним межтеловым и транспедикулярным спондилодезом выполненным на поясничном отделе позвоночника.

Материалы и методы

Для выполнения поставленной задачи нами были отобраны 40 пациентов с остеохондро-

зом поясничного отдела позвоночника и грыжей межпозвоночного диска на уровне L5–S1. У всех пациентов имелась нестабильность данного позвоночно-двигательного сегмента определенная метрическим методом по White и Panjabi, представленная в виде смещения позвонков друг относительно друга от 2 до 4 мм.

Всем пациентам была выполнена дискэктомия L5–S1 с задним межтеловым и транспедикулярным спондилодезом. Для оценки неврологических нарушений у пациентов обеих групп использовали стимуляционную электромиографию. Данное исследование выполняли до оперативного вмешательства и после него на 14-й день, в период ранней реабилитации в стационаре. Кроме того, пациентов обследовали через 8 недель после оперативного вмешательства. Исследование проводили на миографе «МЕВ-3102», Neuronack, Nihon Kohden (Япония), оно включало оценку следующих показателей: силу тока максимального М-ответа (мА), латентный период М-ответа (мс), максимальную амплитуду М-ответа (мВ), а также аналогичные показатели для Н-рефлекса. Для сравнения моносинаптической рефлекторной возбудимости мотонейронов у пациентов обеих групп регистрировали Н- и М-ответы с медиальной головки икроножной мышцы и определяли отношение амплитуды максимального Н-ответа к амплитуде максимального М-ответа (Нм/Мм) [4]. Н-рефлекс и М-ответ вызывали электрическим раздражением большеберцового нерва в подколенной ямке. Для раздражения использовали прямоугольные импульсы длительностью 1 мс, с периодом в 2 секунды. Регистрацию возможной вызванной активности вели в течение 200 мс, после нанесения каждого раздражения. Исследование проводили пациентам с локализа-

цией патологического процесса на уровне LV-SI.

Результаты и их обсуждение

Анализ результатов в раннем послеоперационном периоде представлен в таблице 1.

Данные таблицы 1 свидетельствуют о том, что изменения в основном коснулись показателей Н-рефлекса. У 5 пациентов Н-рефлекс после операции получить не удалось. Это можно объяснить тем, что для его получения важна функция как афферентных, так и эфферентных нервных волокон, а для М-ответа только эфферентных. На сегодня доказано, что для возникновения Н-рефлекса в первую очередь необходима нормальная функция чувствительных нервных волокон, так как именно они являются более толстыми и обладают наименьшим порогом возбуждения.

Поэтому причины развития описанных нарушений могут лежать в денервации сенсорных волокон соответствующих периферических или спинномозговых нервов в виде незначительного уменьшения количества чувствительных волокон Ia или их истончения. С другой стороны, снижение величины максимальной амплитуды Н-ответа и увеличение латентности косвенно могут указывать на поражение нервно-мышечного синапса, как-то истощение запасов медиатора в концевой пластинке или затруднение при его выделении. Однако во втором случае нарушение синаптической проводимости сказалось бы и на функции двигательных волокон и, как следствие, на М-ответе.

Таким образом, наиболее достоверной причиной изменений показателей Н-рефлекса является интраоперационное повреждение спинномозговых нервов, что приводит к нарушениям в чувствительных волокнах Ia.

Учитывая данные, полученные при клиниче-

ском обследовании пациентов, можно утверждать, что ухудшение показателей Н-ответа связано именно с поражением рефлекторной дуги на уровне спинномозговых нервов в месте, где выполнено оперативное вмешательство. А именно с воздействием на него ретрактором во время дискэктомии и имплантации межтеловой опоры. Аналогичная тенденция отмечалась и при анализе неврологических нарушений, когда увеличилось количество больных с арефлексией, а число пациентов с двигательными нарушениями в этой группе практически не изменилось.

Таким образом, у пациентов после декомпрессиивно-стабилизирующих операции в раннем послеоперационном периоде отмечалось ухудшение функции рефлекторной проводимости спинномозгового нерва, подтвержденное как клинически, так и с помощью электромиографии.

При дальнейшем изучении показателей через 8 недель с момента операции было отмечено достоверное улучшение практически всех показателей (табл. 2).

Как видно из таблицы 2, у пациентов через 8 недель после операции отмечалось увеличение амплитуды М-ответа. Практически не изменялись показатели латентного периода М-ответа и величина силы тока для его получения. Таким образом, нам удалось определить, что процесс восстановления двигательных нервных волокон, входящих в состав смешанного нерва, у послеоперационных больных требует длительного промежутка времени. В нашем случае достоверное улучшение показателей, а именно уменьшение силы тока максимального М-ответа с $(75,14 \pm 1,06)$ мА до $(72,12 \pm 1,03)$ мА, увеличение амплитуды М-ответа с $(7,99 \pm 1,0)$ мВ до $(10,97 \pm 1,05)$ мВ, было получено только через 8 недель после оперативного вмешательства.

Таблица 1

Динамика электромиографических показателей до и после операции на 14-е сутки

Пациенты	М-ответ			Н-ответ		
	Сила тока max (мА)	Амплитуда (мВ)	Латентный период (мс)	Сила тока max (мА)	Амплитуда (мВ)	Латентный период (мс)
До операции	$75,14 \pm 1,06$	$7,99 \pm 1,0$	$7,64 \pm 0,97$	$57,01 \pm 1,15^*$	$5,18 \pm 0,92$	$35,56 \pm 1,16^*$
14-е сутки	$75,01 \pm 1,10$	$7,64 \pm 0,9$	$8,18 \pm 0,95$	$61,54 \pm 1,03$	$4,72 \pm 0,91$	$40,09 \pm 1,12$

Примечание: * – $P < 0,05$ – достоверность между показателями при поступлении и на 14-е сутки после операции

Таблица 2

Динамика электромиографических показателей на этапе ранней и поздней реабилитации

Время после операции	М-ответ			Н-ответ		
	Сила тока max (мА)	Амплитуда (мВ)	Латентный период (мс)	Сила тока max (мА)	Амплитуда (мВ)	Латентный период (мс)
14 суток	$75,01 \pm 1,1$	$7,64 \pm 0,9^*$	$8,18 \pm 0,95$	$61,54 \pm 1,03^*$	$4,72 \pm 0,91^*$	$40,09 \pm 1,12^*$
8 недель	$72,12 \pm 1,03$	$10,97 \pm 1,05$	$7,08 \pm 0,78$	$52,54 \pm 1,08$	$7,96 \pm 0,86$	$33,13 \pm 1,15$

Примечание: * – $P < 0,05$ – достоверность между показателями на 14-е сутки и через 8 недель после операции

А это, в свою очередь, подтверждает предположение о характере поражения периферических нервов по типу сегментарной демиелинизации, как приходящем нарушении при обострении корешкового синдрома. Однако некоторые отличия в параметрах Н-ответа по сравнению с таковыми у здоровых лиц остаются, что, свидетельствует о неполном восстановлении функциональных свойств афферентного звена сегментарной рефлекторной дуги в послеоперационном периоде. Что касается эфферентного звена, то восстановление двигательных волокон происходит гораздо медленнее, о чем свидетельствует динамика М-ответа.

Выводы

1. Проведенный анализ электромиографических показателей пациентов с остеохондрозом поясничного отдела позвоночника после дискэктомии с задним межтеловым и транспедикулярным спондилодезом на различных этапах реабилитации позволил определить, что клиническая стадия обострения корешковых синдромов характерная

для больных на этапе поступления в стационар проявляется уменьшением количества функционирующих двигательных единиц, дефектностью нервно-мышечной передачи, что отмечалось в виде длительных латентных периодов Н- и М-ответов сегментарного и нервно-мышечного аппарата.

2. После выполнения декомпрессиивно-стабилизирующей операции было отмечено незначительное ухудшение электромиографических показателей на раннем этапе реабилитации. Однако, уже через 8 недель, увеличилось число функционирующих двигательных единиц, нормализовалась сегментарная рефлекторная проводимость в виде улучшения показателей амплитуды и уменьшения латентного периода Н- и М-ответов.

3. Дискэктомия с задним межтеловым и транспедикулярным спондилодезом является эффективным оперативным методом лечения пациентов с дегенеративными заболеваниями поясничного отдела позвоночника, позволяющим устранить компрессию нервных структур в позвоночном канале и создать условия для последующего восстановления нейромышечного аппарата.

Литература

1. P. B. O'Sullivan. Lumbar segmental `instability': clinical presentation and specific stabilizing exercise management/ P. B. O'Sullivan // Manual Therapy Harcourt Publishers Ltd. – 2006.
2. А. Е. Шпунтов. Электрофизиологические методы диагностики и послеоперационной реабилитации при микродискэктомии/ А. Н. Брехов, А. А. Герман // Тезисы докладов конференции малоинвазивные технологии в травматологии и ортопедии. – Ялта, 2002
3. I. V. Roy. Електронейроміографічне дослідження в діагностиці остеохондрозу попереково-крижового відділу хребта/ I. V. Roy, С. С. Страфун, О. Г. Гайко // Вісник ортопедії, травматології та протезування. – 2001. – 2(29). – С. 67–70
4. Шмакова И. П. Динамика клинико-электромиографических результатов у больных с неврологическими синдромами поясничного остеохондроза под влиянием магнито-лазеротерапии / И. П. Шмакова, В. И. Тещук // Медицинская реабилитация, курортология, физиотерапия. – 2007. – № 1. – С. 8–11.

ДИНАМІКА ЕЛЕКТРОМІОГРАФІЧНИХ ПОКАЗНИКІВ У ПАЦІЄНТІВ ПІСЛЯ ДЕКОМПРЕСИВНО-СТАБІЛІЗУЮЧИХ ОПЕРАЦІЙ ВИКОНАНИХ НА ПОПЕРЕКОВОМУ ВІДДІЛІ ХРЕБТА

Кобець Ю. В.

Кримський державний медичний університет ім. С. І. Георгієвського

В роботі виконано аналіз деяких електроміографічних показників у хворих після дискотомії та заднього міжтелового транспедикулярного спондилодезу на різних етапах реабілітації, що дозволило об'єктивно оцінити ефективність оперативного методу з точки зору відновлення нервово-м'язового комплексу.

Ключові слова: остеохондроз, нервно-м'язовий апарат, лікування, діагностика.

DYNAMICS OF ELECTROMYOGRAPHIC INDEXES OF PATIENTS AFTER DECOMPRESSION-STABILIZATION OPERATIONS PERFORMED ON LUMBER PART OF THE SPINE

Kobets Y. V.

Crimea State Medical University

The analysis of some electromyographic indexes was performed for patients after discectomy with PLIF and transpedicular fixation during different rehabilitation stages. That allowed to estimate objectively efficiency of surgical method from point of view of neuro-muscular complex renewal.

Keywords: neuro-muscular complex, osteochondrosis, treatment, diagnostics.

ОПТИМІЗАЦІЯ КОМПЛЕКСНОГО ЛІКУВАННЯ ПОСТРАЖДАЛИХ З ЗАКРИТОЮ ТРАВМОЮ ГРУДЕЙ ПРИ ІЗОЛЬОВАНІЙ ТА ПОЄДНАНІЙ ТРАВМИ

Перцов В. І., Телушко Я. В.

Запорізький державний медичний університет

В роботі проаналізовані результати консервативного та хірургічного лікування 332 постраждалих з ізольованою та поєднаною травмою грудей. Впроваджено нові способи оперативних втручань з використанням остеосинтезу ребер та торакоскопії. Запропоновано диференційований підхід до вибору лікувальної тактики при наданні допомоги постраждалим з закритою травмою грудей. Застосування нових методів та удосконалення хірургічної тактики шляхом оптимізації лікувально-діагностичного алгоритму дозволили досягти добрих безпосередніх результатів у 91,0% хворих та відстрочених – у 97,6%, скоротити кількість ускладнень до 4,1% та термін стаціонарного лікування до $14,1 \pm 3,3$ доби.

Ключові слова: ізольована та поєднана травма грудної клітини, переломи ребер, комплексне лікування.

Однією з найважливіших проблем сучасної медицини є лікування множинних та поєднаних ушкоджень. Травми є однією з головних причин смерті серед осіб у віці 35–45 років і становлять до 22% причин хвороб і смертей в усьому світі. Летальність при поєднаній травмі в 3,1 рази вище, ніж у хворих з ізольованою травмою [2, 3, 9–11, 14, 16].

Частка пошкоджень органів грудної порожнини при поєднаній травмі постійно зростає. Закрита травма грудей займає третє місце (від 8,0% до 20,0%) після ушкоджень опорно-рухового апарату та черепно-мозкової травми [5–8, 13, 17].

Найбільш важкі розлади життєдіяльності відзначаються саме в групі постраждалих з порушеннями кісткового каркаса грудей. Незважаючи на впровадження нових методів діагностики і лікування, загального зниження летальності в останні десятиліття не відбулося, що пов'язане зі зміною структури постраждалих на користь більш тяжких ушкоджень [1, 4, 6, 12, 15].

Мега роботи: поліпшення результатів лікування постраждалих з ізольованою і поєднаною травмою грудей шляхом вдосконалення хірургічної тактики.

Матеріали та методи

Дослідження проведене в умовах надання цілодобової допомоги постраждалим з ізольованою та поєднаною травмою грудей в КУ «Міська клінічна лікарня екстреної та швидкої медичної допомоги м. Запоріжжя». Проаналізовано результати надання допомоги 332 травмованим з закритою травмою грудей. До основної групи включені 145 травмованих, групу порівняння

склали 187 хворих. Причинами травми грудей визначені: побиття, падіння з висоти, стиснення, ДТП на автомобільному та залізничному транспорті. Група падіння з висоти поділена на падіння з висоти росту (до 2 метрів) і падіння з висоти більше 2 метрів. Група ДТП на автомобільному транспорті за причинами розділена на водіїв, пішоходів і пасажирів. Співвідношення жінок і чоловіків у групах 1:4,7.

Вибір тактики лікування залежав від характеру ушкоджень ГК, ускладнень, супутніх захворювань, поєднання пошкоджень інших сегментів тіла, стану важкості хворого і його прогнозу. Характер пошкоджень ребер і ОГП був вирішальним у виборі тактики лікування пацієнтів. Серед ключових факторів визначені: поодинокі та множинні переломи, травма ОГП без переломів; з пошкодженням ОГП і без нього.

Ведучими супутніми захворюваннями у травмованих були ХОЗЛ (19,5%), ІХС (16,5%), гіпертонічна хвороба (7,9%), цукровий діабет (3,0%), виразкова хвороба (1,0%).

Важкість стану травмованих була визначальним чинником при визначенні обсягу хірургічної допомоги. Усі травмовані обстежені згідно існуючого алгоритму обстеження відповідної категорії хворих з використанням оцінки тяжкості травми за ISS та інтенсивності болювого синдрому за шкалою категорій болю, рентгенологічних методів та комп'ютерної томографії, торакоскопії, спірометрії. У групах відсутні статистично значущі відмінності в оцінці тяжкості ушкоджень грудей за ISS (в основній: мала травма – $6,7 \pm 1,5$, велика травма – $19,2 \pm 2,6$, несумісна з життям – 75,0 балів; в групі порівняння: мала травма – $7,2 \pm 0,7$, велика травма – $19,2 \pm 2,2$, несумісна з

життям 75,0). Загальна оцінка тяжкості в групах відрізнялася, що відображало вплив синдрому взаємного обтяження (в основній: мала травма – $5,7 \pm 0,7$, велика травма – $20,3 \pm 2,8$, несумісна з життям – 75,0 балів; в групі порівняння: мала травма – $9,6 \pm 1,3$, велика травма – $34,7 \pm 6,4$, несумісна з життям 75,0 балів). Поєднання ушкоджень значно позначаються на тактиці і обсязі надання хірургічної допомоги. Найбільш частим поєднанням є травма грудей і ЧМТ (до 93,3%).

Таким чином, тактика розподілу хворих основної групи включала комплексну консервативну терапію (30 хворих – 20,7%) і хірургічні методи лікування (115 хворих – 79,3%) такі як МОС ребер і торакоскопія. Доповненням до комплексної консервативної терапії було використання зовнішньої еластичної компресії у вигляді еластичного поясу з синтетичних матеріалів. Види оперативних втручань: в основній групі акцент зміщений у напрямку мінімально інвазивних способів (55,2%) і методів стабілізації грудної стінки (28,9%), в групі порівняння значну кількість склав торакоцентез (96,2%).

З метою поліпшення результатів хірургічного лікування постраждалих з ЗТГ застосований метод металоостеосинтезу ребер спицями Кіршнера (Деклараційний патент України № 6904 від 16.05.05), що полягає у введенні двох протилежно спрямованих спиць інтрамедулярно через лінію перелому з подальшим загинанням кінця спиці і фіксацією за виступаючі кінці лігатурою. Розроблений і впроваджений метод усуває такі недоліки як: розгойдування і міграція спиці, рухливість уламків вздовж осі ребра і в боки. Досвід застосування власного методу показав: що не завжди необхідне введення протилежно спрямованих спиць в одне ребро, можливе зустрічне введення спиць в сусідні ребра з подальшою фіксацією лігатурою спиць за виступаючі кінці, які знаходяться по різні сторони лінії переломів; немає необхідності в стабілізації всіх суміжних переломів ребер – визначається найбільш рухлива ділянка грудної стінки, де і проводять металоостеосинтез, а зламані ребра, що лежать поруч з цілими, встановлюють у найбільш вигідному для консолідації положенні, наявність фіксації сусідніх ребер створює передумови загоєння.

У випадках виникнення великих паракостальних субплевральних гематом застосовано власний метод їх видалення (Патент України № 22133 від 10.04.07), що полягає у видаленні субплевральної гематоми через один розріз парієтальної плеври спеціально підготовленої силіконової трубкою, маніпуляції при цьому виконуються через інший торакопорт.

Результати та їх обговорення

Клінічне дослідження ефективності зовнішньої еластичної компресії проведено у 30 по-

страждалих з ізольованою закритою травмою грудей у вигляді переломів від 1 до 3 ребер (включно) без плевро-легеневих ускладнень і загострення ХОЗЛ. Вік хворих від 27 до 56 років, середній вік – 42 роки.

Критерії включення пацієнтів у групу із застосуванням зовнішньої еластичної компресії враховували наступне:

1. Стан потерпілого дозволяє йому самостійно оцінювати динаміку больового синдрому та виконувати команди для визначення параметрів спірометрії.

2. Множинні переломи ребер частіше мають ускладнення з боку органів грудної порожнини, що змінює значення порушень каркасу грудної клітини у зміні функції зовнішнього дихання.

3. Крововиливи в паренхіму легені (контузія легкого) у таких хворих якщо є, то невеликі за розмірами і відрізняються позитивною динамікою протягом 3–5 діб без симптомів дихальної недостатності.

4. Загострення ХОЗЛ зі значною кількістю мокротиння, запалення і, як наслідок, бронхообструкції, призводять до дихальної недостатності за обструктивним типом.

Обов'язково встановлювався режим застосування еластичної компресії. Позитивні результати застосування зовнішньої еластичної компресії підтверджені аналізом даних шкали категорій болю і спірометрії. Відзначено, що динаміка больового синдрому в перші 3 доби застосування еластичних поясів не має статистично значущої різниці (1–3 доба $p > 0,05$, 3–14 доба $p < 0,05$), але зміни функції зовнішнього дихання ($p < 0,05$) достовірно вказують на позитивний вплив даного методу лікування (рис. 1, 2).

Показання до операції у 42 постраждалих, які вимагали остеосинтезу, розділені на 2 групи: показання до оперативного втручання в цілому (як правило, торакотомії) і безпосередньо до МОС ребер. У 28 хворих (66,7% випадків) ці показання збігалися, тобто у них металоостеосинтез був необхідним на заключному етапі торакотомії. До абсолютних протипоказань віднесені: продовження кровотечі інших локалізацій, тяжка ЧМТ з симптомами стискання та/або набряку мозку, тяжка контузія легень; РДС синдром дорослих.

Під час оперативних втручань визначені різновиди переломів ребер в залежності від напрямку лінії перелому і кількості уламків, що має значення для прогнозу зрощення ребер і встановлення показань для металоостеосинтезу: 1 тип – поперек осі ребра без уламків; 2а тип – косою з нерівними краями без уламків; 2б тип – косою з нерівними краями і відламками; 3 тип – багато уламковий з нерівними краями. Найгірші умови для зрощення при 1 та 3, в деяких випадках 2б типу. З технічних аспектів металоостеосинтезу слід наголосити

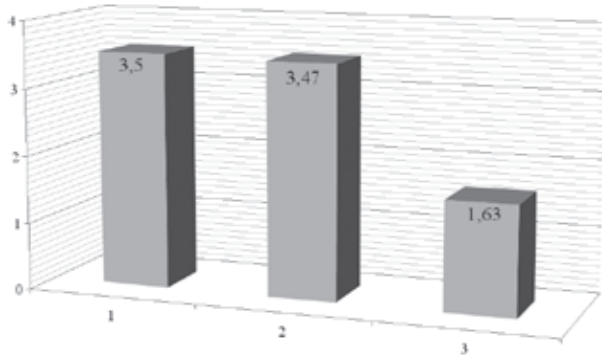


Рис. 1. Інтенсивність больового синдрому при зовнішній еластичній компресії (бали)

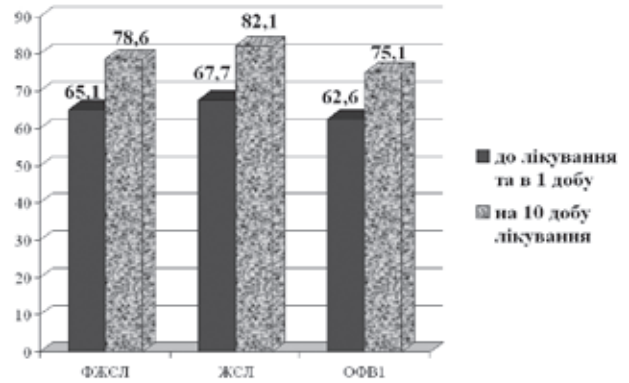


Рис. 2. Динаміка показників спірометрії при зовнішній еластичній компресії (% від належного)

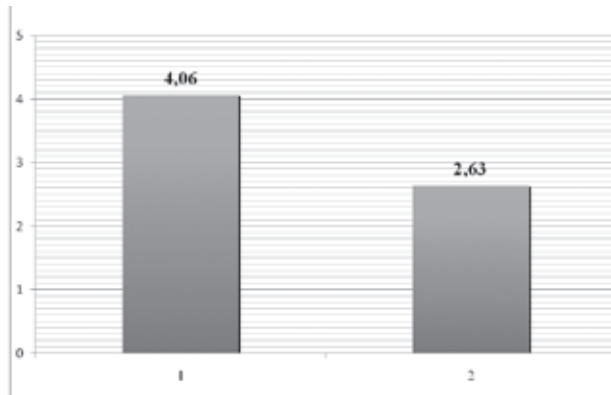


Рис. 3. Інтенсивність больового синдрому до та після металоостеосинтезу ребер (бали)

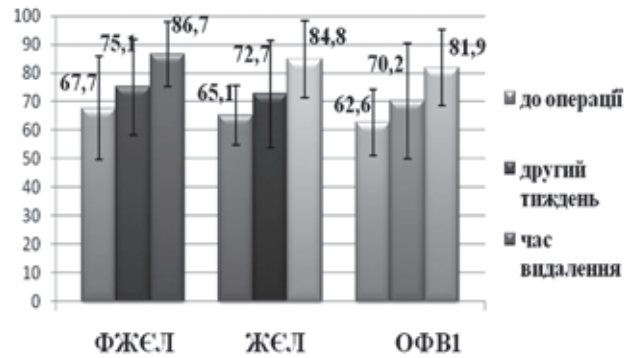


Рис. 4. Динаміка показників спірометрії при металоостеосинтезі ребер (% від належного)

на необхідності звільнення структур міжреберного проміжку, парієтальної плеври та легені з лінії перелому і досягнення стабільного стояння фрагментів.

Дослідження больового синдрому до операції і після неї, спірометрії в різні терміни після операційного періоду, достовірно відображають позитивну динаміку показників ($p < 0,05$), що підтверджує відновлення анатомічної будови та функції (рис. 3, 4).

Критеріями відбору в підгрупу, де в схемі лікування застосована торакаскопія, стала наявність плевро-легеневих ускладнень у вигляді пневмотораксу, гемотораксу і їх поєднання, післятравматичного плевриту, згорнутого гемотораксу, великої субплевральної паракостальної гематоми. З цієї підгрупи виключені пацієнти з нестабільною гемодинамікою, неадекватною поведінкою або порушенням свідомості, ознаками ГДН 2–3 ступеня, яким проведення торакаскопії протипоказано.

Проаналізовані результати 89 торакаскопій – у 73 постраждалих з ускладненнями закритої травми грудей і 16 травмованих, яким виконувався металоостеосинтез. Вік хворих від 17 до 80 років, чоловіків – 78 (87,6%), жінок – 11 (12,4%).

Застосування торакаскопії дозволило досягти позитивних результатів у 90,4% випадків і встановити, що у 57,5% хворих при закритій травмі грудей обсяг торакаскопічної операції обмежується прицільним дрениванням, в 35,6% необхідна аспірація гемотораксу. Безсумнівною перевагою торакаскопії є можливість візуалізації ушкоджень та прогнозування подальшого перебігу травми. Доступ до грудної порожнини шляхом торакаскопії зменшує травматичність операції. Використання власного методу видалення великих паракостальних субплевральних гематом у 3 травмованих дозволило попередити запальні ускладнення у даних пацієнтів. Видалення субплевральної гематоми проводиться через один розріз парієтальної плеври спеціально підготовленої силіконової трубкою (Патент України № 22133 від 10.04.07). Маніпуляції при цьому виконуються через другий торакопорт. Поєднання торакаскопії і металоостеосинтезу ребер – попереджує можливі технічні помилки при встановленні спиць і знижує травматичність внутрішньо плеврального етапу операції за його необхідності.

Летальних випадків відзначено 2 (1,3%).

Причини смерті: декомпенсований шок і ЖКК з виразки дванадцятипалої кишки. Летальність хворих з поєднаною травмою грудної клітини обумовлена комплексом патофізіологічних змін, важливу роль в яких грає синдром взаємного обтяження при поєднаній травмі.

Критерії оцінки безпосередніх результатів: динаміка больового синдрому та показників спірометрії, положення фрагментів ребер після МОС, дефекти перебування металокопункції, що виникли до 1 міс. після її встановлення, наявність запальних ускладнень в післяопераційній рані і з боку органів грудної порожнини.

Критерії оцінки відстрочених результатів: наявність хронічного больового синдрому на момент видалення металокопункції, ступінь відновлення показників спірометрії, місцеві запальні ускладнення перебігу ранового процесу, дефекти перебування металокопункції, що з'явилися через 1–4 міс. після встановлення, стабільність ребер в місці сформованої кісткової мозолі.

Впровадження нових методів хірургічного лікування поліпшило безпосередні добрі результати з 78,6% випадків і задовільні з 21,4% випадків у групі порівняння до 92,9% добрих і 7,1% задовільних – в основній групі.

Диференційований комплексний підхід до вибору методів лікування ізольованої та поєднаної закритої травми грудей сприяв скороченню термінів стаціонарного лікування з $22,7 \pm 4,2$ в групі порівняння до $14,1 \pm 3,3$ в основній групі, зни-

женню числа ускладнень з боку органів грудної клітини з 22,5% до 4,1%.

Висновки

1. Основні причини поєднаної закритої травми грудей: в 43% – ДТП на автомобільному транспорті, в 27% – побиття, в 23% – падіння з висоти, в 4% – пригоди на залізничному транспорті і в 3% – стиснення.

2. Зовнішня еластична компресія у постраждалих з ізольованою неускладненою закритою травмою грудей дозволяє досягти хороших результатів лікування у 93,3% пацієнтів.

3. Металоостеосинтез ребер показаний при флотації грудної стінки в кістковому відділі ребер, зміщення відламків, зменшенні об'єму грудної клітини, больовому синдромі значного ступеня, після травматичної деформації грудної стінки, незрощених переломах ребер. Новий метод дозволяє досягти добрі безпосередні результати у 95,2% та добрі відстрочені – у 97,6% оперованих.

4. Використання торакокопічних методів лікування закритої травми грудей забезпечує добрі безпосередні результати в 90,4% випадків.

5. Диференційований комплексний підхід до вибору методів лікування ізольованої та поєднаної закритої травми грудей сприяє скороченню термінів стаціонарного лікування з $22,7 \pm 4,2$ до $14,1 \pm 3,3$ днів, зменшує кількість ускладнень з боку органів грудної клітини з 22,5% до 4,1%.

ЛІТЕРАТУРА

1. Абакумов М. М. Основные аспекты диагностики и лечения травмы груди. Актуальные проблемы диагностики и лечения повреждения легких и его осложнений при закрытой травме груди / М. М. Абакумов, А. Н. Погодина, В. И. Картавенко // Городск. науч.-практ. конф. : материалы. НИИ СП. – М., 2003. – С. 5–10.
2. Голобородько М. К. Політравма життєво важливих органів: принципи інтенсивної терапії та інтенсивної хірургії / М. К. Голобородько, М. М. Голобородько // Одеський медичний журнал. – 2004. – № 4. – С. 4–6.
3. Гуманенко Е. К. Достижения в лечении тяжелой сочетанной травмы за последние 20 лет / Е. К. Гуманенко, А. Б. Сингаевский // Скорая медицинская помощь – 2004. – Т. 5, № 3. – С. 153–154.
4. Десятерик В. І. Торакальна травма: медико-соціальні проблеми, діагностично-лікувальний алгоритм / Десятерик В. І., Міхно С. П., Мірошніченко В. М. [та співавт.] // Шпитальна хірургія. – 2004. – № 1. – С. 52–58.
5. Жестков К. Г. Торакокопия в лечении ранений легких. / К. Г. Жестков, Б. В. Барский, М. М. Абакумов, А. А. Гуляев, О. В. Воскресенский // Эндоскопическая хирургия. – 2006. – № 12. – С. 30.
6. Колесников В. В. Хирургическое лечение тяжелых сочетанных повреждений груди и живота. / В. В. Колесников, Б. М. Рахимов, Е. Н. Кутепов, А. Ю. Расщепкин, Л. В. Середин // «Новые технологии в военно-полевой хирургии и хирургии поврежденных мирного времени»: материалы международной конференции г. Санкт-Петербург. – 2006. – С. 202.
7. Колкин Я. Г. Восстановительные операции при тяжелых флотирующих переломах костного каркаса груди. / Я. Г. Колкин, Е. С. Першин, С. И. Гюльмамедов, Д. В. Вегнер, Ю. А. Сидоренко: материалы XXI съезда хирургов Украины. – Запорожье, 2005. – С. 53–55.
8. Кочергаев О. В. Распознавание поврежденных легких при сочетанной травме груди. / О. В. Кочергаев // Хирургия. – 2002. – № 10. – С. 18–23.
9. Кузьмін В. Ю. Діагностика пошкоджень органів грудної порожнини у постраждалих з полісистемними та поліорганними пошкодженнями на ранньому госпітальному етапі. / В. Ю. Кузьмін // Український журнал екстремальної медицини імені Г. О. Можаєва. – Т. 9, № 3. – 2008. – С. 60–64.
10. Надання медичної допомоги постраждалим з політравмою на догоспітальному етапі: Метод. рекомендації / Г. Г. Рошнін, Ю. О. Гайдаєв, О. В. Мазуренко, С. О. Гур'єв, Н. М. Барамія, Я. Л. Заруцький, Я. С. Кукуруз, І. Р. Малиш: Під. ред. Г. Г. Рошніна. – К., 2003. – 33 с.
11. Соколов В. А. 30-летний опыт работы отделения политравмы в НИИСП им. Н. В. Склифосовского / В. А. Соколов, В. А. Щеткин, Е. И. Бялик,

- И. А. Шарипов, П. А. Иванов, А. М. Файн // «Новые технологии в военно-полевой хирургии и хирургии поврежденных мирного времени»: материалы международной; конференции г. Санкт-Петербург. – 2006. – С. 14.
12. Шапот Ю.Б. Лечение повреждений костного каркаса грудной клетки при сочетанной механической травме. / Ю. Б. Шапот, Г. М. Бесаев, А. Н. Тулупов, М. А. Круглова, К. К. Дзодзуашвили // «Новые технологии в военно-полевой хирургии и хирургии поврежденных мирного времени»: материалы международной конференции г. Санкт-Петербург. – 2006. – С. 140–141.
13. Davignon K. Pathophysiology and management of the flail chest. / K. Davignon, J. Kwo, L.M. Bigatello // *Minerva Anesthesiol.* – 2004. – Vol. 70. – P. 193–199.
14. Mattox K. L. Trauma / K. L. Mattox, D. V. Feliciano, E. E. Moore [6th ed.]. – New York : McGraw-Hill, 2008. – 1430 p.
15. Mayberry J. C. Long-term morbidity, pain and disability after repair of severe chest wall injuries. / J. C. Mayberry, A. D. Kroeker, L. B. Ham, R. J. Mullins, D. D. Trunkey // *Am Surg.* – 2009. – Vol. 75, N 5. – P. 389–394.
16. Molnar T. F. Surgical Management of Chest Wall Trauma. / T. F Molnar // *Thoracic Surgery Clinic.* – 2010. – Vol. 20, N 4. – P. 475–485.
17. Pettiford B. L. The management of flail chest. / B. L. Pettiford, J. D. Luketich, R. J. Landreneau // *Thorac. Surg. Clin.* – 2007. – Vol. 17, N 1. – P. 25–33.

ОПТИМИЗАЦИЯ КОМПЛЕКСНОГО ЛЕЧЕНИЯ ПОСТРАДАВШИХ С ЗАКРЫТОЙ ТРАВМОЙ ГРУДИ ПРИ ИЗОЛИРОВАННОЙ И СОЧЕТАННОЙ ТРАВМЕ

Перцов В. И., Телушко Я. В.

Запорожский государственный медицинский университет

В работе проанализированы результаты консервативного и хирургического лечения 332 пострадавших с изолированной и сочетанной травмой груди. Внедрены новые способы оперативных вмешательств с использованием остеосинтеза ребер и торакокопии. Предложен дифференцированный подход к выбору лечебной тактики при оказании помощи пострадавшим с закрытой травмой груди. Применение новых методов и совершенствование хирургической тактики путем оптимизации лечебно-диагностического алгоритма позволили достичь хороших непосредственных результатов у 91,0% больных и отсроченных – у 97,6%, сократить количество осложнений до 4,1% и срок стационарного лечения до 14,1±3,3 суток.

Ключевые слова: изолированная и сочетанная травма грудной клетки, переломы ребер, комплексное лечение.

OPTIMIZATION OF COMPLEX TREATMENT A BLUNT CHEST TRAUMA ISOLATED OR COMBINED INJURED PATIENTS

Pertsov V. I., Telushko Y.

Zaporozhye State Medical University

We analyzed the results of conservative and surgical treatment of 332 patients with isolated and combined trauma of the chest. New methods of surgical procedures introduced using osteosynthesis of the ribs and thoracoscopy. The differentiated approach to the selection of tactics with a blunt chest trauma was introduced. Application of new methods and improving surgical approach by optimizing the diagnostic and treatment algorithms have allowed to achieve good immediate results in 91,0% of patients and delayed – at 97,6%, to reduce the number of complications to 4,1% and the period of hospitalization to 14,1±3,3 days.

Keywords: isolated and combined trauma of the chest, fractured ribs, complex treatment.

ДОНА

Действующее
вещество —
оригинальный
глюкозамина
сульфат

Улучшает качество
жизни людей
с остеоартритом

Уменьшает затраты
на лечение

Применяется при первичном
и вторичном остеоартрите
различной локализации,
остеохондрозе

Снижает риск
эндопротезирования,
и предупреждает
развитие инвалидности

В форме раствора для
внутримышечного
введения

Уменьшает суставную
боль

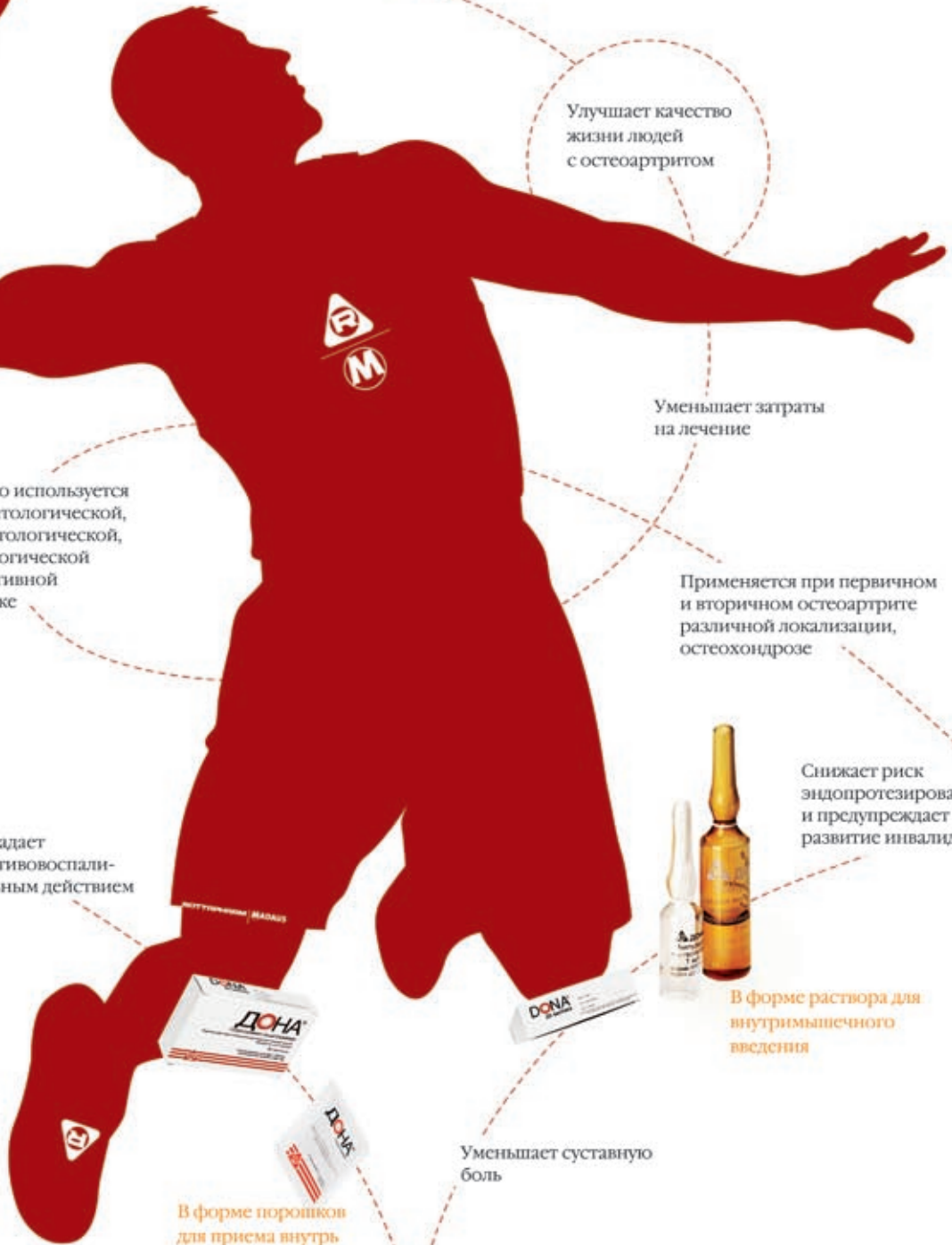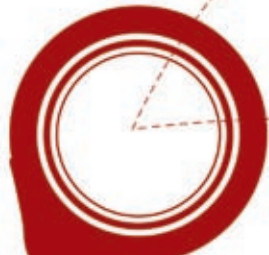
Тормозит развитие дегенеративных
процессов в суставах

В форме порошков
для приема внутрь

Широко используется
в ревматологической,
травматологической,
неврологической
и спортивной
практике

Обладает
противовоспалительным
действием

ДОНА[®]



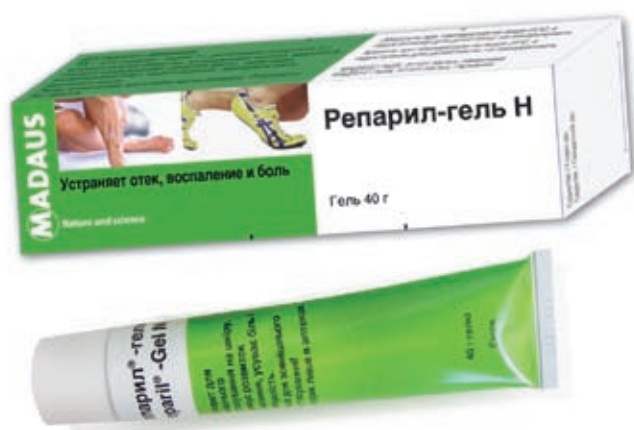Задача:

Богдан — настоящий романтик. Он с негодованием отменил мысль, что признание в любви той самой, единственной может быть обиденным. Богдан **забрался на высокое дерево** напротив окна любимой, чтобы исполнить сочиненную по такому случаю серенаду и осыпать будущую невесту цветами. Но, к сожалению, **ветви старого дуба не выдержали** силы любви. Возлюбленная была очень тронута поступком, но и внешность Богдана была тронута **многочисленными ушибами и синяками...**

Арифметика здоровья от Мадаус:

$$\left(\text{Иконка человека с тростью} \text{ травмы \& ушибы} \right) + \left(\text{Иконка тюбика} \text{ Репарил-гель Н} \right) = \text{Снижение боли}$$

и устранение воспалительных процессов \times $\left(\text{Иконка двух сердец} \text{ романтические приключения} \right)$



Действующее вещество – эсцин.
 Успешное лечение боли в суставах, тромбофлебитов поверхностных вен и варикозного расширения вен.



ОПТИМИЗАЦИЯ ИНФУЗИОННОЙ ТЕРАПИИ У ПОСТРАДАВШИХ С ПОЛИТРАВМОЙ В УСЛОВИЯХ ДОГОСПИТАЛЬНОГО ЭТАПА

Голдовский Б. М., Поталов С. А., Сериков К. В., Воротынцев С. И., Левкин О. А.
ГУ «Запорожская медицинская академия последипломного образования МОЗ Украины»

Оптимизация инфузионной терапии в комплексе неотложной медицинской помощи при политравме позволяет проводить умеренную инфузионную нагрузку с сохранением перфузии жизненно-важных органов и предотвратить усиление кровотечения.

Ключевые слова: инфузионная терапия, неотложная медицинская помощь, интенсивная терапия, политравма.

Увеличение количества техногенных катастроф вследствие постоянного развития технического прогресса привели к значительному увеличению количества пострадавших с политравмой. По данным ВОЗ травма входит в первую пятерку основных причин смерти, а у людей в возрасте 15–44 лет смертность от травм и несчастных случаев занимает первое место. Каждый день в мире от травм погибает около 16 тысяч человек [1]. Международный опыт свидетельствует, что 15–20% летальных исходов при политравме, возникающих ежегодно, возможно предотвратить при условии улучшения работы службы медицины неотложных состояний [2].

Пострадавшие с политравмой относятся к категории крайне тяжелых больных, поэтому оказание неотложной медицинской помощи (НМП) и интенсивной терапии (ИТ) такому контингенту сопровождается значительными трудностями, с частым развитием осложнений, высокой летальностью и инвалидизацией выживших [3].

При политравме, потерпевшие, в первую очередь, страдают от явлений травматического геморрагического шока и тканевой гипоксии. В посттравматическом периоде их жизни и здоровью угрожают незамеченные ранения, инфекция, SIRS, сепсис и полиорганная недостаточность [4].

Инфузионная терапия большими объемами кристаллоидных растворов с целью восполнения объема циркулирующей крови (ОЦК) при политравме в условиях догоспитального этапа (ДЭ) сопровождается нарастанием массы тела за счет увеличения объема интерстициального пространства на 50–55%, а возврат жидкости из интерстициального пространства в сосудистое русло наблюдается не ранее 4–5 суток [5]. Избыточная коррекция гиповолемии коллоидными растворами приводит к снижению клубочковой фильтрации, нарушению системы свертывания, развитию отека легких, который характеризуется длительным течением, резистентным к терапии [6].

Поэтому восполнение внутрисосудистого дефицита жидкости с целью улучшения венозного возврата крови к сердцу, предотвращения развития тканевой гипоперфузии в органах и системах, ликвидации дисбаланса доставки и потребления кислорода в поврежденных тканях являются основными задачами инфузионной терапии в комплексе неотложной медицинской помощи пострадавшим с политравмой.

Материалы и методы

Неотложная медицинская помощь и интенсивная терапия оказывалась 16 пострадавшим с политравмой. Мужчин было 9 (56,25%), женщин 7 (43,75%). Средний возраст мужчин составил 44 ± 4 лет, а женщин 39 ± 5 лет.

Тяжесть состояния оценивали по шкале Trauma Score (см. табл. 1).

Пострадавших с тяжелой травмой было 12 (10–8 баллов по TS), с крайне-тяжелой травмой 3 (7–3 балла по TS), в терминальном состоянии 1 (2 балла по TS). Интерпретация шкалы Trauma Score (TS) представлена в таблице 2.

Параметры гемодинамики – систолическое артериальное давление (АД сист., мм рт. ст.); диастолическое артериальное давление (АД диаст., мм рт. ст.); среднее артериальное давление (САД, мм рт. ст.); частоту сердечных сокращений (ЧСС, уд. в мин.), центральное венозное давление (ЦВД, см. водн. ст.) измеряли инвазивно.

Ударный объем сердца (УОС, мл); минутный объем кровообращения (МОК, $л \times мин^{-1}$), сердечный индекс (СИ, $л \times мин^{-1} \times м^{-2}$) определяли инвазивно по общеизвестным формулам [7].

Результаты и их обсуждение

Неотложная медицинская помощь и интенсивная терапия оказывались на основании принципа «золотого» часа, по следующему комплексу мероприятий:

Таблиця 1

Шкала Trauma Score				
Параметры	Trauma Score	Баллы	Trauma Score	Баллы
Частота дыхательных движений, в минуту	11–24	4	≥ 36	2
	25–35	3	≤ 10	1
			отсутствует	0
Глубина дыхания	норма	1	сниженное	0
Систолическое АД, мм. рт. ст.	≥ 90	4	69–51	2
	89–70	3	≤ 50	1
Шкала ком Глазго, баллы	15–14	5	7–5	2
	13–11	4	4–3	1
	10–8	3		
Кровенаполнение капилляров	норма (меньше 2 секунд)			2
	снижено (больше 2 секунд)			1
	отсутствует			0

Таблиця 2

Общая сумма баллов по шкале Trauma Score

Сумма баллов по шкале Trauma Score	Общее состояние
16	Удовлетворительное
15–11	Средней тяжести
10–8	Тяжелое
7–3	Крайне тяжелое
2	Терминальное

– Первичный осмотр согласно алгоритму «С*АВС» («С*» cervical spine – иммобилизация шейного отдела позвоночника воротником Шанца, «А» airways – восстановление проходимости дыхательных путей, «В» reathing – вспомогательная вентиляция легких, «С» circulation – восстановление кровообращения);

– Проведение умеренной инфузионной терапии;

– Обеспечение адекватного газообмена;

– Борьба с болевым синдромом;

– Симптоматическая терапия.

Изменения параметров гемодинамики на этапах неотложной медицинской помощи и интенсивной терапии у пострадавших с политравмой в условиях догоспитального этапа представлены в таблице 3.

Статистически достоверные изменения параметров гемодинамики – АД сист.; АД диаст.; САД; ЧСС; ЦВД происходили на этапах катетеризации вен – индукции анестезии, что свидетельствует об адекватности проведения комплекса инфузионная терапия – анестезиологическое обеспечение у пострадавших с политравмой в условиях догоспитального этапа.

При этом УОС; МОК; СИ статистически достоверно не изменялись, так как эти показатели характеризуют компенсаторную гиперди-

намию данных параметров гемодинамики при травматическо-геморрагическом шоке.

Кровопотеря при политравме приводит к уменьшению объема циркулирующей крови, нарушению кровоснабжения головного мозга, сердца, почек, развитию тканевой гипоксии и как следствие, отеку головного мозга, острой сердечной и почечной недостаточности. Учитывая осложнения, которые могут возникнуть при недифференцированном применении кристаллоидных растворов и коллоидных растворов на основе гидроксипропилированного крахмала (ГЭК), при проведении инфузионной терапии необходимо обращать внимание на волемический эффект этих растворов. Волемический эффект кристаллоидных растворов (0,9% раствор натрия хлорида, раствор Рингера) составляет 20%, а волемический эффект коллоидных растворов на основе ГЭК (10% раствор Рефортан-плюс, 10% раствор ХАЕС-Стерил) составляет 140%.

С целью адекватного возмещения внутрисосудистого дефицита жидкости и предотвращения развития нежелательных инфузионных реакций у пострадавших с политравмой в условиях догоспитального этапа, нами учитывается волемический эффект кристаллоидных растворов и коллоидных растворов на основе ГЭК в комплек-

Таблиця 3

Изменения параметров гемодинамики на этапах неотложной медицинской помощи и интенсивной терапии у пострадавших с политравмой

Параметры	Исходные значения	Катетеризация вен	Индукция анестезии	Основной этап	Доставка в стационар	В стационаре
АД сист.	50,63±2,25	45,63±1,52	86,88±1,92*	93,75±1,21*	98,75±2,14*	100,63±1,87*
АД диаст.	31,25±1,74	28,75±1,50	48,44±1,91*	50,63±1,82*	53,13±1,39*	54,38±1,24*
САД	37,71±1,17	34,38±0,96*	61,25±1,28*	65,00±1,38*	68,33±1,25*	69,79±1,00*
ЧСС	107,75±1,39	110,75±1,13	115,63±1,16*	114,38±0,94*	114,13±0,71*	111,88±0,75*
ЦВД	4,13±0,19	5,06±0,13*	5,88±0,13*	5,13±0,16*	4,44±0,12	4,56±0,10*
УОС	66,04±2,10	66,29±1,63	65,26±2,45	66,29±1,92	66,04±1,58	65,60±1,33
МОК	7,10±0,23	7,33±0,18	7,53±0,28	7,59±0,23	7,54±0,19	7,34±0,16
СИ	4,01±0,13	4,14±0,11	4,25±0,15	4,28±0,13	4,26±0,11	4,14±0,09

Примечание: $p < 0,05$ в сравнении с исходными значениями

се инфузионной терапии, что предопределяет их соотношение как 7:1 [8].

При этом инфузионная терапия носит умеренный характер, таким образом, чтобы САД находилось в пределах 55–70 мм рт. ст., что позволяет поддерживать адекватную тканевую перфузию головного мозга и миокарда, и предотвратить усиление кровотечения [9].

Всем больным катетеризировали центральную вену и 1 или 2 периферические вены, после чего начинали инфузионную нагрузку растворами кристаллоидов (0,9% раствор натрия хлорида или раствор Рингера) и растворами коллоидов на основе ГЭК (10% раствор Рефортан-плюс или 10% раствор ХАЕС-Стерил или 10% раствор Гемохес) в соотношении 7:1, при этом скорость и объем инфузионной терапии определялся границами САД (55–70 мм рт. ст.).

Оротрахеальную интубацию производили согласно клиническим показаниям и приказу МОЗ Украины от 01.03.2004 года № 108 «Про усовершенствование организации неотложной нейрохирургической помощи», при этом, для интубации трахеи было достаточно одного из факторов:

- Уровень сознания по шкале ком Глазго (ШКГ) 15–9 баллов (при $\text{SaO}_2 < 90\%$) или 8 баллов (при $\text{SaO}_2 > 90\%$) на фоне оксигенотерапии;
- Тахипное > 30 в минуту или брадипное < 10 в минуту;
- Тахикардия > 130 в минуту или брадикардия < 60 в минуту;

Анестезиологическое обеспечение в виде комбинированного внутривенного наркоза с искусственной вентиляцией легких (аппаратом «Медумат») и использованием:

- Диазепинэргичных агонистов (0,5% раствор сибазона);
- Ингибиторов NMDA рецепторов (2% раствор кетамина);

– Агонистов ГАМК-эргичных рецепторов (20% оксибутират натрия);

– Центральных анальгетиков (0,005% раствор фентанила).

Благодаря проводимым неотложным мероприятиям 15 пострадавших с тяжелой и крайне тяжелой травмой (TS 10–3 балла) были доставлены в течение «золотого» часа в приемно-диагностическое отделение Запорожской городской больницы экстренной и неотложной медицинской помощи (ЗГБЭ и НМП) со стабильными показателями витальных функций организма.

В условиях догоспитального этапа, на фоне проводимых сердечно-легочных реанимационных мероприятий, биологическая смерть констатирована у 1 пострадавшего с политравмой несовместимой с жизнью (TS 2 балла).

Выводы

1. Оптимизация инфузионной терапии при политравме в условиях ДЭ позволяет проводить умеренную инфузионную нагрузку с сохранением перфузии жизненно-важных органов и предотвратить усиление кровотечения.

2. Общий объем инфузионных сред составил 1400 ± 150 мл, что позволило адекватно восполнить внутрисосудистый дефицит жидкости и предотвратить развитие, нежелательных инфузионных реакций.

3. В течение «золотого» часа в приемно-диагностическое отделение ЗГБЭ и НМП были доставлены 15 пострадавших с тяжелой и крайне тяжелой травмой (TS 10–3 балла) со стабильными показателями витальных функций организма.

4. В условиях догоспитального этапа, на фоне проводимых сердечно-легочных реанимационных мероприятий, биологическая смерть констатирована у 1 пострадавшего с политравмой несовместимой с жизнью (TS 2 балла).

Література

1. Малыш И. Р., Дворский П. Д., Згржебловская Л. В., Крылюк В. О. Стратегия эмпирической антибактериальной терапии у пострадавших с тяжелой политравмой // Материалы Всеукраинской научно-практической конференции с международным участием. Запорожье. – 2010. – С. 95–97.
2. Рошчін Г. Г., Гайдаєв Ю. О., Мазуренко О. В., Гур'єв С. О., Барамія Н. М., Заруцький Я. Л., Кукуруз Я. С., Малиш І. Р. Надання медичної допомоги постраждалим з політравмою на догоспітальному етапі (Методичні рекомендації). – Київ. 2003. – С. 33.
3. Цибуляк Г. Н. Лечение тяжелых повреждений. – Санкт-Петербург: Гиппократ, 1995. – 424 с.
4. Н. А. Adams und O. Trenz Uter Mitarbeit der IAG Schock der DIVI // Anaesthesiologie und Intensivmedizin. – Februar, 2007. – S. 73–97
5. Шаталин А. В., Кравцов С. А., Скопинцев Д. А. Перспективы использования гидроксиэтилкрахмалов в комплексе интенсивной терапии при проведении транспортировки пострадавших с политравмой в критическом состоянии // Анестезиология и реаниматология. – 2009. – № 5. – С. 77–79.
6. Усенко Л. В., Шифрин Г. А. Интенсивная терапия кровопотери. 3-е издание, концептуальное и инновационное. – Днепропетровск: Новая идеология, 2007. – 290 с.
7. Корячкин В. А., Страшнов В. И., Чуфаров В. Н. Клинические функциональные и лабораторные тесты в анестезиологии и интенсивной терапии. – Санкт-Петербургское медицинское издательство, 2001. – 143 с.
8. Лепетченко В. М., Серіков К. В. Спосіб відшкодування крововтрати при політравмі в умовах догоспітального етапу // Деклараційний патент України на корисну модель № 53602. – 11.10.2010 – Бюл. № 19.
9. Watch Tower Bible and Tract Society of Pennsylvania. Крововтрата і анемія у хірургічних хворих. // Безкровна медицина. Успіхи і перспективи. – Львів 2008. – С. 126–149.

ОПТИМІЗАЦІЯ ІНФУЗІЙНОЇ ТЕРАПІЇ У ПОСТРАЖДАЛИХ НА ПОЛІТРАВМУ В УМОВАХ ДОШПИТАЛЬНОГО ЕТАПУ

*Голдовський Б. М., Поталов С. О., Серіков К. В., Воротинцев С. І., Левкин О. А.
ДЗ «Запорізька медична академія післядипломної освіти МОЗ України»*

Оптимізація інфузійної терапії в комплексі невідкладної медичної допомоги у хворих на політравму дозволяє проводити помірне інфузійне навантаження зі збереженням перфузії життєво-важливих органів і запобігти посиленню кровотечі.

Ключові слова: інфузійна терапія, невідкладна медична допомога, інтенсивна терапія, політравма.

OPTIMIZATION OF INFUSION THERAPY IN COMPLEX EMERGENCY MEDICINE AT PLURAL TRAUMA

Goldovsky B., Potalov S., Serikov K., Vorotintcev S., Levkin O.

State Institute «Zaporizhzhia Medical Academy of Postgraduate Education of Ministry of Health of Ukraine»

Optimization of infusion therapy in complex of the urgent medical care at plural trauma allows conducting the moderate infusion loading with maintenance of perfusion in vital important organs and preventing strengthening of bleeding.

Keywords: infusion therapy, urgent medical care, intensive therapy, plural trauma.

ОСОБЕННОСТИ ПЕРЕЛОМОВ КОСТЕЙ У ДЕТЕЙ С ОСТЕОПОРОЗОМ

Васильев О. В.

Крымский государственный медицинский университет им. С. И. Георгиевского

Проведен анализ диагностики и лечения детей с остеопорозом при переломах костей конечностей. С помощью остеоденситометрии исследованы 86 детей с различными факторами риска остеопороза. У 19 из них с задержкой регенерации костных отломков при денситометрическом исследовании выявлены явления остеопении. Применение современных диагностических систем способствуют пониманию генеза задержки регенерации, ранней диагностике остеопороза, определения программы лечения и реабилитации детей при переломах костей у этой группы больных.

Ключевые слова: остеопороз, переломы костей, денситометрия, дети.

При переломах костей у детей отмечаются случаи замедленной консолидации отломков [1, 2, 3, 5]. При оценке проблем репаративных процессов у детей на основе клинической и рентгенологической картин, лабораторного и инструментального обследования выявляется остеопенический синдром. В основе современных критериев диагностики остеопороза лежат результаты определения минеральной плотности костной ткани (МПК) с помощью костной денситометрии, являющейся «золотым стандартом» для оценки МПК. Появление высокоточных и безопасных методов остеоденситометрии позволило в последние годы получить данные о значительной распространенности остеопенического синдрома в детской популяции [4]. Имеющиеся литературные данные об остеопорозе у детей весьма противоречивы и недостаточны для широкого круга специалистов [6, 7]. Детским травматологам, хирургам весьма проблематично решать вопрос о тактике и методе лечения детей с переломами костей при подозрении или выявлении остеопороза. Многие вопросы дискуссионны и неоднозначны. Необходимы мероприятия, направленные на раннюю диагностику, выявление групп риска и профилактику остеопороза.

Цель исследования: раннее выявление остеопороза у детей с переломами костей и определение основных патогенетически обоснованных способов лечения и реабилитации.

Материал и методы

Нами проведено исследование за период с 2008 по 2009 гг. 530 детей с различными переломами костей. Из них переломы костей верхней конечности – 325, переломы костей нижней конечности – 205. Мальчиков было 346 (65,28%) человек, девочек – 184 (34,72%). Больные по

возрастным группам распределялись следующим образом: до 5 лет – 36 (6,79%); от 5 до 8 лет – 105 (19,81%), от 8 до 12 лет – 198 (37,36%), от 13 до 16 лет – 191 (36,04%).

При обследовании детей с переломами костей были собраны тщательный анамнез об обстоятельствах, механизме травмы и выявлены факторы риска остеопороза (диагностированный остеопороз у старших членов семьи, низкая физическая активность, недостаточное потребление молочных продуктов, наличие переломов в анамнезе при незначительной травме, усталость, боли в спине). Диагноз основывался на сборе анамнеза с оценкой имеющихся факторов риска, выявления достаточно неспецифических и скудных для данной патологии клинических проявлений, остеоденситометрии, проведение общеклинических методов исследования с акцентом на показатели, отражающие фосфорно-кальциевый обмен, анализ маркеров костного метаболизма и проведения дифференциальной диагностики.

Детям с переломами при наличии в анамнезе незначительного травмирующего фактора, с факторами риска возникновения остеопении, с картиной замедленной консолидацией переломов произведено 86 денситометрических исследований на различных этапах течения травматической болезни. Оценка репаративных процессов у детей проводилась денситометром (Sunlight Omnisense 7000S/8000S), специально разработанным для детей и имеющим специализированную базу данных. Ультразвуковой метод позволяет не только с высокой точностью выявлять потерю массы кости, но и проводить многократные измерения у ребенка. Полученные результаты распечатывались в виде таблиц и графиков и оценивались в процентах по отношению к возрастной норме и пиковым костным параметрам. Исследование произво-

дили при поступлении в стационар, перед выпиской и на этапах реабилитации после снятия иммобилизации. У 19 детей были выявлены явления остеопении, снижение костной массы более 10%.

Стандартная рентгенография – наиболее широко применяемый до последнего времени метод диагностики как остеопороза, так и его осложнений. Наиболее информативными зонами для диагностики остеопороза были грудной и поясничный отделы позвоночника, проксимальный отдел бедренной кости, дистальные отделы лучевой кости и кисть. С помощью рентгенографии выявить и оценить степень выраженности остеопороза бывает трудно. Как правило, рентгенологическая диагностика остеопороза была возможной лишь на поздних стадиях. Рентгенологические признаки заболевания появлялись при потере более 30% костной массы, что подтверждено денситометрическим исследованием.

Результаты и обсуждение

Анализ результатов проведенного нами исследования дает основание считать, что у детей в группах риска необходимо выполнять денситометрическое обследование, рентгенографию грудного и поясничного отделов позвоночника, биохимические исследования крови и мочи. Денситометрическое исследование мы проводили у больных, перенесших переломы костей с сочетанием нескольких факторов риска остеопороза, с рентгенологическими признаками остеопении, с продолжительной иммобилизацией, с повторными переломами, с сопутствующими патологиями – деформациями позвоночника, хроническими воспалительными заболеваниями. Важным звеном успешности лечения этой группы больных является диагностика и выявление нарушений остеогенеза, которые влияют на состояние процесса регенерации костной ткани на различных стадиях ее восстановления после перелома. Хотя общепринятой в настоящее время является точка зрения о недопустимости постановки диагноза остеопороза только по данным остеоденситометрии, мы проводили это исследование у детей на различных этапах лечения с целью изучения репарации у больных с факторами риска. Костно-денситометрические исследования позволяют количественно определить костные потери и диагностировать остеопороз на ранних стадиях с высокой степенью точности.

Рентгенография являлась методом, позволяющим судить о сращении переломов, и ведущим методом в диагностике нарушений репаративного остеогенеза. Основным рентгенологическим симптомом замедленной консолидации перелома служит отсутствие появле-

ния костной мозоли в среднефизиологические сроки, характерные для данной локализации перелома и возраста пациента. Рентгенологическое обследование позволяет выявлять третью и четвертую стадии регенеративного процесса заживления перелома кости. В зависимости от возраста ребенка и анатомической локализации перелома кости время диагностики стадий была разной, но в среднем рентгенологические признаки костной мозоли выявлялись позже. У 19 больных рентгенологические признаки стадий репаративного остеогенеза появлялись позже, что позволяет нам сделать заключение о замедленной консолидации. Это свидетельствует о нарушении репаративных процессов и в первых двух стадиях, выявленных при денситометрическом обследовании.

Наиболее распространенным способом лечения детей с переломами костей является консервативный с использованием гипсовой повязки или скелетного вытяжения. После снятия повязки этот больной нуждается в длительной реабилитации для восстановления функций поврежденной конечности. Консервативное лечение использовалось у 7 детей с остеопорозом. В случаях безуспешности закрытых репозиций переломов у детей с остеопорозом мы использовали остеосинтез – хирургические методы лечения. Малотравматичный и деликатный оперативный метод позволяет анатомически точно сопоставить отломки, фиксировать их стабильно. В этих условиях наружная иммобилизация становится излишней (у детей младшего возраста она необходима). Хорошее обезболивание отломков дает возможность рано приступить к движению в суставах, рано приступить к дозированной нагрузке и, в конечном итоге, позволяет получить хорошие функциональные результаты. Необходимо отметить, что противопоставление оперативного консервативному методу не является правильным, так как к операции, как правило, прибегают при неуспешном применении консервативных приемов. Целесообразно используемые оперативные методы лечения детей с остеопорозом рассматривать как показанные, показанные условно и противопоказанные.

Существует два основных вида остеосинтеза: наружный чрезкостный (аппаратами) и внутренний (погружной). При интрамедуллярном остеосинтезе костей предплечья у 3 больных использовали стержни Богданова, спицы Илизарова, а при переломе бедренной кости у 2 больных – стержни ЦИТО. В послеоперационном периоде использовались гипсовые повязки. У 2 больных после удаления металлоконструкций сформировались ложные суставы, что оценивалось нами как неудовлетворительный результат. Дети были оперированы повторно с использованием накостного остеосинтеза.

Детям с остеопорозом использование интрамедуллярного остеосинтеза (не блокирующего) на наш взгляд противопоказано. У нас сложилось впечатление о преимуществе компрессирующих накладных пластин по сравнению со стандартными жесткими конструкциями. Основное преимущество компрессирующих пластин состоит в повышении эффективности лечения, так как создаются благоприятные условия для репаративного остеогенеза. Их использование отличается простотой, удобством, технологичностью и надежностью. Особенно это проявляется в ранней консолидации отломков и перестройке образующей костной мозоли. Обычно имплантаты удаляют вскоре после надежного сращения отломков и перестройки костной мозоли. У детей с остеопеническим синдромом вопрос удаления металлической конструкции решается индивидуально – после консолидации отломков.

Погружной накостный остеосинтез использовался у 5 детей с остеопорозом. У всех получен хороший результат – уменьшились средние сроки консолидации отломков с 3–4,5 месяцев до 2–3 месяцев, сроки реабилитации больных сократились в 1,6–2 раза. При наружном чрескостном остеосинтезе применяют внешние аппараты, соединенные с костями спицами, стержнями, винтами или другими приспособлениями. В связи с тем, что спицы проводят через кость, принято именовать такой вид остеосинтеза чрескостным. Метод не предусматривает оперативного обнажения очага поражения для фиксации костных отломков. Прооперировано 2 детей с переломами костей голени с использованием аппарата внешней фиксации. Результат лечения расценивали как удовлетворительный.

Блокирующий остеосинтез бесспорно новая страница в истории хирургического лечения переломов. Высокая хирургическая активность обусловлена свойствами этого вида остеосинтеза создавать условия для активной реби-

литации. Поэтому, рассматривая остеосинтез не только как метод управления репаративной регенерацией, но и метод реабилитации, блокирующий остеосинтез является методом выбора в лечении большинства переломов. Однако использование блокирующего остеосинтеза детям с остеопорозом на наш взгляд условно показано. Всем детям с остеопеническим синдромом проводилась медикаментозная терапия препаратами кальция и витамина Д.

Выводы

Ультразвуковая денситометрия является перспективным методом исследования детей с переломами костей для выявления остеопороза. Она удобна для осуществления скрининговых программ благодаря портативности аппаратов, высокой скорости исследования, отсутствию лучевых нагрузок и большой точности.

Показаниями для денситометрического исследования детей являются случаи у больных с переломами костей в сочетании нескольких факторов риска остеопороза, повторными переломами, рентгенологическими признаками остеопении и продолжительной иммобилизацией конечностей.

Лечение и реабилитация больных остеопорозом, осложненным переломами костей, является серьезной проблемой, требующей значительных материальных затрат. В связи с этим мероприятия, направленные на раннюю диагностику, выявление групп риска и профилактику остеопороза, будут способствовать улучшению здоровья детского населения, качества жизни и дадут экономию материальных средств.

Остеопеническое состояние является не редкой патологией у детей с переломами костей, сопровождается задержкой остеогенеза и требует индивидуального подхода на этапах лечения и реабилитации детей.

Литература

1. Выборнов Д. Ю., Немсадзе В. П., Гуревич А. И., Тарасов Н. И., Петров М. А. Ранняя диагностика и прогнозирование нарушений репаративного остеогенеза у детей // *Детская хирургия*. – 2008. – № 4. – С. 20–23.
2. Калашников А. В. Расстройства репаративного остеогенеза у больных с переломами длинных костей (диагностика, прогнозирование, лечение, профилактика): Дис. ... д-ра мед. наук. – Киев, 2003.
3. Коровина Н. А., Творогова Т. М., Гаврюшова Л. П. и др. Остеопороз у детей: учебное пособие. М., 2005. – 50 с. 4. Крысь-Пугач А.П., Кинчая-Полищук Т. А. Остеопенический синдром и остеопороз у детей и подростков // *Ортопедия, травматология и протезирование*. – 2000. – № 2. – С. 35–38.
5. Максимцева И. М. Остеопенический синдром у детей и подростков. Вопросы патогенеза, диагностики и лечения: Автореф. дис. ... канд. мед. наук. Санкт-Петербург, 1998. – 21 с.
6. Сорока Н. Ф., Шепелькевич А. П., Забаровская З. В. Факторы риска и патогенез остеопороза // *Здравоохранение*. – 2007. – № 5. – С. 10–16.
7. Щеплягина Л. А., Моисеева Т. Ю., Коваленко М. В. и др. Остеопения у детей (диагностика, профилактика и коррекция): пособие для врачей. М., 2005. – 40 с.

ОСОБЛИВОСТІ ПЕРЕЛОМІВ КІСТОК У ДІТЕЙ З ОСТЕОПОРОЗОМ

Васильєв О. В.

ДУ «Кримський державний медичний університет ім. С. І. Георгієвського»

Проведено аналіз діагностики та лікування дітей з остеопорозом при переломах кісток кінцівок. За допомогою остеоденситометрії обстежені 86 дітей з різними чинниками ризику остеопорозу. У 19 з них із затримкою регенерації кісткових відламків при денситометричному дослідженні виявлені явища остеопенії. Застосування сучасних діагностичних систем сприяє розумінню генезу затримки регенерації, ранній діагностиці остеопороза і визначення програми реабілітації при переломах кісток в цій групі хворих.

Ключові слова: остеопороз, переломи кісток, денситометрія, діти.

PARTICULARTY FRACTURES OF BONES CHILDREN THEAR OSTEOPOROSIS

Vasilev O. B.

State Institute «Crimean Medical University»

The analysis of treatment was conducted in children with osteoporosis and the bones' fractures. 86 children with the different risk factors of osteoporosis have been investigated on the densitometry apparatus. At 19 from them with delay regeneration of bone splinter at densitometric research the phenomena of osteopenia are exposed. Application of the modern diagnostic systems instrumental in understanding of genesis of delay of regeneration, early diagnostics of osteoporosis and determinations of the program of rehabilitation at the fractures of bones in this group of patients.

Keywords: osteoporosis, fractures of bones, densitometry, children.

РОЛЬ СПІРАЛЬНОЇ КОМП'ЮТЕРНО-ТОМОГРАФІЧНОЇ АНГІОГРАФІЇ У ДІАГНОСТИЦІ ТА ВИБОРІ ТАКТИКИ ЛІКУВАННЯ ХВОРИХ НА ЗЛОЯКІСНІ ПУХЛИНИ КІСТОК

Вирва О. Є., Малик Р. В., Головіна Я. О., Бурлака В. В.

ДУ «Інститут патології хребта та суглобів ім. проф. М. І. Ситенко АМН України», м. Харків

В статті авторами приведено досвід використання спіральної комп'ютерно-томографічної ангіографії у діагностиці та виборі тактики лікування хворих на злоякісні пухлини кісток. Описана методика виконання дослідження, обґрунтовано показання та протипоказання, виділено основні ознаки патологічних судинних змін в ділянці пухлинного ураження. Визначено вибір хірургічної тактики лікування пацієнтів в залежності від отриманих даних спіральної комп'ютерно-томографічної ангіографії. Показано переваги застосування даної діагностичної методики у пацієнтів із злоякісними пухлинами кісток.

Ключові слова: спіральна комп'ютерно-томографічна ангіографія, злоякісні пухлини кісток.

Злоякісні пухлини кісток мають ряд характерних особливостей, які необхідно враховувати при діагностиці та виборі лікувальної тактики онкоортопедичних пацієнтів [1, 2, 3].

Важливо приймати до уваги особливості кровопостачання та топографічні взаємовідносини анатомічних структур ураженого пухлиною сегмента кінцівки. Точні дані про наявність, кількість та розташування судин, що живлять пухлину, топографію магістральних судинних структур кінцівки та пухлини (інтимне прилягання та інвазія судин) дозволяють планувати хірургічний етап лікування пацієнтів. А саме: визначити вид та об'єм оперативного втручання (органозберігаючі або калічащі операції), можливі інтраопераційні особливості (перев'язка судин, що живлять пухлину, проведення ангіопластики) та ін. [1–3, 9, 11, 13].

Відповіді на поставлені питання допомагає спіральна комп'ютерно-томографічна ангіографія [4–7, 10].

Спіральна комп'ютерно-томографічна ангіографія (СКТА) – відносно новий метод діагностики, який за останні роки знайшов широке застосування в кардіології, судинній хірургії, гастроентерології, генікології, урології, нейрохірургії, онкоортопедії та ін. [8, 12, 14–16].

Матеріали та методи

Проаналізовано 50 історій хвороб пацієнтів, що лікувалися в клініці ПХС за останні 5 років. Серед них чоловіків було 33, жінок – 17. Середній вік пацієнтів (\pm стандартне відхилення (мін-макс)) становив $44,1 \pm 17,4$ роки (17–75). Розподіл нозологій, які були діагностовані у пацієнтів

в результаті комплексного обстеження і підтверджені патогістологічним дослідженням наступні: остеогенна саркома – 19 (38%) випадків, злоякісна гігантоклітинна пухлина – 9 (18%), метастатичне ураження кісток кінцівок – 7 (14%), хондросаркома – 7 (14%), фібросаркома – 3 (6%), злоякісна лімфома – 2 (4%), інші пухлинні ураження – 3 (6%).

Усім хворим у передопераційному періоді виконувалась СКТА ураженої кінцівки. Дослідження проводили на спіральному комп'ютерному томографі SOMATOM Emotion Syngo (Siemens) з одним рядом детекторних датчиків. Також використовувався автоматичний ін'єктор Medrad VNU-600 Visitron CT® Injection system. В якості рентгенконтрастного препарату використовувався «Ультравіст-370» (діюча речовина Йопромід) з концентрацією йоду 370 мг/мл в кількості 100–150 мл, який вводився внутрішньовенно за допомогою автоматичного ін'єктора.

При статистичному аналізі даних СКТА враховувалось кількість судин, що живлять пухлину та їхнє розташування, наявність інтимного прилягання до пухлини та інвазії магістральних судин, наявність вираженої патологічної судинної сітки в ділянці пухлинного ураження.

Обговорення результатів

Показаннями до проведення СКТА при новоутвореннях кісток та м'яких тканин кінцівок являються:

1) діагностика первинних злоякісних пухлин кінцівок з наявністю м'якотканинного компонента, а також оцінка відношення судинних структур кінцівки до пухлини;

2) діагностика інвазії або прилягання судин при пухлинах м'яких тканин кінцівок;

3) діагностика судинних новоутворень з вторинним ураженнями кісток та м'яких тканин кінцівок;

4) диференційна діагностика пухлин кінцівок, а також виявлення непрямих ознак малигнізації пухлини: ознак порушення цілостності кортикального шару кістки, присутність м'якотканинного компонента пухлини, наявності патологічних судин, що живлять пухлину або патологічної судинної сітки);

5) планування оперативного втручання з приводу кісткової пухлини з оцінкою можливості проведення органозберігаючої операції;

6) планування оперативного втручання з приводу кісткової або м'якотканинної пухлини при інвазії магістальної судини кінцівки з оцінкою можливості проведення її реконструкції після видалення пухлини, а також для вибору методу реконструкції та проведення розрахунків по протяжності відновлення магістальних судинних структур.

До протипоказань для проведення СКТА відносяться:

1) загально-соматична патологія (серцево-судинна недостатність, печінкова недостатність, ниркова недостатність) у стадії декомпенсації;

2) непереносимість препаратів йоду.

Одним із показань до проведення СКТА при кісткових пухлинах є оцінка можливості та планування проведення органозберігаючого оперативного втручання. З цією метою сформульовано правило «трьох шарів» (three strikes rule). Кожен «шар» представлений одним з 4 компонентів, які потрібні для функціонування кінцівки: кістки, нерви, судини і м'які тканини. Виконання органозберігаючої операції можливе, якщо для радикального абластичного втручання з приводу кісткової пухлини планується видалення 1 або 2 із цих компонентів. Якщо в пухлинний процес залучені 3 із 4 компонентів, які необхідно видалити для забезпечення адекватної резекції пухлини, то органозберігаюче втручання не показано. Тому органозберігаючі оперативні втручання виконуються пацієнтам при незначному ураженні навколишніх м'яких тканин, видалення яких дозволяє розраховувати на адекватне відновлення функції кінцівки, а також за відсутності залучення до пухлинного процесу магістрального судинно-нервового пучка.

Серед патологічних змін судинних структур в умовах пухлинного ураження кісток кінцівок можна виділити наступні:

– наявність судини, що живить пухлину (здійснює живлення пухлини, для виконання абластичної резекції необхідною умовою є перев'язка всіх «живлячих» судин);

– розвинена патологічна судинна сітка в ділянці вогнища пухлинного ураження (непряма

ознака високозлоякісної пухлини);

– інтимне прилягання судини до пухлини;

– інвазія стінки судини в пухлинний процес.

В результаті аналізу даних СКТА було виявлено наступні зміни судин в ділянці пухлинного ураження: судини, що живлять пухлину – 43 (86%) випадки, наявність патологічної судинної сітки – 6 (12%) випадків, інтимне прилягання магістральної судини до пухлини – 20 (40%), інвазія магістральної судини в пухлинний процес – 4 (8%) випадки. У 27 (54%) пацієнтів виявлена одна з вищевказаних ознак судинних змін, у 23 (46%) – 2 ознаки.

Наявність патологічної судинної сітки спостерігалась у пацієнтів із метастатичними ураженнями раку нирки (3 випадки), остеогенною саркомою (2 випадки), ангіосаркомою (1 випадок). Інтимне прилягання магістральної судини до пухлини переважно було у хворих із остеогенною саркомою (7 випадків), злоякісною гігантоклітинною пухлиною (5 випадків), метастатичним ураженням (3 випадків) з найбільш частою локалізацією пухлинного ураження в ділянці колінного суглобу (13 випадків). Інвазію магістральної судини виявлено у пацієнтів з хондросаркомою та остеогенною саркомою (по 2 випадки) і з локалізацією в проксимальному відділі (1 випадок) та дистальному відділі (3 випадки) стегнової кістки.

Після комплексної діагностики та планування хірургічного етапу лікування хворих виконувались оперативні втручання. Всього виконано 43 (86%) органозберігаючі операції в об'ємі широкої резекції ділянки пухлинного ураження кістки en block із заміщенням післярезекційного дефекту модульним ендопротезом, та 7 (14%) ампутацій та екзартикуляцій.

Керуючись даними СКТА, судини, що живлять пухлину перш за все швидко виділялись та перев'язувались, що значно скорочувало час операції та зменшувало об'єм інтраопераційної крововтрати.

У пацієнтів з наявністю інтимного прилягання магістральних судин до пухлини виконувались органозберігаючі оперативні втручання (18 випадків, 36%), серед яких з реконструкцією магістральних артерій 5 (10%) пацієнтів: в 1 (2%) випадку – ендопротезом судини, у 4-х (8%) випадках – венозним аутоотрансплантатом. У 2 (4%) хворих проведено ампутації в зв'язку із наявністю великої протяжності ділянки інтимного прилягання магістральних судин до пухлини.

У 4 (8%) пацієнтів у разі виявлення інвазії магістальних судинних структур кінцівки із значним ураженням м'яких тканин проведені ампутації та екзартикуляції (табл. 1).

Клінічний приклад № 1

Пацієнтка П., 30 років поступила у кліні-

Таблиця 1

Розподіл хворих за видом судинних змін та за методами хірургічних втручань

Види судинних змін	Вид оперативного втручання	Особливості операції	Кількість
Судини, що живлять пухлину	Органозберігаюче	Перев'язка судин, що живлять пухлину	43
Патологічна судинна сітка	Органозберігаюче	Перев'язка судин, що живлять пухлину	5
	Ампутації, екзартикуляції		1
Інтимне прилягання магістральної судини до пухлини	Органозберігаюче	Реконструкція магістральних артерій	5
		Без реконструкції магістральних артерій	13
	Ампутації, екзартикуляції		2
Інвазія магістральної судини в пухлину	Ампутації, екзартикуляції		4

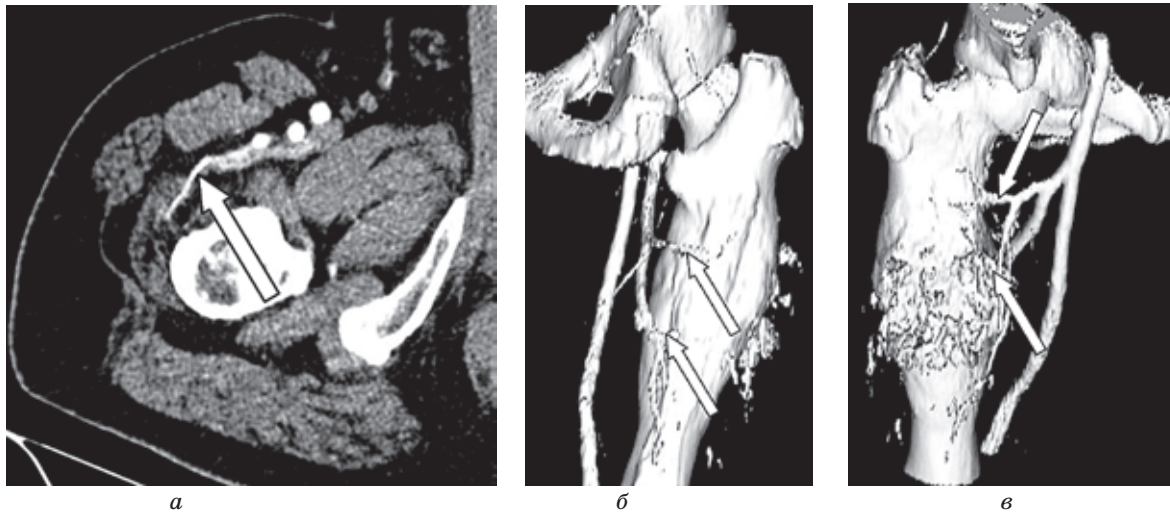


Рис. 1. СКТ ангіограми пацієнтки П., 30 р. з діагнозом хондросаркома в/3 правої стегнової кістки $T_2N_0M_0$, II ст., II кл. гр.

А – аксіальна СКТ ангіограма в/3 правого стегна;

Б, В – ангіограми правого стегна з використанням реконструкції із затемненою зовнішньою поверхнею (SSD);

Стрілками показані додаткові патологічні судини, що живлять пухлину

ку зі скаргами на біль та наявність пухлини в в/3 правого стегна. В результаті клініко-рентгенологічного, лабораторного обстеження та даних гістологічного дослідження біопсійного матеріалу встановлено діагноз: хондросаркома проксимального відділу правої стегнової кістки $T_2N_0M_0$, II ст., II кл. гр. При виконанні СКТА виявлено судини, що живлять пухлину (рис. 1). Виконано оперативне втручання: видалення пухлини en block, заміщення післярезекційного дефекту в/3 стегнової кістки індивідуальним ендопротезом (рис. 2). При видаленні пухлини були перев'язані судини, що живлять пухлину.

Клінічний приклад № 2

Пацієнт І., 20 років, поступив у клініку зі скаргами на біль та наявність пухлини в н/3

правої голени. З анамнезу відомо, що пацієнту 6 міс. тому з приводу гігантоклітинної пухлини виконано оперативне втручання – внутрішньовогнищева резекція та заміщення післярезекційного дефекту н/3 великогомілкової кістки керамотрансплантатом. Після операції відзначалось прогресування пухлинного процесу. В клініці ПХС в результаті комплексного обстеження встановлено діагноз: остеогенна саркома дистального відділу правої великогомілкової кістки $T_2N_0M_0$, II ст., II кл. гр. На СКТА відзначається виражена патологічна судинна сітка навколо пухлини (рис. 3). Пацієнт отримав курси неоад'ювантної поліхіміотерапії. Виконано оперативне втручання – видалення пухлини en block, заміщення післярезекційного дефекту н/3 великогомілкової кістки індивідуальним ендопротезом (рис. 4). При видаленні пухлини були

перев'язані судини, що створювали судинну сітку. В післяопераційному періоді пацієнт отримав курси ад'ювантної поліхіміотерапії.

Клінічний приклад № 3

Пацієнтка Б., 35 р., поступила у клініку зі скаргами на біль та наявність пухлини в н/З лівого стегна. В результаті клініко-

рентгенологічного, лабораторного обстеження та даних гістологічного дослідження біопсійного матеріалу встановлено діагноз: остеогенна саркома дистального відділу лівої стегнової кістки $T_2N_0M_0$, II ст., II кл. гр. На СКТА визначається основний стовбур стегново-підколінного сегменту артерії, який відтиснутий дозад і інтимно прилягає до розташованого позаду стегнової кістки м'якотканинного

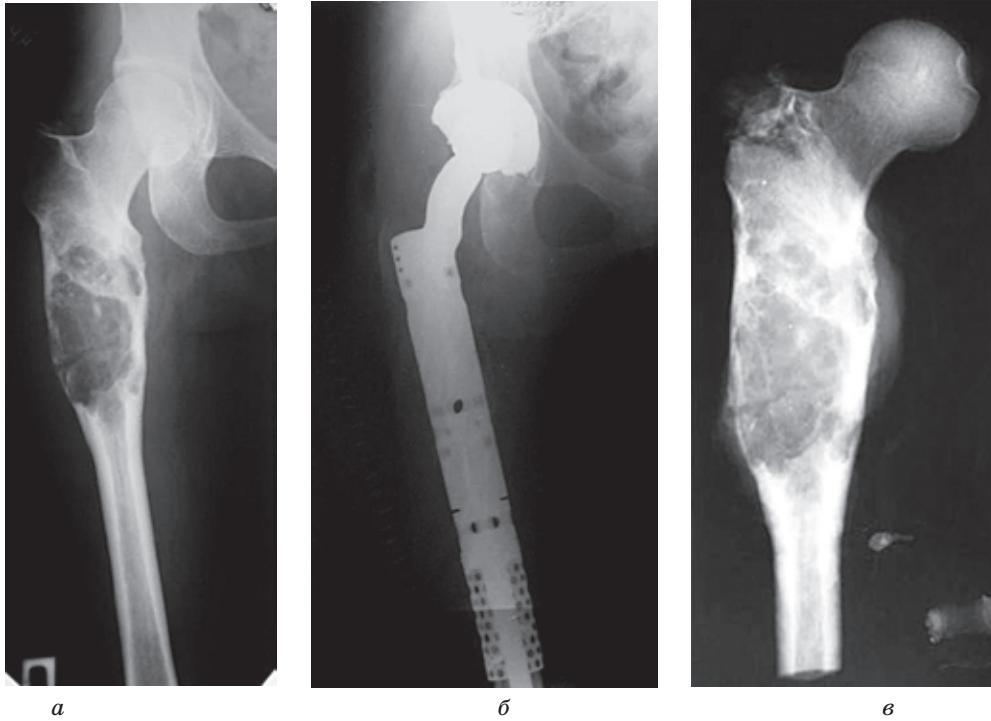


Рис. 2. Фотовідбитки рентгенограм пацієнтки П., 30 р. з діагнозом хондросаркома в/З правої стегнової кістки $T_2N_0M_0$, II ст., II кл. гр.
А – до операції; Б – після операції; В – видалений препарат пухлини

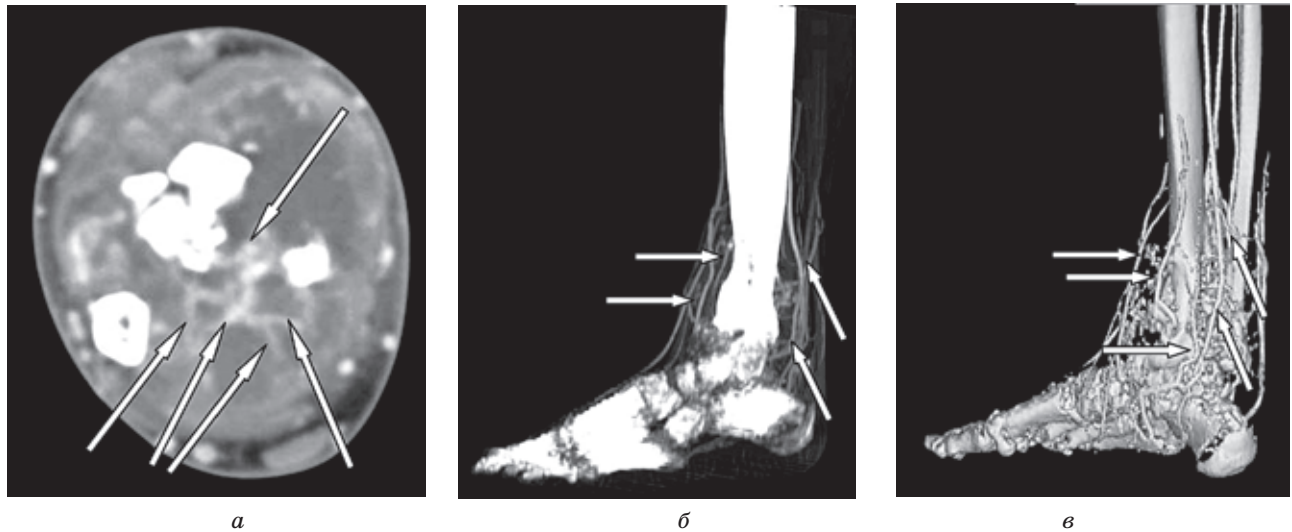


Рис. 3. СКТ ангіограми пацієнта І., 20 р. з діагнозом остеогенна саркома дистального відділу правої великогомілкової кістки $T_2N_0M_0$, II ст., II кл. гр.
А – аксіальна ангіограма правої гомілки;
Б – ангіограма правої гомілки в проекціях максимальної інтенсивності (MIP);
В – ангіограма правої гомілки з використанням реконструкції із затемненою зовнішньою поверхнею (SSD). Білими стрілками вказані судини в ділянці дистального відділу гомілки, які утворюють патологічну судинну сітку навколо вогнища пухлинного ураження великогомілкової кістки

компоненту пухлини (рис. 5). Пацієнтка отримала курси неoad'ювантної поліхіміотерапії. Виконано оперативне втручання – видалення пухлини en block, заміщення післярезекційного дефекту в/3 стегнової кістки індивідуальним ендопротезом (рис. 6). Під час операції видалено фрагмент артерії, що інтимно прилягає до пухлини та заміщено аутовенозним трансплантатом. В післяопераційному періоді пацієнтка

отримала курси ад'ювантної поліхіміотерапії.

Клінічний приклад № 4

В клініку поступила пацієнтка Б., 58 р. зі скаргами на виражений біль та наявність пухлини в в/3 правого стегна. В анамнезі 1,5 р. тому з приводу патологічного перелому в/3 стегнової кістки виконано інтрамедулярний остеосинтез

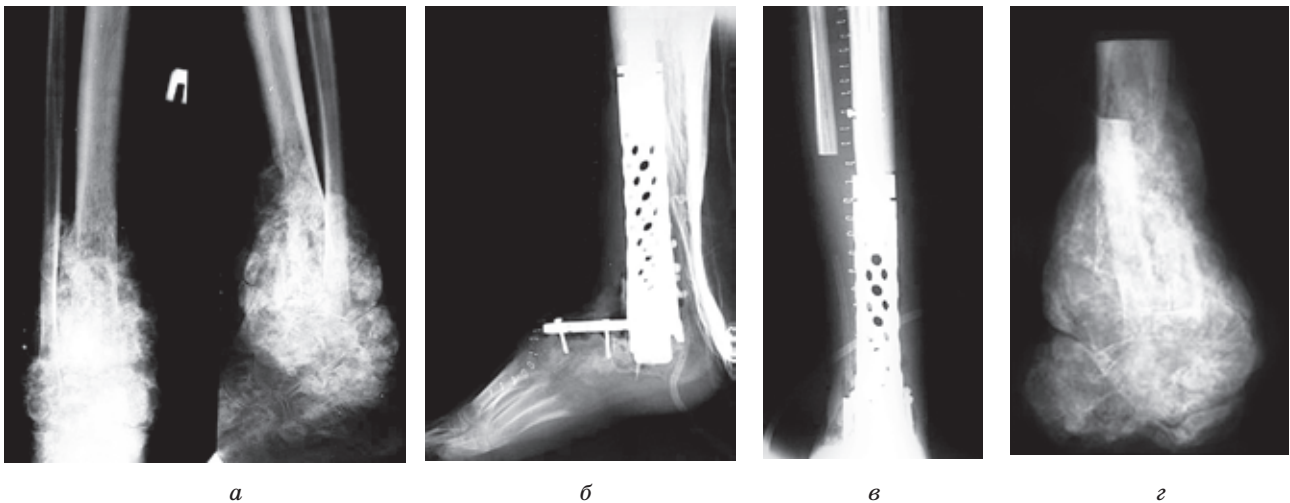


Рис. 4. Фотовідбитки рентгенограм пацієнта І., 20 р. з діагнозом остеогенна саркома дистального відділу правої великогомілкової кістки $T_2N_0M_0$, II ст., II кл. гр. А – до операції; Б, В – після операції; Г – видалений препарат пухлини

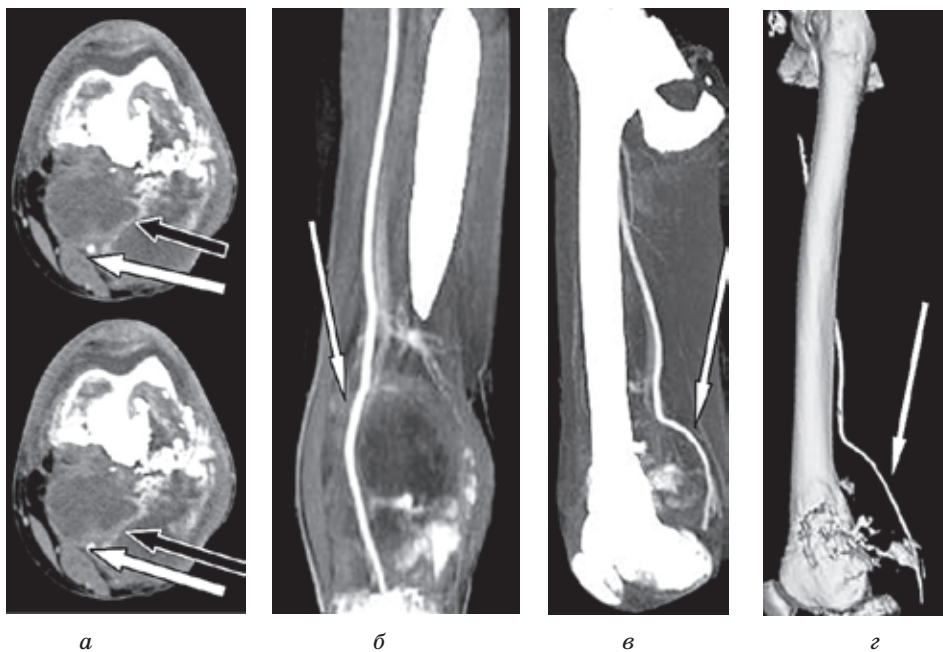


Рис. 5. СКТ ангіограми пацієнтки Б., 35 р. з діагнозом остеогенна саркома дистального відділу лівої стегнової кістки $T_2N_0M_0$, II ст., II кл. гр. А – аксіальні ангіограми лівого стегна; Б – ангіограма лівого стегна з використанням мультипланарної реконструкції у фронтальній проекції (MPR); В – ангіограма лівого стегна в проекціях максимальної інтенсивності (MIP); Г – ангіограма лівого стегна з використанням реконструкції із затемненою зовнішньою поверхнею (SSD). Білими стрілками показано основний стовбур стегнового-підколінного сегменту, який відтиснутий дозаду і інтимно прилягає до розташованого позаду стегнової кістки м'якотканинного компоненту пухлини. Чорними стрілками вказана патологічна судина, що живить пухлину

стегнової кістки. Після операції – прогресування пухлинного процесу. Пацієнтка поступила в ППХС з великими розмірами пухлини. В результаті клініко-рентгенологічного, лабораторного обстеження та даних гістологічного дослідження біопсійного матеріалу встановлено діагноз: хондросаркома проксимального відділу правої стегнової кістки $T_2N_1M_0$, II ст., II кл. гр. На СКТА відзначалась інвазія глибокої стегнової артерії у пухлинний процес (рис. 7). Враховуючи значне ураження м'яких тканин в/3 стегна було виконано оперативне втручання – екзартикуляцію правої нижньої кінцівки (рис. 8).

Висновки

Спіральна комп'ютерно-томографічна ангіографія при дослідженні пацієнтів із пухлинами

кісток та м'яких тканин кінцівок є сучасним високочутливим та специфічним методом, що дозволяє діагностувати анатомічне розташування судинних структур в ділянці пухлинного ураження кінцівки, стан стінок судин та їхні параметри (діаметр судини, товщина стінки), для верифікації судинних інвазій, стану навколишніх тканин. СКТА за рахунок неівазивності методики, високої швидкості виконання дослідження, можливості візуалізації кісткових структур, а також відтворення даних у вигляді тривимірного зображення має ряд переваг перед існуючими методами візуалізації судинних структур при діагностиці, передопераційному плануванні та післяопераційному моніторингу пацієнтів з пухлинами кісток та м'яких тканин.

Застосування СКТА допомагає зменшити кількість діагностичних помилок (35%) через не-

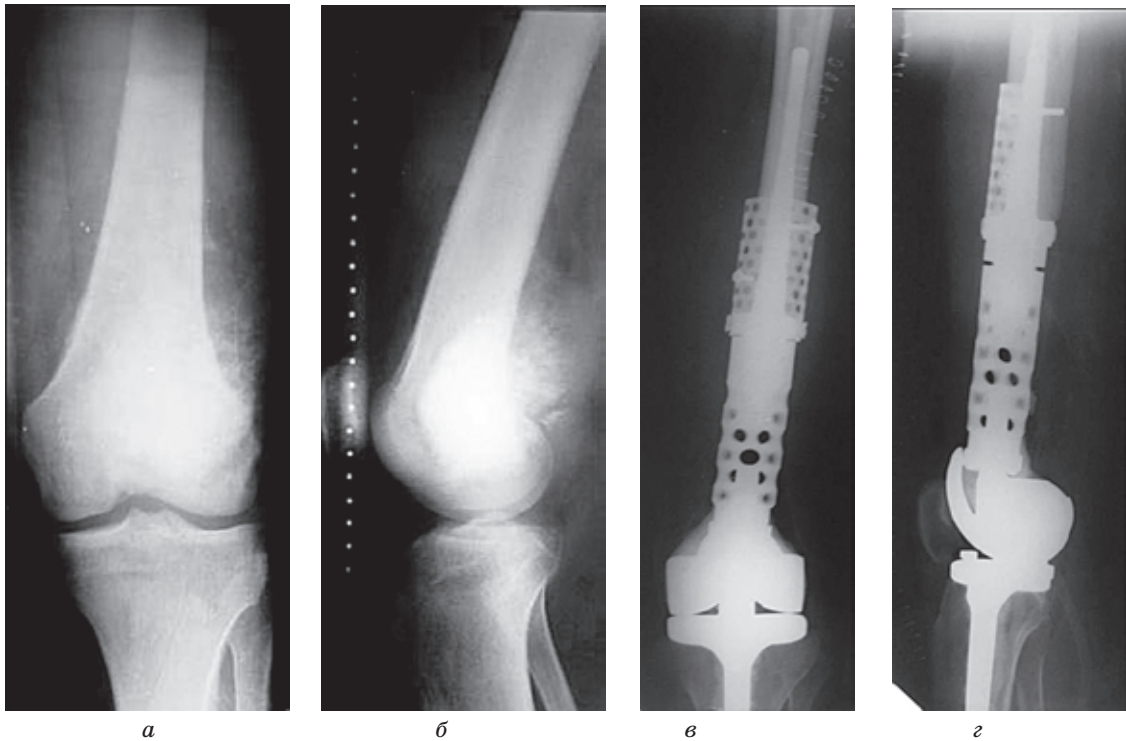


Рис. 6. Фотовідбитки рентгенограм пацієнтки Б., 35 р. з діагнозом остеогенна саркома дистального відділу лівої стегнової кістки $T_2N_0M_0$, II ст., II кл. гр. А – до операції; Б – після операції

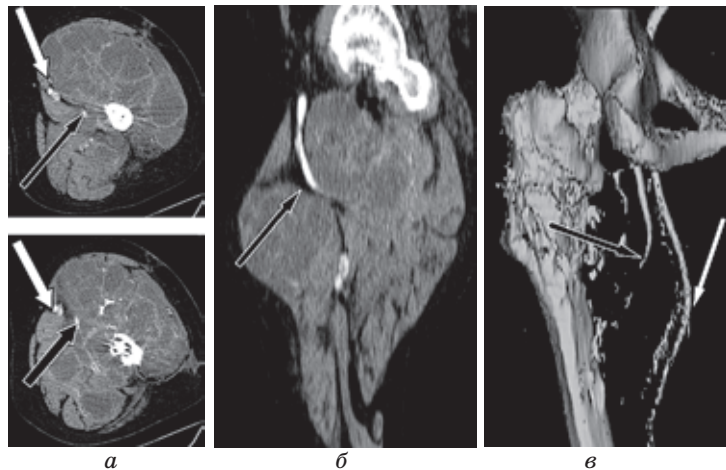


Рис. 7. СКТ ангіограми пацієнтки Б., 58 р. з діагнозом хондросаркома проксимального відділу лівої стегнової кістки $T_2N_1M_0$, II ст., II кл. гр.

А – аксіальні ангіограми лівого стегна; Б – ангіограма лівого стегна з використанням мультипланарної реконструкції (MPR); В – ангіограма лівого стегна з використанням реконструкції із затемненою зовнішньою поверхнею (SSD).

Білими стрілками показано стовбур стегнової артерії, який відтиснутий медіально і дозду м'якотканинним компонентом пухлини. Чорними стрілками вказана глибока артерія стегна, яка оточена м'якотканинним компонентом пухлини стегна

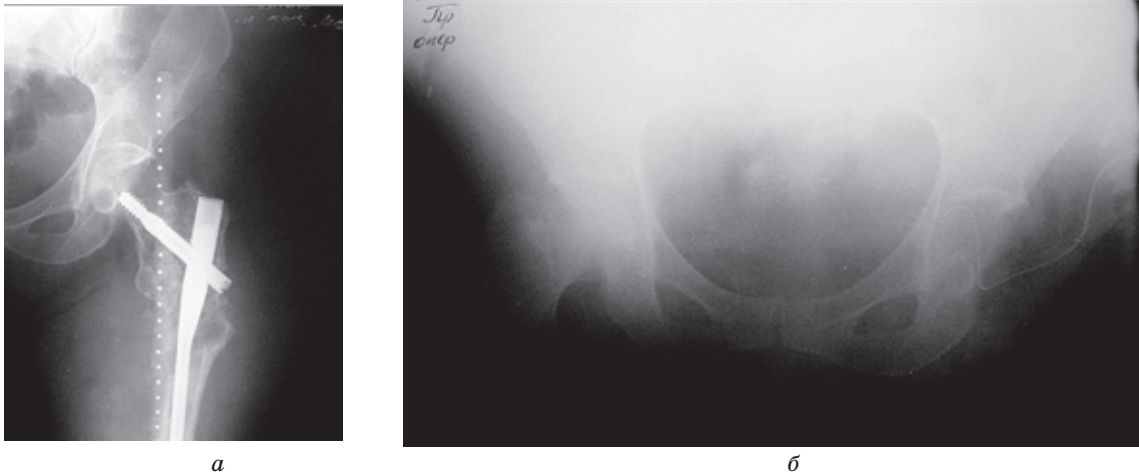


Рис. 8. Фотовідбитки рентгенограм пацієнтки Б., 58 р. з діагнозом хондросаркома проксимального відділу лівої стегнової кістки $T_2N_1M_0$, II ст., II кл. гр. А – до операції; Б – після операції

можливість диференціювання пухлинної інвазії та інтимного прилягання судин використовуючи інші методи діагностики, та, як наслідок, тактичних помилок (25%) хірургічного лікування.

Рання повноцінна діагностика пухлин кісток та м'яких тканин кінцівок значно підвищує ефективність комплексного лікування хворих, дозволяє зберегти кінцівку, а також її

функцію, досягти добрих косметичних результатів і повноцінну соціально-побутову реабілітацію пацієнтів. При своєчасно виставленому діагнозі і при правильно вибраній лікувальній тактиці, збереження кінцівки є одним з провідних чинників успішного лікування хворих із злоякісними пухлинами кісток та м'яких тканин кінцівок.

Література

1. Вырва О. Е. Алгоритм обследования больных с опухолевыми поражениями скелета [Текст] / О. Е. Вырва, И. В. Шевченко, Я. А. Головина и др. // Укр. мед. альманах. – 2005. – Т. 8. – № 2 (додаток). – С. 27–31.
2. Вырва О. Е. Комплексное лечение первичных злокачественных опухолей длинных костей [Текст] / О. Е. Вырва, В. В. Бурлака, О. С. Дудніченко // Ортопедия, травматология и протезирование. – 2006. – № 1. – С. 65–71.
3. Класифікації та сучасні методи діагностики пухлин опорно-рухової системи [Текст] / О. Є. Вырва, І. В. Шевченко, В. В. Бурлака, Я. О. Головіна, О. О. Головіна. – Методичні рекомендації. – Київ, 2008. – 23 с.
4. Меллер Т. Б., Райф Э. Норма при КТ- і МРТ-дослідженнях; Пер. с англ.; Під общ. ред. Г. Е. Труфанова, Н. В. Марченко. – М.: Медпресс-информ, 2008. – 256 с.
5. Неинвазивные методы диагностики в хирургии брюшной аорты и артерий нижних конечностей [Текст] / С. А. Дадвани, С. К. Терновой, А. Е. Синицын, Е. Г. Артюхина. – М.: Видар, 2005. – 144 с.
6. Променевая анатомія людини [Текст] / Під ред. Трофимовой Т. Н. – Спб.: Видавничий будинок СПбМАПО, 2005. – 496 с.
7. Спиральная компьютерная томография в диагностике та виборі лікувальної тактики злоякісних пухлин кісток [Текст] / О. Є. Вырва, Л. М. Левітська, Б. В. Печерський та ін. // Рентгенологія-практика. – 2006. – № 2. – С. 69–70.
8. Vascular Mapping of the Leg with Multi-Detector Row CT Angiography prior to Free-Flap Transplantation [Text] / L.Chow, A.Napoli, M.Klein et al // Radiology. – 2005. – V. 237. – N. 1. – p. 353–360.
9. Assessment of Vascular Invasion by Musculoskeletal Tumors of the Limbs [Text] / A. Feydy, P. Anract, B. Tomeno et al // Radiology. – 2006. – V. 238. – N. 2. – p. 611–621.
10. Fleischmann D. CT angiography of peripheral arterial disease [Text] / D. Fleischmann, R. Hallett, G. Rubin // J Vasc Interv Radiol. – 2006. – V. 17. – P. 3–26.
11. Karcaaltincaba M. Multidetector CT Angiography for Vascular Invasion of Musculoskeletal Tumors [Text] / M.Karcaaltincaba // Radiology. – 2007. – V. 242. – N. 2. – p. 634.
12. Three-Dimensional MDCT Angiography of the Extremities [Text] / M. Karcaaltincaba, D. Akata, U. Aydingoz et al // American Journal Roentgenology. – 2004. – V. 183. – P. 113–117.
13. Scherthner R. Effect of MDCT Angiographic Findings on the Management of Intermittent Claudication [Text] / R. Scherthner, D. Fleischmann, F. Lomoschitz // American Journal Roentgenology. – 2007. – V. 189. – P. 1215–1222.
14. CT Angiography: Expanded Clinical Applications [Text] / M. Stehling, J. Lawrence, J. Weintraub et al // American Journal Roentgenology. – 1994. – V. 163. – p. 947–955.
15. CT Angiography [Text] / R. Zeman, P. Silverman, P. Vieco et al // American Journal Roentgenology. – 1995. – V. 165. – p. 1079–1088.
16. Role of CT angiography in the evaluation of peripheral vasculature using MSCT – our initial experience [Text] / A.Joshi, V.Nimbkar, S.Merchant et al // Indian Journal of Radiology and Imaging. – 2004. – V. 14 (3). – P. 309–315.

РОЛЬ СПИРАЛЬНОЙ КОМПЬЮТЕРНО-ТОМОГРАФИЧЕСКОЙ АНГИОГРАФИИ В ДИАГНОСТИКЕ И ВЫБОРЕ ТАКТИКИ ЛЕЧЕНИЯ БОЛЬНЫХ ЗЛОКАЧЕСТВЕННЫМИ ОПУХОЛЯМИ КОСТЕЙ

Вырва О. Е., Малык Р. В., Головина Я. А., Бурлака В. В.

ГУ «Институт патологии позвоночника и суставов им. М. И. Ситенко АМН Украины», Харьков

В статье авторами приведен пример использования спиральной компьютерно-томографической ангиографии в диагностике и выборе тактики лечения больных злокачественными опухолями костей. Описана методика выполнения исследования, обоснованные показания и противопоказания, выделены основные признаки патологических сосудистых изменений в области опухолевого поражения. Определен выбор хирургической тактики лечения пациентов в зависимости полученных данных спиральной компьютерно-томографической ангиографии. Показаны преимущества применения данной диагностической методики у пациентов со злокачественными опухолями костей.

Ключевые слова: спиральная компьютерно-томографическая ангиография, злокачественные опухоли костей.

THE ROLE OF SPIRAL COMPUTER TOMOGRAPHY ANGIOGRAPHY IN THE DIAGNOSIS AND CHOICE OF TREATMENT TACTICS OF PATIENTS WITH MALIGNANT BONE TUMORS

Vyrva O. E., Malyk R. V., Golovina Ya. O., Burlaka V. V.

SE «Sytenko Institute Spine of Joint Pathology for Academy Medical Science Ukraine», Kharkiv

In this article, the authors brought experience in the use of spiral computer tomography angiography in the diagnosis and choice of tactics of treatment of patients with malignant bone tumors. The described method of investigation, reasonable indications and contraindications, list the signs of pathological vascular changes in the area of tumor lesions. Definite choice surgical treatment in patients depending of the data spiral computer tomography angiography. Showing the benefits of this diagnostic technique in patients with malignant bone tumors.

Keywords: spiral computer tomography angiography, malignant bone tumors.

ЛЕЧЕНИЕ ГНОЙНО-ВОСПАЛИТЕЛЬНЫХ ОСЛОЖНЕНИЙ ЭНДОПРОТЕЗИРОВАНИЯ ТАЗОБЕДРЕННОГО СУСТАВА

*Побел А. Н., Кляцкий Ю. П., Пелешук И. Л., Трибушной О. В., Побел Е. А., Гордиенко Ю. А.
ГЗ «Запорожская медицинская академия последипломного образования Министерства здравоохранения
Украины»*

Проанализированы результаты лечения 27 больных с гнойно-воспалительными процессами в области тазобедренного сустава после перенесенного эндопротезирования. Лечебная программа в данной категории больных включала в себя мероприятия, направленные на купирование гнойного процесса, а именно удаление всех компонентов протеза с последующим дренированием очага воспаления. Ортопедическое лечение заключалась в удлинении бедра методом Илизарова. Полученные данные свидетельствуют, что применяемая тактика лечения дает удовлетворительные результаты.

Ключевые слова: гнойное воспаление, тазобедренный сустав, операция, эндопротезирование, реабилитация.

В современной ортопедии и травматологии эндопротезирование является достаточно распространенным и эффективным методом лечения переломов и дегенеративно-дистрофических заболеваний проксимального отдела бедра.

Однако в период накопления клинического опыта, кроме успехов чаще стали проявляться негативные стороны отдаленных результатов. Именно этой проблеме – осложнений эндопротезирования посвящаются исследования последних лет [5, 6].

Гнойно-воспалительный процесс в области эндопротеза является тяжелым осложнением, которое требует больших материальных и физических затрат по восстановлению опорной функции конечности [3].

Количество эндопротезирований крупных суставов с каждым годом увеличивается. По данным разных авторов, ежегодно в мире выполняется до 1,5 миллионов тотальных замещений тазобедренного сустава [4].

В Украине в настоящее время больные оперируются не только в специализированных центрах по эндопротезированию, но и в некоторых центральных районных больницах. Это приводит к тому, что не всегда соблюдается адекватный отбор больных на операцию, нет соответствующих условий для проведения вмешательств, нарушается тактика послеоперационного ведения больных. Некоторые хирурги при принятии решения об эндопротезировании игнорируют данные о наличии хронического воспалительного процесса в организме [2].

При планировании эндопротезирования необходимо учитывать факторы риска развития инфекции:

- возраст пациента;
- особенности конституции организма;
- наличие сопутствующих заболеваний, особенно хронических инфекций;
- предшествующее введение кортикостероидов в сустав или параартикулярную область;
- ранее выполненные операции на суставе [1].

Развитие гнойного осложнения после эндопротезирования требует удаления эндопротеза, санации гнойно-воспалительного очага и в последующем возможности проведения повторного ревизионного эндопротезирования или же создания условий для формирования неартроза.

Цель работы: разработка тактики оперативного лечения и послеоперационного ведения больных при гнойно-воспалительных осложнениях эндопротезирования тазобедренного сустава с целью сохранения жизни больного и восстановления мобильности.

Материал и методы исследования

В клинике костно-гнойной инфекции кафедры травматологии и ортопедии ЗМАПО с 2005 по 2010 год лечилось 27 больных с нагноениями после эндопротезирования тазобедренного сустава. Средний возраст лечившихся составлял 67 лет. Мужчин было 18 (66,6%), женщин 9 (33,4%). Эндопротезирование выполнялось как в лечебных учреждениях Украины, так и за рубежом.

Анализируя варианты инфицирования в области эндопротеза можно сделать заключение, что в большинстве случаев имелось нагноение в поздние сроки, через 1,5–3 года после опера-

тивного лечения. Наибольший риск развития гнойных осложнений связан с эндопротезированием у больных, в анамнезе которых отмечался гнойно-воспалительный процесс или имелись послеоперационные рубцы в области сустава.

Положительный результат лечения получен в случае соблюдения и выполнения определенных лечебно-реабилитационных мероприятий включающих в себя:

- удаление эндопротеза и некротизированных тканей;
- раскрытие гнойных затеков;
- налаживание ирригационно-вакуумного дренирования послеоперационной раны;
- назначение антибактериальной терапии перед операцией и в послеоперационный период с учетом данных антибиотикограмм;
- проведение дезинтоксикационной терапии и коррекции гомеостаза;
- функциональное лечение, направленное на создание опорности конечности.

Прямым показанием для удаления протеза является гнойное отделяемое из свищей, нестабильность (наличие положительного симптома «поршня») в области ножки протеза, наличие длительно функционирующих свищей не поддающихся санации после продолжительного консервативного лечения. Перед операцией всем больным в обязательном порядке выполняется фистулография (рис. 1).

Во время операции удаляются все части эндопротеза, после этого иссекаются нежизнеспособные ткани (рис. 2).

После выполненного цементного эндопротезирования определенные сложности имеются при удалении цемента, так как в цемент врастают костные структуры бедренной кости. Поэтому с целью тщательного удаления цемента необходимо трепанировать бедренную кость продольно на всю длину ножки протеза. После удаления протеза и цемента раневая полость обильно промывается антисептиками и дренируется полихлорвиниловыми трубками. Слепой дренаж подводится в вертлужную впадину, второй слепой дренаж вводится в просвет бедренной кости, на место ножки протеза. Сквозными трубками послойно дренируются гнойные затеки (рис. 3).

После операции до колена накладывается доротационный гипсовый сапог для исключения ротационных движений конечности. Конечность в постели укладывается в положении отведения до 45°. В таком случае околоуставные мышцы подтягивают проксимальный конец бедра к вертлужной впадине, а образующиеся рубцы удерживают его возле впадины.

Постельный режим составляет три-четыре недели. Показателем формирования крепкой рубцовой ткани является свободное удержание стопы в правильном положении после снятия де-

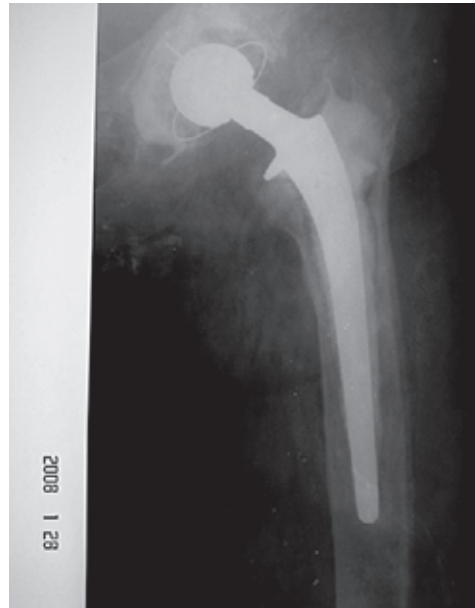

Рис. 1. Фистулограмма тазобедренного сустава, контрастное вещество распространяется вдоль ножки протеза

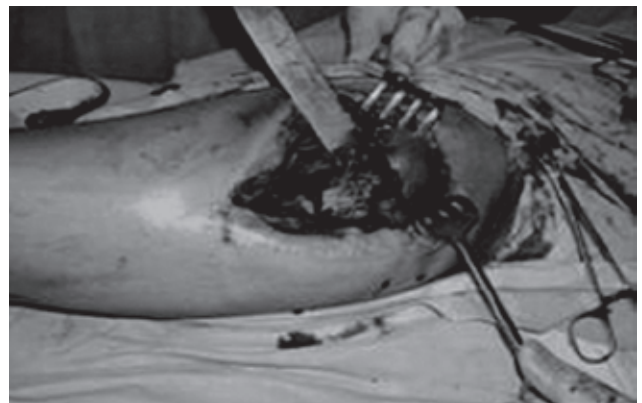

Рис. 2. Удаление эндопротеза

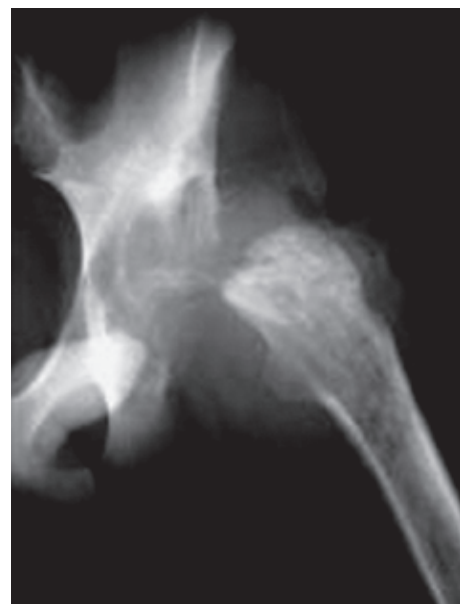


Рис. 3. Рентгенограмма проксимального отдела бедра поле удаления эндопротеза

ротационного гипсового сапога. После этого пациентам разрешается становиться на костыли в обуви с набойкой на подошве для коррекции укорочения конечности.

Очень важным моментом в комплексе реабилитационных мероприятий является лечебная физкультура. ЛФК для оперированной конечности начинается в постели как можно раньше после операции с минимального числа упражнений. Выполняются щадящие пассивно-активные сгибания в коленном суставе, изометрические упражнения для мышц здоровой и оперированной конечности и мышц туловища.

В дальнейшем к этим упражнениям добавляется сидение в постели и разгибание туловища с отрывом таза от плоскости постели. К концу четвертой недели разрешается активно сгибать ноги в коленных суставах и «отрывать» от постели оперированную ногу в положении разгибания. Перед выпиской из стационара больные обучаются ходьбе на костылях с отведением конечности и увеличением нагрузки.

В амбулаторных условиях, на фоне продолжающейся реабилитации больной ходит по 30 минут в сутки отводя оперированную конечность с нагрузкой на ногу до 10–15% от нормы с ежемесячным увеличением нагрузки еще на 10–15%, а продолжительности ходьбы на 30 минут. Через 3–4 месяца после операции, когда пациент может свободно оторвать ногу от плоскости постели и удержать ее в таком положении некоторое время, нога может быть приведена в функционально

правильное положение с соответствующим увеличением высоты каблука для компенсации анатомического укорочения. К 6–8 месяцу больной постепенно переходит на ходьбу с одним костылем или тростью (рис. 4).

Результаты исследования

В результате комплексного лечения включавшего операцию, антибиотикотерапию, инфузионную терапию и иммунокоррекцию, с дальнейшей правильно организованной в послеоперационный период программой функционального лечения у 27 пациентов удалось купировать нагноительный процесс и добиться частичной опорности конечности, достаточной для самообслуживания. У всех оперированных отмечалось укорочение конечности на 6–8 см. Через восемь месяцев от начала лечения 11 (40,7%) больным выполнена повторная операция – остеотомия в нижней трети бедра и остеосинтез по Илизарову с целью удлинения конечности. Через 10 месяцев от начала удлинения, длина и функция конечности были восстановлены полностью. Пациенты ходят без дополнительной опоры (рис. 5).

Через 1,5–2 года после купирования воспаления 6 (22,2%) больным произведено повторное тотальное эндопротезирование тазобедренного сустава. Результат положительный. При наблюдении за больными на протяжении 2 лет не отмечено рецидивов воспаления у всех оперированных.

Все пациенты находятся на диспансерном

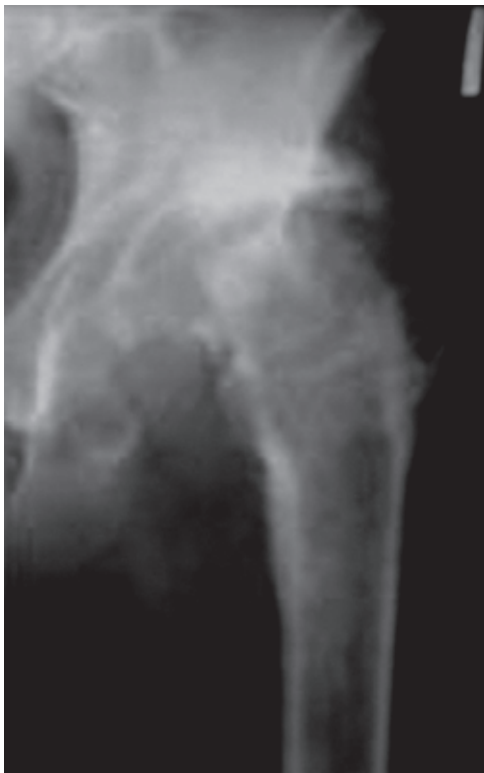

Рис. 4. Неартроз через 8 месяцев после удаления эндопротеза тазобедренного сустава



Рис. 5. Опороспособность конечности восстановлена

учете и подвергаются контрольному осмотру два раза в год. Во время осмотров вносится коррекция в реабилитационные мероприятия.

Выводы

1. Решающее значение в купировании гнойного процесса при осложнении эндопротезирования тазобедренного сустава имеет радикальная санация гнойного очага с удалением эндопротеза, цемента, некротизированных тканей и налаживания адекватного ирригационно-вакуумного дренирования.

2. Антибактериальная терапия с использованием антибиотиков согласно чувствительности микроорганизмов должна начинаться перед операцией и продолжаться в послеоперационный

период на протяжении 3–4 недель и сочетаться с дезинтоксикационной терапией, иммунокоррекцией и восстановлением гомеостаза организма.

3. Удлинение бедра с целью компенсации укорочения является эффективной операцией по созданию опорности конечности. При противопоказании к ней, в ряде случаев, назначается ортопедическая обувь.

4. Начиная с раннего послеоперационного периода, показано назначение программы функционально-реабилитационного лечения с целью восстановления опорной и двигательной функции конечности.

5. Все больные с гнойными осложнениями после эндопротезирования должны находиться на диспансерном учете и подвергаться плановому осмотру два раза в год.

Литература

1. Волошин В. П., Еремин А. В., Мартыненко Д. В. Способ хирургического лечения гнойных осложнений в области эндопротеза тазобедренного сустава. Патент Российской Федерации. А61В 17/56. – 2006.
2. Загородний Н. В. Эндопротезирование при заболеваниях и повреждениях тазобедренного сустава. Автореф. ... дис. д. мед. н. – М., 1998. – 32 с.
3. Каплан А. В., Махсон Н. Е., Мельникова В. М. Гнойная травматология костей и суставов. – М.: «Медицина», 1985. – С. 358–370.
4. Нуждин В. И., Кудинов О. А. Тотальное эндопротезирование тазобедренного сустава бесцементными имплантатами ЭСИ. Пособие для врачей. – М., 2008. – 26 с.
5. Оноприенко Г. А., Еремин А. В., Савицкая К. И. Хирургическое лечение больных с гнойными осложнениями в области эндопротеза тазобедренного и коленного суставов // Вестник травма. И ортопедии им. Приорова. – 2007. – № 3. – С. 95.
6. Сборник научных трудов XV съезда ортопедов-травматологов Украины. Днепропетровск. – 2010. – С. 236–237.

ЛІКУВАННЯ ГНІЙНО-ЗАПАЛЬНИХ УСКЛАДНЕНЬ ЕНДОПРОТЕЗУВАННЯ КУЛЬШОВОГО СУГЛОБУ

*Побел А. М., Кляцький Ю. П., Пелешук І. Л., Трибушний О. В., Побел Є. А., Гордієнко Ю. О.
ДЗ «Запорізька медична академія післядипломної освіти МОЗ України»*

В статті проаналізовані результати лікування 27 хворих з гнійно-запальним процесом в області кульшового суглобу після ендопротезування. Лікувальна програма даної категорії хворих включала в себе дії, направлені на гнійний процес, а саме видалення усіх компонентів протезу з подальшим дрениванням вогнища запалення. Ортопедичне лікування включало в себе видовження стегна за методом Ілізарова. Отримані дані свідчать про те, що така тактика лікування сприяє задовільним результатам.

Ключові слова: гнійне запалення, кульшовий суглоб, операція, ендопротезування, реабілітація.

TREATMENT OF SEPTIC COMPLICATIONS AFTER HIP REPLACEMENT OF THURL

*Pobel A. N., Klyackiy Y. P., Peleshuk I. L., Tribushnoy O. V., Pobel E. A., Gordienko Y. A.
SI «Zaporizhzhia Medical Academy of Postgraduate Education of Ministry of Health of Ukraine»*

In this article the results of treatment are analysed 27 patients with festering-inflammatory process in area of thurl after carried endoprotezirovaniya. The program at this category of patients plugged in itself measures, directed on kupirovanie of festering process, namely delete of all of the tools of prosthetic appliance with the subsequent draining of hearth of inflammation. Orthopaedic treatment consisted in lengthening of thigh the method of Ilizarova. Information testify that the applied tactic of treatment gives satisfactory results.

Keywords: purulent inflammation, hip, surgery, joint replacement, rehabilitation.

ПЕРЕБІГ ТЯЖКОЇ КРАНІО-АБДОМІНАЛЬНОЇ ТРАВМИ У ЛІТНІХ ХВОРИХ

Перцов В. І., Івахненко Д. С., Міренков К. В.
Запорізький державний медичний університет

Спостерігалось 24 пацієнти похилого та старечого віку з тяжкою краніо-абдомінальною травмою. Виявлено безпосередній вплив преморбідного стану літніх постраждалих на механізм травми, розвиток ранніх та віддалених ускладнень та результати хірургічного лікування. Смертність становила 41,7%. Зроблено висновок щодо оптимізації лікувальної тактики за рахунок ранньої інтенсивної протишокової терапії та мінімізації об'єму оперативних втручань.

Ключові слова: краніо-абдомінальна травма, літній вік, клініко-епідеміологічний аналіз, лікувальна тактика.

Старіння населення – об'єктивна ознака сучасного та майбутнього демографічного розвитку європейських країн. Але на відміну від західних країн в Україні середній вік життя чоловіків та жінок більш ніж на 10 років нижче і становить 61,2 та 73 роки відповідно [11]. До 2020 року літнє населення України становитиме 25%. Відповідно спостерігається чітка тенденція до зростання частки літніх пацієнтів в загальній кількості травмованих. Тому покращення результатів хірургічного лікування та інтенсивної терапії тяжкої поєднаної травми літніх людей є одним із складових заходів вирішення демографічної проблеми.

Мета та завдання дослідження

Виявлення патофізіологічних реакцій організму літніх людей на поєднану тяжку краніо-абдомінальну травму, та вивчення найближчих результатів лікування.

Матеріали та методи дослідження

Спостерігали 24 постраждалих у віці від 60 до 78 років із переважною за тяжкістю травмою живота та черепно-мозковою травмою. Чоловіків – 11, жінок – 13. Причиною травми у більшості випадків була дорожньо-транспортна та пішохідна пригода (18 випадків), у решті випадків – падіння з висоти зросту (6 випадків). У всіх постраждалих в анамнезі було хронічне захворювання або кілька захворювань, 8 із пацієнтів страждали на цукровий діабет 2 типу, 15 – на ішемічну хворобу серця, 17 – на гіпертонічну хворобу, 15 – хронічні обструктивні захворювання легень. Середній бал за шкалою оцінки тяжкості ушкоджень ISS становив у середньому $28,2 \pm 5,5$. У стані тяжкого або декомпенсованого шоку знаходилося 15 постраждалих. Основна частина (22 пацієнта) потрапила до травматологічного стаціонару в

першу годину з моменту травми. У всіх постраждалих застосовували стандартну схему обстеження та моніторинг дихальних та гемодинамічних показників. Інвазивний моніторинг внутрішньочерепного тиску (ВЧТ) (ICP Express, Codman) проводили 8 пацієнтам із порушенням свідомості до 9 балів за Шкалою коми Глазго (ШКГ). Серед 24 постраждалих з поєднаною травмою у 13 (54%) домінувала травма живота (ТЖ); в 11 випадках (46%) – черепно-мозкова травма (ЧМТ). Серед ушкоджень органів черевної порожнини травма печінки виявлена у 5 випадках, селезінки – 8, тонкого та товстого кишківника – 4, тупа травма живота – 11. ЧМТ була представлена струсом головного мозку у 9 випадках, забоем легкого ступеня – 6, середнього та тяжкого ступеня – 4, внутрішньочерепними гематомами – 5. Об'єм оперативних втручань: лапароцентез – 19, лапаротомія – 8, декомпресивна трепанація черепа – 3, трепанація черепа – 5. Без хірургічного втручання лікувалось 4 постраждалих. Загинуло 10 пацієнтів (41,7%). У першу добу від гострої масивної крововтрати у поєднанні із травматичним шоком померло 6 пацієнтів. У період з 10 по 20 добу 2 пацієнта померло від бронхо-пневмонії, 2 – від серцевої недостатності.

Результати дослідження та їх обговорення

Аналіз структури та характеру краніо-абдомінальних поєднаних ушкоджень у пацієнтів похилого та старечого віку показав певні особливості геронтологічної травми.

Причини травматизму літніх людей часто полягають у вікових фізіологічних змінах: зниження слуху, зору, сили м'язів, реакції на зовнішню небезпеку. Навіть невелика по силі механічна травма, така як падіння з висоти зросту, спричиняє тяжкі ушкодження голови та внутрішніх органів, що вказує на підвищену вразливість організму літньої людини. Медичний анамнез дає

змогу прогнозувати вплив преморбідних факторів на перебіг та результат травми. Так, хронічна адаптація до підвищеного артеріального тиску на рівні 150 мм рт. ст. указує на розвиток проявів травматичного шоку при 110 мм рт. ст. Зменшення серцевого викиду, судинного комплайнсу, дихального об'єму та еластичності легень, ламкість судин, пригнічення ендокринних та імунних відповідей на стрес – все це складові негативного прогнозу до життя та відновлення функції після травми [8, 9, 10].

Перед лікарями екстреної та невідкладної допомоги стоїть ряд невирішених питань щодо тактики ведення тяжкої поєднаної травми у пацієнтів старшої вікової групи. З одного боку високу післяопераційну летальність можна пояснити низькою резистентністю літніх людей до травми, з іншого – невиправданою хірургічною тактикою. На підставі результатів проведеного спостереження виявлено, що обсяг та радикалізм оперативних втручань не є гарантією виживання таких пацієнтів. Загальноприйняті показання до операцій при травмі голови та органів черевної порожнини розраховані на пацієнтів молодого та середнього віку [1, 3]. Щодо показань для декомпресивної трепанації черепа, то сама по собі наявність внутрішньочерепної гематоми певного об'єму або вдавненого перелому за наявності атрофічних вікових змін головного мозку та додаткового компенсаторного простору, не викликає порушення перфузії мозкової речовини, тому не може бути абсолютним показанням до невідкладної операції [9, 10]. Це підтверджено 8 дослідженнями ВЧТ при забої мозку середнього та тяжкого ступеня та порушенню свідомості до рівня 9 балів за ШКГ – в жодному випадку не зареєстровано підвищення ВЧТ понад 25 мм рт. ст. У цих випадках була виправданою тактика динамічного контролю дислокаційного синдрому та видалення внутрішньочерепних гематом в підгострому періоді травми через малоінвазивні трепанаційні доступи.

Внутрішньочеревна кровотеча при ТЖ, виявлена під час лапароцентезу в загальній хірургії,

також є безкомпромісним показанням до лапаротомії та ревізії внутрішніх органів [3, 7]. Проведення діагностичного лапароцентезу тільки в 8 випадках із 19 визначило необхідність лапаротомії у геронтологічних хворих. Більшість із них загинуло у першу добу (6 пацієнтів), всі ці хворі отримали тяжкі поєднані травми (за шкалою ISS понад 41 бала). Проведення інтенсивної терапії та реанімації також не вплинуло на результат. Причиною смерті у цих випадках був декомпенсований травматичний та гіповолемічний шок, який у літніх постраждалих напряму не залежить від інтенсивності та об'єму кровотечі [4, 6]. Цей факт указує на невиправданість агресивної хірургічної тактики за умов явного або прихованого гіповолемічного шоку. На нашу думку, хірургічне визначення «операція за життєвими показаннями» слід трактувати більш тривіально.

Таким чином, під час вибору лікувальної тактики слід спиратись не на статичні інструментальні результати обстеження, а на динамічні фізіологічні показники організму геріатричних хворих. Розширення показань до динамічного багатоканального моніторингу середнього артеріального тиску, перфузійного тиску головного мозку та внутрішніх органів, газів крові надасть змогу обґрунтовано робити вибір між інтенсивною терапією та хірургічними втручаннями.

Висновки

Тяжка поєднана черепно-абдомінальна травма для організму літньої людини є найбільш фатальною, смертність при ній за даними спостереження становить 41,7%. Проте існує значний потенціал для покращення результатів лікування тих пацієнтів, які пережили період травматичного шоку.

Виправданою лікувальною тактикою має бути початкова інтенсивна терапія для всіх геріатричних пацієнтів із поєднаною травмою, за виключенням пацієнтів в термінальному стані, превентивна профілактика дихальних, метаболічних та септичних ускладнень.

Література

1. Анкин Л. Н., Анкин Н. Л. Практическая травматология. Европейские стандарты диагностики и лечения: Руководство. – М.: Книга ПЛЮС, 2002. – 480 с.
2. Анкин Л. Н. Политравма. Организационные, тактические и методологические проблемы: Монография. – М.: МЕД пресс-информ, 2004. – 173 с.
3. Бисенков Л. Н., Зубарев П. Н., Трофимов В. М., Шалаев С. А., Ищенко Б. И. Неотложная хирургия груди и живота: Пособие для врачей. – СПб.: Гипократ, 2002. – С. 480–507.
4. Гаин Ю. М., Алексеев С. А., Богдан В. Г. Синдром абдоминальной компрессии в хирургии // БМЖ. – 2004. – № 3 (9). – С. 1–14.
5. Никонов В. В., Феськов А. Э. Медицина неотложных состояний. Избранные клинические лекции. Том 3. – 2011 – 448 с.
6. Родослав Л. С., Буднюк А. А., Коваленко Н. Е., и др. Синдром взаимного отягощения при краеоторако-абдоминальной и краниоторако-скелетной травме // Политравма – сучасна концепція надання медичної допомоги: Матеріали I Всеукр. наук.-практ. конф. з між нар. участю (16–17 травня 2002 р.). – Київ: УВМА, – 2002. – С. 22–23.
7. Соколов В. А. Множественные и сочетанные травмы. М.: ГЭОТАР Медиа, 2006. – 512 с.
8. Aldrian S, Nau T, Koenig F, Vcsei V. Geriatric polytrauma. Wien Klin Wochenschr. 2005 Feb;117

- (4):145–9
9. Boumendil A; Maury E; Reinhard I; Luquel L Prognosis of patients aged 80 years and over admitted in medical intensive care unit. *Intensive Care Med.* 2004; 30(4):647–54
10. Stephen W. Meldon, O. John Ma, Robert Woolard. Geriatric emergency medicine.// American College of Emergency Physicians. New York: McGraw Hill, 2004. – 585 pp.
11. <http://www.ukrstat.gov.ua/>

ТЕЧЕНИЕ ТЯЖЕЛОЙ КРАНИО-АБДОМИНАЛЬНОЙ ТРАВМЫ У БОЛЬНЫХ ПОЖИЛОГО ВОЗРАСТА

Перцов В. И., Ивахненко Д. С., Миренков К. В.
Запорожский государственный медицинский университет

Наблюдалось 24 пациента пожилого и старческого возраста с тяжелой кранио-абдоминальной травмой. Выявлено непосредственное влияние преморбидного состояния возрастных пациентов на механизм травмы, развитие ранних и отдаленных осложнений и результаты хирургического лечения. Смертность составили 41,7%. Оптимизация лечебной тактики основана на ранней интенсивной противошоковой терапии и минимизации объема оперативных вмешательств.

Ключевые слова: кранио-абдоминальная травма, пожилой возраст, клиничко-эпидемиологический анализ, лечебная тактика.

FEATURES OF SEVERE CRANIO-ABDOMINAL TRAUMA IN ELDERLY PATIENTS

V. I. Pertsov, D. S. Ivakhnenko, K. V. Mirenkov
Zaporozhye State Medical University

Observed in 24 patients of elderly with severe cranio-abdominal trauma. Revealed a direct effect premorbid state age of patients on the mechanism of injury, development of early and late complications and results of surgical treatment. Mortality was 41,7%. Optimization of treatment policy is based on early intensive antishock therapy and minimization of surgical interventions.

Keywords: cranio-abdominal trauma, older adults, clinical and epidemiological analiz, treatment tactics.

ПОДХОДЫ К ДИАГНОСТИКЕ И ЛЕЧЕНИЮ ПРОНИКАЮЩИХ РАНЕНИЙ ЖИВОТА

*Милиця Н. Н., Солдусова В. В., Постоленко Н. Д., Милиця К. Н., Ангеловский И. Н., Козлов В. Б.
ГУ «Запорожская медицинская академия последипломного образования Министерства здравоохранения
Украины»*

Проведено анализ результатов лечения 176 пострадавших с проникающими ранениями живота, которым применен оптимальный диагностический и лечебный алгоритм. Внедрение видеолапароскопии в лечение больных с проникающими ранениями живота дает основание утверждать, что лечебно-диагностическая тактика с использованием малоинвазивных методик оправдана и имеет перспективу для развития.

Ключевые слова: видеолапароскопия, ножевое ранение, пострадавшие, повреждения внутренних органов.

За последнее десятилетие значительно возросло количество и тяжесть травматических повреждений. По данным ВОЗ ежегодно в мире от травм погибает около 6 млн. человек. Повреждения живота составляют 1,5–36,5% от числа травм мирного времени, а их частота и тяжесть продолжают прогрессивно нарастать [1, 3, 6, 10].

Особое место занимают проникающие ранения живота, в основном ножевые колото-резаные ранения, наносимые в криминогенной и бытовой обстановке.

Значительное количество неудовлетворительных результатов лечения пострадавших с травмой органов брюшной полости связано с отсутствием единой обоснованной тактики оказания помощи этой группе больных. Поэтому, разработка оптимальных методов диагностики и лечения пострадавших в настоящее время имеет первостепенное значение.

А. С. Ермолов и соавт. [2] считают, что если в прежние годы чаще встречались закрытые повреждения органов брюшной полости, то в настоящее время на первое место выходят проникающие ранения живота.

Отмечен рост числа «эксплоративных лапаротомий», количество которых по нашим данным составляет 8%, а по данным литературы достигает 50% и более [2, 4, 6, 10]. Общепринято, что проникающие в брюшную полость ранения являются показанием к экстренной лапаротомии, так как исключить повреждение внутренних органов невозможно [3, 5, 6, 9].

Однако в 30–55 (13%) наблюдений хирург убеждается в отсутствии травмы внутренних органов, требующих хирургической коррекции [4, 7, 8, 10]. Выполнение «напрасной» лапаротомии значительно отяжеляет состояние пострадавших, особенно при сочетанной патологии.

Необходимо учитывать, что больные с про-

никающими ранениями живота поступают не только в крупные городские клиники, но и в небольшие хирургические отделения районных и даже участковых больниц. Поэтому для широкого круга практических хирургов важно иметь более четкие представления о характере проникающих ранений живота и об основных принципах хирургической тактики.

Именно поэтому, проблема лечения пациентов с данной патологией вновь и вновь привлекает внимание хирургов, а важнейшим направлением улучшения медицинской помощи при травме живота является замена «эксплоративных лапаротомий» диагностической видеолапароскопией. Подтверждением этому является отсутствие среди авторов многочисленных публикаций единства взглядов по наиболее важным вопросам хирургической тактики при проникающих ранениях живота.

Цель работы. Улучшить результаты диагностики и лечения больных с ножевыми ранениями живота.

Материалы и методы

Проведен анализ результатов лечения 176 больных с проникающими ножевыми ранениями живота в период с 2005 по 2010 годы. Среди них: мужчин – 139 (78,9%), женщин – 37 (21,1%). Подавляющее большинство пострадавших составляют мужчины молодого и среднего возраста от 19 до 44 лет – 115 (82,7%) пациентов. Сроки поступления в стационар колебались от 1 до 18 часов, хотя в течение первого часа после ранения доставлены 76% пострадавших.

Все ранения носили колото-резаный характер и были нанесены чаще всего ножом. Поскольку наружная рана часто не отражает тяжести повреждения внутренних органов, то эти обстоятельства требуют учета при оценке осо-

бенностей ранения.

Лечебно-диагностический алгоритм проводимых мероприятий при проникающих ранениях живота определяется исходной тяжестью состояния раненых, которое оценивалось по шкале АРАСНЕ II.

Из-за наличия у 152 (86,4%) пострадавших алкогольного опьянения различной степени тяжести, дежурные хирурги не всегда могут объективно оценить тяжесть общего состояния. Это позволило выделить условно 2 группы пациентов:

1 группа – 41 (23,3%) пострадавший с геморрагическим шоком II–IV степени после госпитализации в клинику сразу же транспортировался в операционную, для выполнения оперативного вмешательства и реанимационных мероприятий;

2 группа – 135 (76,7%), пациентов со среднетяжелым и тяжелым состоянием, которым неотложные диагностические мероприятия осуществляли в следующей последовательности: лабораторные экспресс-анализы, обзорные рентгеноскопические исследования живота и груди, УЗИ органов брюшной полости, ПХО раны, лапароскопия (по показаниям – торакоскопия), диагностическая лапаротомия.

У 52 (29,5%) больных клинические признаки повреждения внутренних органов отсутствовали, но при первичной хирургической обработке раны был установлен проникающий характер ранения живота, что требовало решения вопроса о выборе дальнейшей лечебной тактики, объема оперативного вмешательства (лапаротомия с ревизией органов брюшной полости или выполнение ПХО ран с последующим динамическим наблюдением за состоянием больных).

До 2005 года у всех пациентов с проникающими ранениями живота выполнялась срединная лапаротомия с тщательной ревизией органов брюшной полости. Поскольку у пострадавших в дальнейшем в 11,3% случаях не было обнаружено никаких повреждений внутренних органов, такая хирургическая тактика была признана не обоснованной.

Поэтому в последующие годы у больных с проникающими ранениями живота стали применять видеолапароскопическую диагностику, что позволило в 11 (6,3%) наблюдениях предотвратить выполнение эксплоративной лапаротомии. В 3 случаях лапароскопия сочеталась с торакоскопией (табл.1).

У 135 (76,7%) пострадавших повреждения внутренних органов или отсутствовали, или носили одиночный изолированный характер. Пациенты поступали в стационар в ранние сроки после травмы в состоянии средней тяжести. Им своевременно выполнены оперативные вмешательства с благоприятным исходом. Летальности в этой группе не было.

У 8 пациентов проведена хирургическая коррекция травмы с использованием видеолапароскопической техники: при повреждении печени в 5 случаях, при касательном ранении сальника – 3. Проведена коагуляция места ранения с получением стойкого гемостаза, брюшная полость дренировалась. В дальнейшем осложнений не отмечено.

Тяжелые множественные повреждения внутренних органов живота и груди (при торакоабдоминальных ранениях) имели место у 41 (23,3%) пациента. Причем у половины из них отмечались ранения крупных сосудов, что приводило к массивным кровопотерям с развитием геморрагического шока. Так, у 5 (12,2%) больных кровопотеря составляла от 1 до 1,5 л (1270 ± 50), а у 3 (7,3%) – от 2,5 до 3 л (2710 ± 70).

Особую опасность представляли ранения воротной вены, брыжеечных сосудов, крупных сосудов большого сальника. К редким, но исключительно опасным, следует отнести повреждения двенадцатиперстной кишки, особенно ее задней стенки, поджелудочной железы, зоны ворот печени.

Результаты и их обсуждение

Результаты лечения больных с множественными повреждениями оказались весьма неутешительными: умерло 5 больных, летальность составила 12,2%.

Анализ летальности убедительно свидетельствует о первостепенном значении двух ведущих причин, приводящих к гибели больных:

первая – ранение крупных сосудов брюшной полости и забрюшинного пространства, массивная кровопотеря, геморрагический шок;

вторая – гнойные осложнения в результате ранения полых органов (перитонит, сепсис).

Наибольшую опасность представляют ранения крупных сосудов, они имели место у 3 (60,0%) из 5 умерших. Данные литературы свидетельствуют о еще более высоких цифрах летальности (31,5%) при ранениях крупных сосудов [10].

Гнойные осложнения, возникающие в результате ранения полых органов, отмечены у 2 (40,0%) из 5 умерших, то есть наблюдались в 1,5 раза реже, чем кровотечения из просвета поврежденных крупных сосудов. Смерть больных наступила из-за интраоперационно нераспознанных ранений толстой кишки.

Научный и клинический интерес представляют отдаленные результаты лечения пострадавших с проникающими ранениями живота. В ближайшем послеоперационном периоде у 7 (17,1%) пациентов из 2 группы развились различные осложнения, приведшие к релапаротомиям, из них 2 – умерло.

Наиболее частой причиной релапаротомий

Локалізація пошкоджень при проникаючих раненнях живота

Локалізація ранення	Пол		Абсолютне число (відсоток)
	Мужчини	Жінки	
Без пошкодження внутрішніх органів	8	3	11 (6,3%)
Ранення сальника (касательное)	27	7	34 (19,3%)
Ранення брыжейки	23	5	28 (15,9%)
Ранення печені (касательное)	28	3	31 (17,6%)
Ранення желудка	7	2	9 (5,2%)
Ранення толстої кишки	10	4	14 (7,9%)
Ранення мочевого пузыря (касательное)	4	1	5 (2,8%)
Ранення легкого	3	0	3 (1,7%)
ВСЕГО:	110	25	135

були перитоніти (4 випадки). У 2 хворих показанням к релaparотомії явилась прогресуюча кишечна непрохідність (летальних ісходів не було). По поводу внутрібрюшного кровотечення повторно оперирован 1 больнои.

Опыт лапароскопических вмешательств дает основание утверждать, что их применение является рациональным. С нашей точки зрения широкое внедрение лапароскопической технологии позволяет предупредить выполнение ненужных лапаротомий у значительного числа пострадавших, улучшить результаты лечения и сократить сроки пребывания больных в стационаре.

Выводы

1. В алгоритм обследования пациентов с проникающими ранениями живота, находящихся в среднетяжелом состоянии, следует включить УЗИ и видеолaparоскопию, которая в определенных случаях может помочь избежать напрасной лапаротомии или стать лечебно-диагностической.

2. Больные с проникающими ножевыми ранениями и наличием признаков повреждения крупных кровеносных сосудов, и проявлениями геморрагического шока должны оперироваться по экстренным показаниям.

Литература

1. Абакумов М. М. Актуальные вопросы неотложной хирургии. – М. – 1994. – 123 с.
2. Видеолaparоскопия при закрытой травме живота. // Эндоскопическая хирургия. – 2006. № 2. – С. 36–37. (соавторы: Самсонов В. Т., Карабонович В. Б.).
3. Видеолaparоскопия в ургентной абдоминальной хирургии // 12-ый Московский международный конгресс по эндоскопической хирургии. Москва, 23–25 апреля 2008. Сборник тезисов. С. 491–493. (соавторы: Благовестнов Д. А., Левитский В. Д.)
4. Возможности эндохирургии в диагностике и лечении сочетанной травмы // Неотложная и специализированная хирургическая помощь. Тезисы докладов II конгресса московских хирургов. Москва, 17–18 мая 2007 г. – М.: ГЕОС, 2007. – С. 9–10. (соавторы: Абакумов М. М., Жестков К. Г., Пахомова Г. В., Барский Б. В.)
5. Войновский А. Е. Лечебно-диагностическая тактика при ранениях брюшной полости: Автореф. дис. ... канд. мед. наук. М. – 2002; 25 с.
6. Галили О., Сайфан И. Лапароскопия в диагностике тупых и проникающих травм живота // Международный медицинский журнал. – 1998. – № 2. – С. 157–162.
7. Лапароскопия в неотложной абдоминальной хирургии // Хирургия. – 2007. – № 7. – С. 57–59. (соавторы: Ермолов А. С., Гришин А. В.).
8. Сравнительный анализ результатов видеолaparоскопических и традиционных вмешательств при травме живота // Эндоскопическая хирургия. – 2007. – 2. – С. 125–126. (соавторы: Ермолов А. С., Левитский В. Д.)
9. Усольцев Ю. К., Апарцин К. А., Зайцев А. П. и др. Перспективы снижения летальности у пострадавших с торакоабдоминальными ранениями. Международный хирургический конгресс «Новые технологии в хирургии». Ростов-на-Дону, 5–7 октября 2005 г. (Сборник трудов). Ростов-на-Дону 2005; 38.

ПІДХОДИ ДО ДІАГНОСТИКИ ТА ЛІКУВАННЯ ПРОНИКАЮЧИХ ПОРАНЕНЬ ЖИВОТА

*Милиця М. М., Солдусова В. В., постоленко М. Д., Милиця К. М., Ангеловський І. М., Козлов В. Б.
ДЗ «Запорізька медична академія післядипломної освіти Міністерства охорони здоров'я України»*

Проведено аналіз результатів лікування 176 постраждалих з проникаючими пораненнями живота, що дозволило обрати оптимальний діагностичний і лікувальний алгоритм. Застосування відеолапароскопії в лікуванні хворих з проникаючими пораненнями живота дає підставу стверджувати, що лікувально-діагностична тактика із застосуванням мініінвазивних методик виправдана і має перспективу розвитку.

Ключові слова: відеолапароскопія, ножове поранення, постраждалі, ушкодження внутрішніх органів.

PPROACHES TO DIAGNOSTICS AND TREATMENT OF THE PENETRATING INJURIES OF STOMACH

*Militsa N. N., Soldusova V. V., Postolenko N. D., Militsa K. N., Angelovskiy I. N., Kozlov V. B.
State Institute «Zaporizhzhia Medical Academy of Postgraduate Education of Ministry of Health of Ukraine»*

Is carried out the analysis of the results of treating 176 victims with the penetrating injuries of stomach, which made it possible to select optimum diagnostic and therapeutic algorithms.

Use of videolaparoskopiі in the treatment of patients with the penetrating injuries of stomach gives grounds to assert that the diagnostic and treating tactics with the application of miniooperation procedures is justified and has a prospect for development.

Keywords: videolaparoskopiya, knife injury, that suffered, the damage of internal organs.

ИММУНОЛОГИЧЕСКИЕ НАРУШЕНИЯ И ИХ КОРРЕКЦИЯ У БОЛЬНЫХ С ОСЛОЖНЕННЫМ СИНДРОМОМ ДИАБЕТИЧЕСКОЙ СТОПЫ

Савон И. Л.

ГЗ «Запорожская медицинская академия последипломного образования МЗ Украины»

Обследовано 86 пациентов со смешанной формой синдрома диабетической стопы. У всех пациентов был сахарный диабет 2 типа, средняя продолжительность заболевания составила $12,3 \pm 2,5$ года. Изучено влияние модифицированного лечения на иммунологическую реактивность больных с осложненным СДС. На основании полученных данных сделано заключение, что при госпитализации иммунная система больных характеризуется незавершенностью фагоцитоза на фоне дефицита функционально-метаболического резерва нейтрофилов, уменьшением количества клеток, необходимых для адекватного проявления иммунной реакции, увеличением содержания ЦИК и снижением общей активности комплемента, что свидетельствует о несостоятельности системы неспецифической резистентности. Модифицированное лечение повышает интенсивность фагоцитоза нейтрофилов, усиливает резервные возможности нейтрофилов, создает благоприятные условия для элиминации патогенных микроорганизмов и оптимального заживления гнойных ран.

Ключевые слова: осложненный синдром диабетической стопы, иммунологические нарушения, коррекция.

Известно, что существующие на сегодняшний день методы лечения синдрома диабетической стопы (СДС) эффективны в заживлении трофических язв и гнойных ран у незначительной части пациентов, тогда как в 80% случаев хроническое течение патологического процесса приводит к развитию гангрены и/или флегмоны стопы с последующей ампутацией [1].

Сочетание гнойно-некротических заболеваний (абсцесс, флегмона и т. п.) и сахарного диабета (СД) образуют «порочный круг»: инфекция отрицательно влияет на обменные процессы, усугубляя инсулиновую недостаточность и явления интоксикации. В то же время, нарушения обмена веществ при СД замедляют репаративные процессы, ответственность за протекание которых несут фагоциты и система комплемента [2].

Исходя из того, что патологический процесс протекает, как правило, на фоне вторичного иммунодефицита, то для повышения эффективности лечения пациентов с СДС необходима выработка подходов к патогенетическому лечению, которое позволило бы предотвращать тяжелые инвалидизирующие поражения и снизить риск ампутации конечности.

Результативность устранения иммунологических расстройств при проведении традиционной терапии оказывается чрезвычайно низкой, обуславливая основу для индукции в будущем сопутствующих заболеваний и хронизацию основного патологического процесса [3, 4]. Эти данные ставят на повестку дня обязательное использование в лечении больных профильных иммуно-

корректирующих средств, т. к. иногда устранение самого иммунного нарушения приводит если не к излечению, то к достижению устойчивой клинической ремиссии, повышая эффективность общепринятых лекарственных препаратов [5].

До настоящего времени остаются недостаточно ясными представления об изменениях гуморальных и клеточных факторов неспецифической резистентности организма в динамике развития хронического процесса у больных СДС, так как данные полученных различными авторами являются противоречивыми [6]. Также не изучено влияние на исследуемые показатели предлагаемого модифицированного лечения.

Исходя из этого, целью нашего исследования явилось изучение состояния гуморального и клеточного звеньев неспецифической резистентности организма и изучение влияния на иммунологическую реактивность больных предложенного модифицированного лечения.

Материалы и методы исследования

Обследовано 86 пациентов с осложненным СДС, находившихся на стационарном лечении в гнойно-септическом центре с койками диабетической стопы городской клинической больницы № 3 г. Запорожье, за период 2009–2010 гг.

Возраст пациентов составил $64,2 \pm 3,3$ года. Средняя продолжительность заболевания СД составила $12,3 \pm 2,5$ года. Исследуемые больные были распределены по группам.

1 группа – доноры (условно здоровый контин-

гент) в количестве 20 человек;

2 группа – группа сравнения (больные с СДС без осложнений) в количестве 32 человек;

3 группа – больные с осложненным СДС (смешанной формой) в количестве 54 человек, которые были разделены на 2 подгруппы в зависимости от вида получаемого лечения:

3а – больные с осложненным СДС, получавшие традиционное лечение в количестве 27 человек;

Комплекс лечебных мероприятий включал в себя: компенсацию углеводного обмена; антибактериальную терапию (согласно посевам раневого отделяемого); нестероидные противовоспалительные средства; препараты улучшающие метаболизм нервной ткани; дезагреганты; низкомолекулярные гепарины; дезинтоксикационную терапию; коррекцию сопутствующей патологии; разгрузку конечности; хирургическое вмешательство и лечение ран, физиопроцедуры.

3б – больные с осложненным СДС, получавшие модифицированное лечение в количестве 27 человек.

Модифицированное лечение отличалось дополнительным использованием таблетированного иммуномодулятора Ликопида (10 мг сублингвально однократно в течении 10 суток), раствора для инфузий – Лактопротеина сорбитолом (200 мл внутривенно в течении 5 суток) и комбинированного местного лечения ран (смесь Тирозура и Атоксила в пропорции 1:3).

Исследование проводили в динамике: при госпитализации на 7–8 сутки, 12–16 сутки и 25–30 сутки.

Определение фагоцитарной активности нейтрофилов (по методу Фримеля) проводили по фагоцитарному индексу (ФИ), а интенсивность фагоцитоза – по фагоцитарному числу (ФЧ). Определяли так же, индекс завершенности фагоцитоза (ИЗФ), т. е. способность нейтрофила переваривать микроорганизмы.

Кислородзависимый метаболизм нейтрофилов оценивали по способности клеток к восстановлению нитросинего тетразолия (НСТ-тест) – по методу Виксмана М. Е. и соавт.

Определение циркулирующих иммунных комплексов (ЦИК) проводили по методу Ю. А. Гриневича.

Определение активности системы комплемента (СН50) по 50-процентному гемолизу проводили по методу Л. С. Резникова.

Статистический анализ проводился с использованием программного пакета «Statgraphics Plus for Windows 7,0».

Результаты и их обсуждение

У больных с осложненным СДС (смешанная форма) при госпитализации (табл. 1) наблюдалось снижение фагоцитарного числа нейтро-

филов по отношению к показателям доноров на 27% ($p < 0,05$) и тенденция к снижению по сравнению с группой сравнения на 2% ($p > 0,05$). Фагоцитарный индекс нейтрофилов был увеличен относительно значений доноров на 28% ($p < 0,05$) и снижен относительно группы сравнения на 7% ($p \geq 0,05$) соответственно. Индекс завершенности фагоцитоза был снижен как по отношению к показателям доноров так и к группе сравнения на 78% ($p < 0,05$) и 11% ($p < 0,05$) соответственно. Показатель НСТ-тест снижен на 17% ($p < 0,05$) и 17% ($p < 0,05$) соответственно группам. Процент положительно реагирующих клеток соответствовал показателям доноров и был снижен относительно группы сравнения на 38% ($p < 0,05$) соответственно.

Таким образом, при госпитализации была выявлена незавершенность фагоцитоза нейтрофильного звена на фоне дефицита функционально-метаболического резерва нейтрофилов.

У больных 3а группы на 7–8 и 12–16 сутки наблюдалось снижение ФЧ нейтрофилов по отношению к показателям доноров 38% ($p < 0,05$), 17% ($p < 0,05$) и группе сравнения на 33% ($p < 0,05$), 11% ($p < 0,05$) соответственно. На 25–30 сутки ФЧ нейтрофилов оставалось сниженным относительно значений доноров на 14% ($p < 0,05$), но превышало показатели группы сравнения на 14% ($p < 0,05$).

Фагоцитарный индекс был снижен на 7–8 и 12–16 сутки как по отношению к показателям доноров на 83% ($p < 0,05$), 21% ($p < 0,05$) так и к показателям группы сравнения на 82% ($p < 0,05$), 19% ($p < 0,05$). На 25–30 сутки ФИ был снижен относительно значений доноров на 79% ($p < 0,05$) и практически соответствовал показателям группы сравнения – 2% ($p > 0,05$).

Показатели НСТ-теста были снижены на протяжении всего периода исследования относительно значений доноров на 42% ($p < 0,05$), 25% ($p < 0,05$) и 17% ($p < 0,05$) соответственно, а по отношению к группе сравнения снижение отмечалось на 7–8 сутки и 12–16 сутки на 30% ($p < 0,05$), 10% ($p \geq 0,05$), а на 25–30 сутки показатель соответствовал показателям группы сравнения ($p > 0,05$).

Процент положительно реагирующих клеток у больных 3а группы на 7–8 сутки был ниже значений доноров и группы сравнения на 14% ($p < 0,05$), 46% ($p < 0,05$), на 12–16 сутки – соответствовал показателям доноров ($p > 0,05$), на 25–30 сутки превышал показатели доноров на 13% ($p < 0,05$), но был ниже группы сравнения на 30% ($p < 0,05$) соответственно.

У больных, получавших традиционное лечение, по прежнему отмечалась незавершенность фагоцитоза нейтрофильного звена. Тем не менее, лечение способствовало восстановлению функционально-метаболического резерва нейтрофилов.

У больных 3б группы была отмечена тенденция к увеличению фагоцитарного числа нейтрофилов на 7–8, 12–16 и 25–30 сутки относительно значений 3а группы на 5% ($p > 0,05$), 4% ($p > 0,05$) и 8% ($p > 0,05$) соответственно. Фагоцитарный индекс был снижен на протяжении всего периода исследования по отношению к показателям 3а группы на 18% ($p < 0,05$), 22% ($p < 0,05$) и 12% ($p < 0,05$) соответственно. Индекс завершенности фагоцитоза так же на протяжении всего периода исследования превышал показатели 3а группы на 85% ($p < 0,05$), 142% ($p < 0,05$), 166% ($p < 0,001$) соответственно.

Показатель НСТ-теста был увеличен по отношению к 3а группе на 43% ($p < 0,05$), 33% ($p < 0,05$), и 30% ($p < 0,05$) соответственно. Процент положительно реагирующих клеток у больных 3б группы был увеличен относительно значений 3а группы на 38% ($p < 0,05$), 33% ($p < 0,05$) и 11% ($p < 0,05$) соответственно.

У больных 3б группы ФЧ, ФИ и ИЗФ на про-

тяжении всего периода исследования превышали показатели 3а группы, однако к моменту клинического выздоровления к состоянию нормы не вернулись.

Показатели НСТ-теста и процент положительно реагирующих клеток превышали показатели как в 3а группе, так и среди доноров.

В результате проведенного исследования было установлено, что применение модифицированного лечения повышает интенсивность фагоцитоза нейтрофилов, усиливает резервные возможности нейтрофилов, создавая благоприятные условия для элиминации патогенных микроорганизмов и оптимального заживления гнойных ран у больных.

У больных 3 группы при госпитализации (табл. 2) отмечалось увеличение содержания ЦИК как по отношению к показателям доноров, так и к показателям группы сравнения на 43% ($p < 0,05$) и 104% ($p < 0,05$) соответственно, что указывает на наличие ишемии и распада тканей

Таблица 1

Динамика показателей клеточного звена неспецифической резистентности у больных с осложненным СДС

Показатели	Доноры (n=20)	Группа сравнения (n=32)	Сроки исследования						
			При госпитализации (n=54)	7–8 сутки		12–16 сутки		25–30 сутки	
				Группа 3а (n=27)	Группа 3б (n=27)	Группа 3а (n=27)	Группа 3б (n=27)	Группа 3а (n=27)	Группа 3б (n=27)
ФЧ	67,5±4,1	50,6±1,6*	49,6±1,7*	42,3±1,1	44,7±1,2	45,5±1,3	47,7±1,0	58,1±4,2	62,9±1,4
ФИ	2,8±0,3	3,8±0,1*	3,6±0,2*	3,9±0,3	3,2±0,9	3,8±0,4	3,0±0,3***	3,4±0,2	3,0±0,1
ИЗФ	4,0±0,3	1,1±0,02*	0,8±0,01*	0,7±0,05	1,3±0,02***	0,7±0,03	1,7±0,01***	0,9±0,05	2,4±0,03***
НСТ-тест	1,2±0,01	1,0±0,02	1,0±0,01	0,7±0,02	1,1±0,03	0,9±0,03	1,2±0,04	1,0±0,02	1,3±0,02
% ПРК	0,15±0,01	0,24±0,03*	0,15±0,01**	0,13±0,02	0,18±0,03***	0,15±0,01	0,20±0,04***	0,17±0,01	0,19±0,01

Примечания: * – $p < 0,05$ по сравнению с донорами;
 ** – $p < 0,05$ относительно группы сравнения;
 *** – $p < 0,05$ относительно показателей больных 3а группы

Таблица 2

Динамика показателей гуморального звена неспецифической резистентности у больных с осложненным СДС

Показатели	Доноры (n=20)	Группа сравнения (n=32)	Сроки исследования						
			При госпитализации (n=54)	7–8 сутки		12–16 сутки		25–30 сутки	
				Группа 3а (n=27)	Группа 3б (n=27)	Группа 3а (n=27)	Группа 3б (n=27)	Группа 3а (n=27)	Группа 3б (n=27)
СН50, МЕ	47,0±2,7	62,5±2,0	35,3±4,5	39,2±1,1	43,7±2,8	41,7±4,3	43,5±1,9	42,2±2,7	45,9±1,7
ЦИК, у.е.о.п.	6,2±0,8	4,35±0,15	8,9±0,15	8,3±0,02	7,0±0,3	7,2±0,01	6,8±0,1	6,7±0,4	6,4±0,02
ИЗФ	4,0±0,3	1,1±0,02*	0,8±0,01*	0,7±0,05	1,3±0,02***	0,7±0,03	1,7±0,01***	0,9±0,05	2,4±0,03***
НСТ-тест	1,2±0,01	1,0±0,02	1,0±0,01	0,7±0,02	1,1±0,03	0,9±0,03	1,2±0,04	1,0±0,02	1,3±0,02
% ПРК	0,15±0,01	0,24±0,03*	0,15±0,01**	0,13±0,02	0,18±0,03***	0,15±0,01	0,20±0,04***	0,17±0,01	0,19±0,01

Примечания: * – $p < 0,05$ по сравнению с донорами;
 ** – $p < 0,05$ относительно группы сравнения;
 *** – $p < 0,05$ относительно показателей больных 3а группы

с образованием аутоантигенов и аутоагрессии.

У больных 3а группы отмечено увеличение содержания ЦИК на протяжении всего периода исследования (7–8, 12–16 и 25–30 сутки) на 90% ($p < 0,05$), 65% ($p < 0,05$) и 54% ($p < 0,05$) соответственно по отношению к показателям доноров. На 7–8 сутки отмечена лишь тенденция к снижению на 7% ($p > 0,05$), а на 12–16 и 25–30 сутки – на 20% ($p < 0,05$) и 25% ($p < 0,05$) ниже значений группы сравнения.

Таким образом, повышенное содержание ЦИК указывает на интенсивное протекание аутоиммунных и иммуновоспалительных процессов, активация которых способствует дальнейшему прогрессированию СДС.

У больных 3б группы отмечено снижение содержания ЦИК по отношению к показателям больных 3а группы: на 7–8 сутки – на 16% ($p < 0,05$), на 12–16 и 25–20 сутки отмечена лишь тенденция к снижению – 6% ($p > 0,05$) и 5% ($p > 0,05$) соответственно.

Выявленные изменения содержания ЦИК могут объясняться активирующим воздействием проведенного модифицированного лечения на систему фагоцитирующих клеток, что способствует более полной элиминации ЦИК.

У больных 3 группы при госпитализации отмечено снижение уровня общей активности комплемента на 24% относительно группы доноров и на 44% относительно показателей группы сравнения ($p < 0,05$). У больных 3а группы отмечено снижение количества СН50 на 7–8 сутки на 17% ($p < 0,05$) относительно значений доноров и на 38% ($p < 0,05$) относительно группы сравне-

ния, на 12–16 сутки – на 12% ($p < 0,05$) и 34% ($p < 0,05$), а на 25–30 сутки – на 14% ($p < 0,05$) и 33% ($p < 0,05$) соответственно.

У больных 3б группы СН50 на протяжении всего лечебного периода исследования незначительно превышал показатели больных 3а группы: на 7–8 сутки – на 11% ($p < 0,05$), на 12–16 сутки – на 9% ($p > 0,05$), на 25–30 сутки – на 8% ($p > 0,05$).

Выводы

1. При госпитализации у больных с осложненным СДС иммунная система характеризуется незавершенностью фагоцитоза на фоне дефицита функционально-метаболического резерва нейтрофилов, уменьшением количества клеток, необходимых для адекватного проявления иммунной реакции, увеличением содержания ЦИК и снижением общей активности комплемента, что свидетельствует о несостоятельности системы неспецифической резистентности.

2. При применении модифицированного лечения, у больных с осложненным СДС, наблюдалась положительная динамика: повышение интенсивности фагоцитоза на фоне сохраненного функционально-метаболического резерва нейтрофилов; снижение содержания ЦИК; увеличение общей активности комплемента – что свидетельствует об эффективности проведенного лечения.

3. Комплексное лечение осложненного СДС должно включать коррекцию сопутствующих иммунологических нарушений.

Литература

1. Международное соглашение по диабетической стопе. – М. : Берег, 2000. – 96 с.
2. Кулешов Е. В. Сахарный диабет и хирургические заболевания / Е. В. Кулешов, С. Е. Кулешов. – М.: Воскресенье, 1996. – 216 с.
3. Клиническая иммунология и аллергология / [А. М. Земсков, В. М. Земсков, А. В. Караулов и др.]. – Воронеж.: изд. Воронежского гос. ун-та, 1997. – 160 с.
4. Земсков А. М. Клиническая иммунология / А. М. Земсков, В. М. Земсков, А. В. Караулов. – М.: изд. ГЭОТАР-Медиа, 2008. – 432 с.
5. Возможности коррекции типовых реакций иммунной системы при различных патологических процессах / А. М. Земсков, М. А. Земсков, В. И. Золотов [и др.] // Журн. теор. и практ. мед. – 2004, Т. 2, № 1. – С. 13–18.
6. Прокопчук А. І. Клініко-лабораторні та імунологічні особливості перебігу і корекції синдрому діабетичної стопи на етапі його хірургічного лікування: автореф. дис. на здобуття наукового ступеня канд. мед. наук: спец. 14.01.03 / А. І. Прокопчук. – Тернопіль, 1998. – 15 с.

ІМУНОЛОГІЧНІ ПОРУШЕННЯ ТА ЇХ КОРЕКЦІЯ У ХВОРИХ З УСКЛАДНЕНИМ СИНДРОМОМ ДІАБЕТИЧНОЇ СТОПИ

Савон І. Л.

ДЗ «Запорізька медична академія післядипломної освіти МОЗ України»

Обстежено 86 пацієнтів зі змішаною формою синдрому діабетичної стопи. В усіх пацієнтів був цукровий діабет 2 типу, середня тривалість захворювання склала $12,3 \pm 2,5$ роки. Вивчено вплив модифікованого лікування на імунологічну реактивність хворих з ускладненим СДС. На підставі отриманих даних зроблено висновок, що при госпіталізації імунна система хворих характеризується незавершеністю фагоцитозу на тлі дефіциту функціонально-метаболічного резерву нейтрофілів, зменшенням кількості клітин, необхідних для адекватного прояву імунної реакції, збільшенням вмісту ЦІК і зниженням загальної активності комплементу, що свідчить про неспроможність системи неспецифічної резистентності. Модифіковане лікування підвищує інтенсивність фагоцитозу нейтрофілів, посилює резервні можливості нейтрофілів, створює сприятливі умови для елімінації патогенних мікроорганізмів і оптимального загоєння гнійних ран.

Ключові слова: ускладнений синдром діабетичної стопи, імунологічні порушення, корекція.

IMMUNOLOGICAL INFRINGEMENTS AND IT CORRECTION AT PATIENTS WITH THE COMPLICATED SYNDROME OF DIABETIC FOOT

Savon I. L.

State Institute «Zaporizhzhia Medical Academy of Postgraduate Education of Ministry of Health of Ukraine»

86 patients with the mixed form of a syndrome of diabetic foot are surveyed. All patients had a diabetes 2 types, average duration of disease has made $12,3 \pm 2,5$ year. Influence of the modified treatment on immunological reactance of patients with complicated syndrome of diabetic foot is studied. As result of findings the conclusion is made, that at hospitalization the immune system of patients is characterized by incompleteness phagocytosis against deficiency of an is functional-metabolic reserve of neutrophils, reduction of quantity of the cages necessary for adequate display of immune reaction, increase in the maintenance of the circulating immune complexes and decrease in the general activity complements that testifies to an failure of system nonspecific resistance. The modified treatment improves intensity phagocytosis neutrophils, strengthens reserve possibilities of neutrophils, creates favorable conditions for elimination pathogenic microorganisms and optimum healing of purulent wounds.

Keywords: the complicated syndrome of diabetic foot, immunological infringements, correction.

МОРФОЛОГИЧЕСКИЕ ОСОБЕННОСТИ ЛИМФОЦИТОВ КРОВИ У БОЛЬНЫХ МЕСТНОРАСПРОСТРАНЕННЫМ РАКОМ МОЛОЧНОЙ ЖЕЛЕЗЫ ДО И ПОСЛЕ КОМПЛЕКСНОГО ЛЕЧЕНИЯ

Погорелая Т. Ю., Щуров Н. Ф., Шах Ф.¹, Кебало Д. И.², Мирошникова Н. П.²,
Званцева Э. Д., Пащенко С. Н.¹, Пащенко А. С.³

Запорожский областной клинический онкологический диспансер

¹ГУ «Запорожская медицинская академия последипломного образования» МЗ Украины

²Коммерческий реабилитационно-диагностический центр «КОМРЕЦ»

³Запорожский государственный медицинский университет

В статье представлены результаты изучения влияния химиолучевого лечения у больных раком молочной железы на структуру лимфоцитов периферической крови и показатели иммунограммы данных пациентов.

Ключевые слова: рак молочной железы, лимфоциты.

Лимфоциты играют важную роль в противоопухолевом иммунитете [6]. По размерам лимфоциты дифференцируют на три группы: узкоцитоплазменные, среднецитоплазменные и широкоцитоплазменные [3]. Большие гранулосодержащие лимфоциты являются природными киллерами [5]. Циркулирующие природные киллеры берут участие в обеспечении защиты организма от измененных собственных клеток. Широкоцитоплазменные лимфоциты часто называют «большими», диаметр их составляет 9–15 мкм [4], по другим источникам [8, 10] их размеры – 12–16 мкм. «Средние» лимфоциты имеют диаметр 10–12 мкм и составляют основной пул крови [2]. К ним относятся и В-лимфоциты, и Т-лимфоциты, активирующиеся против разных патогенов. «Малые» лимфоциты по величине равны эритроциту, иногда меньше его – 6–7 (4–8) мкм. Ядро их круглое или овальное занимает весьма значительную часть клетки. Цитоплазма видна как узкий ободок или «серп» вокруг ядра [7, 2]. Среднецитоплазменные и узкоцитоплазменные лимфоциты часто объединяют под одним общим названием «малые» лимфоциты [1]. Известно, что ядерно-цитоплазматическое соотношение отражает уровень метаболизма в клетке [9]. Поэтому оценка величины лимфоцитов, может быть использована для определения защитных возможности организма больных раком молочной железы (РМЖ).

Цель работы: изучить особенности морфологического строения лимфоцитов периферической крови у больных местнораспространенным раком молочной железы, получающих комплексное лечение.

Материалы и методы

Обследовано 210 больных РМЖ и 10 здоровых доноров. Изучены структурные особеннос-

сти лимфоцитов. Больных РМЖ разделили на две группы: 1 группа – больные с локализованными формами рака (в нее входило 30 больных) – T₁-2N₀M₀. Во второй группе больные с местнораспространенными раком молочной железы (в нее вошло 180 больных) – T₃-4N₀-3M₀. Третью группу – контрольную, составили 10 здоровых доноров. Определяли процентное соотношение «больших», «средних» и «малых» лимфоцитов, больших гранулосодержащих лимфоцитов, а также их абсолютное количество в периферической крови. Подсчет процентного соотношения лимфоцитов велся на 200 клеток. Определяли наличия антител классов IgA, IgM, IgG методом иммуноферментного анализа ИФА. Выявление Т- и В-лимфоцитов проводилось путем взаимодействия специфичных моно-клональных антител с соответствующими CD маркерами. Подсчет клеток осуществлялся с помощью люминесцентного микроскопа ЛЮМАМ-И2, бинокулярного микроскопа ZEISS «AXIOI MAGER». Фагоцитарная активность лейкоцитов определялась согласно способу-аналогу, с применением суточной агаровой культуры по стандарту, инкубации в термостате (37°C), окраске по Романовскому-Гимзе и подсчете общего числа поглощенных лейкоцитами микроорганизмов. Наряду с подсчетом форменных элементов в обследованных группах проводилось морфологическое исследование иммунокомпетентных клеток крови и подсчет лейкоцитарной формулы по общепринятой методике.

Для количественной оценки связи между двумя случайными величинами, в зависимости от их типа и нормальности распределения, использовались коэффициенты корреляции по Спирману. Статистическая обработка данных производилась с использованием пакета программ SPSS.

Результаты и обсуждение

Широкоцитоплазменные лимфоциты выявлялись в периферической крови и характеризовались широкой базофильной цитоплазмой, ядро содержало 1–3 нуклеолу (рис. 1). В «средних» лимфоцитах ядро превалирует над цитоплазмой. Характер хроматина грубый, есть остатки ядрышек (рис. 2). «Малые» лимфоциты по величине равны эритроциту. Ядро их круглое или слегка овальное темно-красное, с плотным хроматином, занимает большую часть клетки (рис. 3). Большие гранулярные лимфоциты выявляются в виде лимфоцитов больших размеров, с широкой цитоплазмой, в которой видны многочисленные азурофильные гранулы (рис. 4). Назначение больным химиотерапии и лучевой терапии существенно изменяет структуру лимфоцитов периферической крови. Лимфоциты периферической крови больных после проведенного комплексного лечения значительно увеличивались в размерах, в них уменьшалось ядерно-цитоплазматическое соотношение, укрупнялись, становились гиперхромными ядрышки (рис. 5).

Как видно из таблицы 1 у больных РМЖ процентное соотношении средних лимфоцитов периферической крови увеличилось в 2 раза ($p < 0,05$).

Аналогичные изменения касались и абсолютного количества ($p < 0,05$). Наблюдалась тенденция уменьшения и процентного соотношения ($p < 0,05$), и абсолютного количества ($p < 0,05$) малых и больших лимфоцитов у больных с распространенными формами РМЖ (группа 2).

Отмечалось увеличение процентного соотношения и абсолютного количества больших лимфоцитов после проведения комплексного лечения ($p < 0,05$) (табл. 2). Процентное соотношение и абсолютное количество средних ($p < 0,05$) и малых ($p < 0,05$) лимфоцитов уменьшалось после комплексного лечения.

В процентном отношении большие грануло-содержащие лимфоциты (БГЛ) у больных РМЖ увеличились почти в 2 раза в первой группе после проведения комплексного лечения ($p < 0,05$). Во второй группе увеличение в 1,5 раза ($p < 0,05$) (табл. 3).

Идентичные изменения отмечались и в оценке абсолютного количества БГЛ у больных РМЖ после комплексного лечения ($p < 0,05$). Содержание нуклеол в БГЛ увеличивалось после комплексного лечения в 1,5 раза во второй группе ($p < 0,05$) и незначительно в первой группе больных ($p < 0,05$) (табл. 4).

Установлена положительная корреляционная связь между содержанием в периферической крови малых лимфоцитов и лимфоцитов CD25 ($r=0,37$), CD22 ($r=0,8$). Обнаружена отрицательная корреляционная связь между содержанием малых лимфоцитов и иммуно-регуляторным индексом ($r=-0,3$), циркулирующим иммунным

комплексом ($r=-0,9$), активностью комплемента ($r=-0,83$), фагоцитарной активностью ($r=-0,5$) и фагоцитарным индексом ($r=-0,71$) (рис.6). Выявлена отрицательная корреляционная связь между содержанием IgM ($r=-0,6$), IgA ($r=-0,1$) и содержанием средних лимфоцитов. Положительная корреляция между циркулирующим иммунным комплексом ($r=0,8$), активностью комплемента ($r=0,9$), фагоцитарной активностью ($r=0,65$), фагоцитарным индексом ($r=0,6$) и содержанием средних лимфоцитов в периферической крови (рис. 7).

Прямая корреляционная связь наблюдалась между содержанием больших лимфоцитов и лимфоцитами CD ($r=0,3$), CD ($r=0,3$) иммунорегулирующим комплексом ($r=0,9$), IgG ($r=0,82$), IgA ($r=0,48$), IgM ($r=0,5$), циркулирующим иммунным комплексом ($r=0,9$), компонентом комплемента ($r=0,85$), цитохимическим индексом ($r=0,78$), фагоцитарной активностью ($r=0,82$), фагоцитарным индексом ($r=0,95$), индексом завершенности ($r=0,9$). Отрицательная корреляционная связь установлена между большими лимфоцитами и содержанием CD22 ($r=0,8$) (рис. 8).

Таким образом, морфологическая структура лимфоцитов связана с их фенотипом. Если в периферической крови больных РМЖ наблюдалось увеличение содержания лимфоцитов больших размеров, то одновременно отмечалось повышение лимфоцитов CD3, CD4, иммунорегулирующего комплекса, IgG, IgA, IgM, циркулирующих иммунных комплексов, компонента комплемента, цитохимического индекса; усиливалась фагоцитарная активность; увеличивался фагоцитарный индекс, индекс завершенности. При уменьшении содержания лимфоцитов больших размеров фиксировалось увеличение содержания лимфоцитов CD22. Увеличение содержания средних лимфоцитов, сопровождалось повышением содержания циркулирующего иммунного комплекса, активности комплемента, фагоцитарной активности, фагоцитарного индекса, содержания IgM, IgA уменьшалось. При увеличении содержания малых лимфоцитов фиксировалось уменьшение иммунорегуляторного индекса, циркулирующего иммунного комплекса, активности комплемента, фагоцитарной активности и фагоцитарного индекса. Снижение содержания в периферической крови малых лимфоцитов приводило к уменьшению содержания лимфоцитов CD25, С6

Выводы:

1. Установлено, что комплексное лечение больных РМЖ существенно изменяет структуру лимфоцитов периферической крови. После проведенного комплексного лечения лимфоциты периферической крови больных значительно увеличивались в размерах, в них уменьшалось ядерно-цитоплазматическое соотношение.

Таблиця 1

Содержание больших, средних и малых лимфоцитов у больных РМЖ

Лимфоциты	Группа 1 T ₁₋₂ N ₀ M ₀		Группа 2 T ₃₋₄ N ₀₋₃ M ₀		Группа 3 контрольная группа	
	Относительное значение, %	Абсолютное значение, кл.×10 ⁸ /л	Относительное значение, %	Абсолютное значение, кл.×10 ⁸ /л	Относительное значение, %	Абсолютное значение, кл.×10 ⁸ /л
Большие лимфоциты	27,4±0,019*	7,2±0,02*	26,9±0,03*	6,5±0,03*	35,3 ±0,019	8,8±0,019
Средние лимфоциты	30,8±0,05*	8,0±0,018*	34,4±0,016	8,2±0,09*	14,1±0,019	3,5±0,019
Малые лимфоциты	41,6±0,019	10,9±0,015	38,9±0,018*	9,3±0,05*	50,6 ±0,020	12,7±0,019

Примечания: * – p<0,05

Таблиця 2

Содержание больших, средних и малых лимфоцитов до и после комплексного лечения у больных РМЖ

Лимфоциты	Группа 1 T ₁₋₂ N ₀ M ₀		Группа 2 T ₃₋₄ N ₀₋₃ M ₀		Группа 3 контрольная группа	
	Относительное значение, %	Абсолютное значение, кл.×10 ⁸ /л	Относительное значение, %	Абсолютное значение, кл.×10 ⁸ /л	Относительное значение, %	Абсолютное значение, кл.×10 ⁸ /л
Большие лимфоциты (до лечения)	27,4±0,049*	7,2±0,05*	26,9±0,018*	6,5±0,05	35,3±0,019	8,8±0,019
Большие лимфоциты (после лечения)	40,2±0,05*	10,5±0,05*	41,4±0,01*	9,4±0,05		
Средние лимфоциты (до лечения)	30,8±0,011*	8,0±0,028*	34,4±0,028*	8,3±0,01	14,1±0,019	3,5±0,019
Средние лимфоциты (после лечения)	27,7±0,01*	7,3±0,049*	30,6±0,046*	7,0±0,048		
Малые лимфоциты (до лечения)	41,6±0,02*	10,9±0,03*	38,9±0,019*	9,3±0,02	50,6±0,02	12,7±0,019
Малые лимфоциты (после лечения)	27,1±0,09*	7,1±0,049*	28,4±0,047*	6,5±0,048		

Примечания: * – p<0,05

Таблиця 3

Содержание больших гранулодержащих лимфоцитах у больных РМЖ

Лимфоциты	Группа 1 T ₁₋₂ N ₀ M ₀		Группа 2 T ₃₋₄ N ₀₋₃ M ₀		Группа 3 контрольная группа	
	Относительное значение, %	Абсолютное значение, кл.×10 ⁸ /л	Относительное значение, %	Абсолютное значение, кл.×10 ⁸ /л	Относительное значение, %	Абсолютное значение, кл.×10 ⁸ /л
Большие гранулодержащие лимфоциты (до лечения)	4,2±0,02*	1,3±0,01*	4,4±0,05*	1,1±0,05	3,3±0,01	1,0±0,01
Большие гранулодержащие лимфоциты (после лечения)	7,7±0,01*	2,2±0,02*	6,5±0,06*	1,8±0,01		

Примечания: * – p<0,05

Таблиця 4

Содержание нуклеол в больших гранулодержащих лимфоцитах до и после комплексного лечения

Нуклеолы	Группа 1 T ₁₋₂ N ₀ M ₀		Группа 2 T ₃₋₄ N ₀₋₃ M ₀		Группа 3 контрольная группа
	до лечения	после лечения	до лечения	после лечения	до лечения
Нуклеолы	4,0±0,05*	4,7±0,04*	3,5±0,04*	5,1±0,045*	3,5±0,05

Примечания: * – p<0,05

2. Процентное соотношения и общее количество БГЛ после проведения химиотерапии и лучевой терапии у больных РМЖ $T_1-2 N_0 M_0$ увеличилось почти в 2 раза, у больных РМЖ $T_3-4 N_0-3 M_0$ установлено увеличение в 1,5 раза.

3. Процентное соотношение и общее количество малых лимфоцитов до лечения прямо коррелировало с содержанием CD-25 (рецепторы ИЛ2, $r=0,37$) и CD-22 (В- лимфоцитов, $r=0,8$).

4. Наличие в периферической крови малых лимфоцитов обратно коррелировало с фагоцитарным индексом ($r=-0,71$), фагоцитарной активностью ($r=-0,5$), активностью

комплемента($r=-0,83$), циркулирующим иммунным комплексом($r=-0,9$).

5. Выявлена прямая корреляционная зависимость содержания больших лимфоцитов в крови с содержанием CD-3(Т-лимфоцитов, $r=0,3$), CD-4 (Т-хелперов, $r=0,3$), иммунорегулирующим комплексом ($r=0,9$), IgG ($r=0,82$), IgA ($r=0,48$), IgM ($r=0,5$), циркулирующим иммунным комплексом ($r=0,9$), компонентом комплемента ($r=0,85$), иммунорегуляторным индексом ($r=0,5$), цитохимическим индексом ($r=0,78$), фагоцитарной активностью ($r=0,82$), фагоцитарным индексом ($r=0,95$) и индексом завершенности ($r=0,9$).

Литература

1. Данилова Л. А. Анализы крови и мочи. – 2-е изд., перераб. и доп. – Спб., ЗАО «Салит» «Издательство Деан», 1999. – 128 с.
2. Абрамов М. Г. Гематологический атлас – М.: – 1998. – 280 с.
3. Соколова Е. И Клиническая иммунология. Руководство для врачей / Под ред. акад. РАМН Е. И. Соколова – М.: Медицина, 1998. – 272 с.
4. Петров Р. В. Иммунология – М.: Медицина, – 1987, – 416 с.
5. Стаценко Ю. В. Состояние нуклеолярного аппарата лимфоцитов крови при профессиональном воздействии металлов аллергенов и автомагнитных полей диапозона радиочастот – Автореферат – М. – 2006. – С. 1–6.
6. Казмирчук В. Е., Ковальчук Л. В. – Клиническая иммунология и аллергология Винница: НОВА КНИГА, 2006. – 526 с.
7. Вихрев Д. В. Метод свободного клеточного электрофореза лимфоцитов крови в качестве оценочного критерия. / Вихрев Д. В., Ледванов М. Ю., Стукова Н. Ю. – Пенза, С. 11.
8. Ковальчук Л. И., Мальцев Д. В., Войтюк Т. В., Сидоренко Е. И. Цитологические особенности лимфоцитов. – Инст. Иммуно. и алл. НМИ им. А. А. Богомольца МЗ Украины, С. 1–12.
9. Hunt J. S., Petroff M. G., Mc. Intise K. P., Ober C. HLA – G and immune tolerance in pregnancy // FASEB J – 2005. 19. – p. 681–693.
10. Koido S., M. Oxana and oth. – Boston, Clin. Immunol – 2004 Dec. 113(3): 261 –p. 9.

МОРФОЛОГІЧНІ ОСОБЛИВОСТІ ЛІМФОЦИТІВ КРОВІ У ПАЦІЄНТІВ З МІСЦЕВО РОЗПОВСЮДЖЕННИМ РАКОМ МОЛОЧНОЇ ЗАЛОЗИ ДО- ТА ПІСЛЯ ЛІКУВАННЯ

Погоріла Т. Ю., Щуров М. Ф., Шах Ф.¹, Кебало Д. І.², Мірошнікова Н. П.², Званцева Е. Д., Пащенко С. М.¹, Пащенко А. С.³

Запорізький обласний клінічний онкологічний диспансер,¹ Запорізька медична академія післядипломної освіти,² Комерційний реабілітаційно-діагностичний центр «КОМРЕЦ»,³ Запорізький державний медичний університет

В статті представлені результати вивчення впливу хіміопроменевого лікування у хворих на рак молочної залози на структуру лімфоцитів периферичної крові і показники імунограми даних пацієнтів

Ключові слова: рак молочної залози, лімфоцити.

MORPHOLOGICAL FEATURES BLOOD LYMPHOCYTES IN PATIENTS WITH LOCAL ADVANCED BREST CANCER BEFORE AND AFTER COMBINED TREATMENT

Pogorelaya T. Y., Shurov N. F., Shah F.¹, Kebalo D. I.², Miroshnikova N. P.², Zvanseva E. D., Pashenko S. N.¹, Pashenko A. S.³

Zaporizhzhia Regional Clinical Oncology Center,¹ Zaporizhzhia Medical Academy of Postgraduate Education,² Commerce rehabilitation and diagnostic center «KOMRETS»,³ Zaporizhzhia State Medical University

The results of studying the influence of chemoradiation therapy in patients with breast cancer on the structure of peripheral blood lymphocytes and indicators of patient data immunograms

Keywords: breast cancer, lymphocytes.

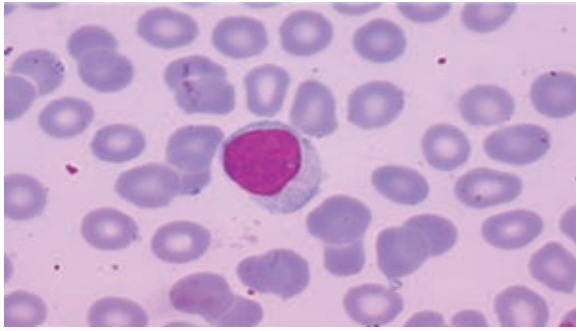


Рис. 1. Большие лимфоциты

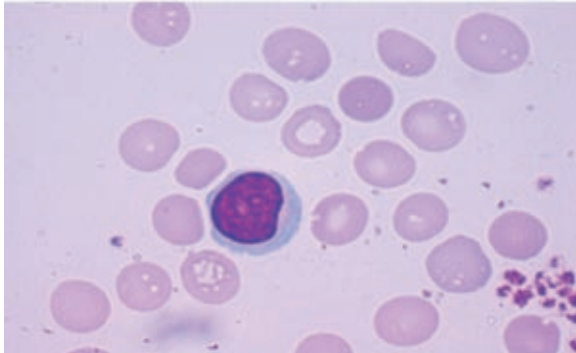


Рис. 2. Средние лимфоциты

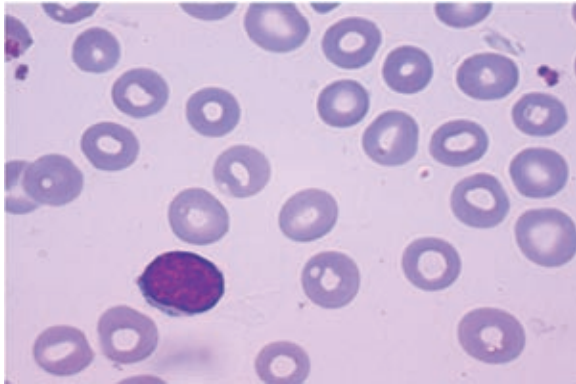


Рис. 3. Малые лимфоциты

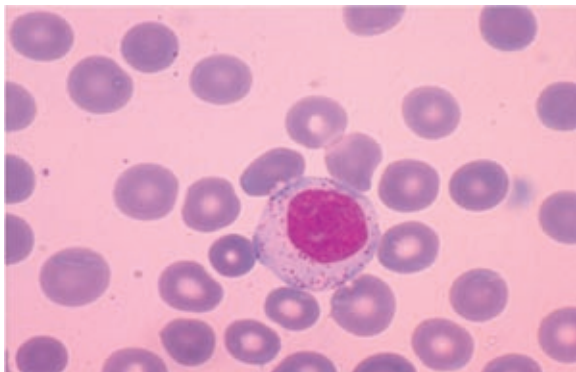


Рис. 4. Большие гранулодержащие лимфоциты

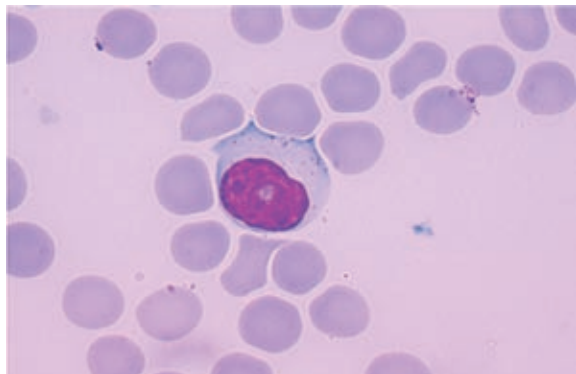


Рис. 5. Лимфоциты, после проведенного комплексного лечения

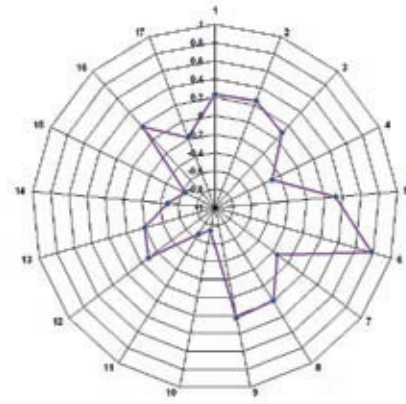


Рис. 6. Связь между содержанием малых лимфоцитов и некоторыми показателями иммунограммы.

Примечание : 1 – CD3; 2 – CD4; 3 – CD8; 4 – иммунорегулирующий комплекс; 5 – CD25; 6 – CD22; 7 – IgG; 8 – IgA; 9 – IgM; 10 – циркулирующий иммунный комплекс; 11 – активность комплемента; 12 – иммунорегуляторный индекс; 13 – цитохимический индекс; 14 – фагоцитарная активность; 15 – фагоцитарный индекс; 16 – индекс завершенности; 17 – титр.

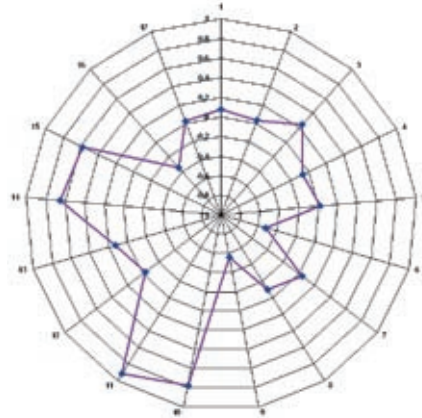


Рис. 7. Связь между содержанием средних лимфоцитов и некоторыми показателями иммунограммы:

1 – CD3; 2 – CD4; 3 – CD8; 4 – иммунорегулирующий комплекс; 5 – CD25; 6 – CD22; 7 – IgG; 8 – IgA; 9 – IgM; 10 – циркулирующий иммунный комплекс; 11 – активность комплемента; 12 – иммунорегуляторный индекс; 13 – цитохимический индекс; 14 – фагоцитарная активность; 15 – фагоцитарный индекс; 16 – индекс завершенности; 17 – титр

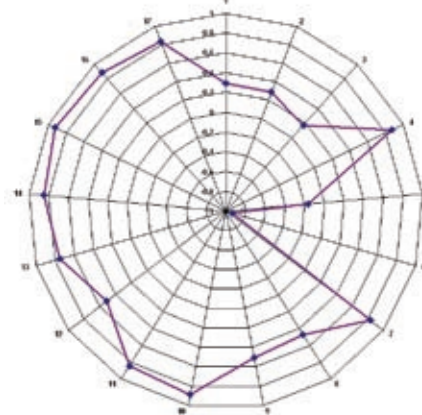


Рис. 8. Связь между содержанием больших лимфоцитов и некоторыми показателями иммунограммы:

1 – CD3; 2 – CD4; 3 – CD8; 4 – иммунорегулирующий комплекс; 5 – CD25; 6 – CD22; 7 – IgG; 8 – IgA; 9 – IgM; 10 – циркулирующий иммунный комплекс; 11 – активность комплемента; 12 – иммунорегуляторный индекс; 13 – цитохимический индекс; 14 – фагоцитарная активность; 15 – фагоцитарный индекс; 16 – индекс завершенности; 17 – титр

Міністерство охорони здоров'я України
ДЗ «Запорізька медична академія післядипломної
освіти МОЗ України»
Асоціація хірургів Запорізької області



Українська науково-практична конференція
з міжнародною участю
Сучасні технології в хірургії
(діагностика, лікування, профілактика, реабілітація)
м. Запоріжжя, 10–11 листопада 2011 р.

Програма конференції передбачає обговорення наступних проблем:

- › захворювання серця: вроджені, набуті пороки серця, ішемічна хвороба серця, вибір методу лікування;
- › захворювання судин: облітеруючі захворювання артерій – стандартні і малоінвазивні методи лікування;
- › захворювання вен: сучасна тактика в лікуванні тромбозу глибоких вен нижніх кінцівок, профілактика тромбоемболії легеневої артерії;
- › аневризма аорти: вибір методу лікування;
- › абдомінальний ішемічний синдром: діагностика, лікування;
- › тромбоемболія легеневої артерії: діагностика, лікування;
- › захворювання органів черевної порожнини;
- › малоінвазивні операції в лікуванні захворювань органів черевної і грудної порожнини;
- › актуальні питання трансплантації органів.

Запрошуємо Вас взяти участь
у роботі науково-практичної конференції

Конференція внесена до реєстру з'їздів, конгресів, симпозіумів, науково-практичних конференцій, наукових семінарів і пленумів на 2011 р.

Матеріали конференції будуть надруковані в журналі «Сучасні медичні технології», який внесено ВАК до переліку наукових фахових видань України

Додаткова інформація на сайті : www.zmapo.edu.ua

СУТОЧНЫЕ РИТМЫ АРТЕРИАЛЬНОГО ДАВЛЕНИЯ И ИХ ПАТОГЕНЕТИЧЕСКИЕ ОСОБЕННОСТИ НА РАЗНЫХ СТАДИЯХ ГИПЕРТОНИЧЕСКОЙ БОЛЕЗНИ

Визир В. А., Волошина И. Н.

Запорожский государственный медицинский университет

Изучалось распределение суточных ритмов артериального давления у 77 пациентов с гипертонической болезнью II и III стадиями (перенесших ишемический инсульт) с помощью 24-часового мониторинга артериального давления. Определяли также показатель вегетативного баланса LF/HF, уровень сывороточного норадреналина и интерлейкинов для выявления патогенетических особенностей гипертонической болезни при различных типах суточных профилей артериального давления.

Установлено, что патологический тип суточного профиля reverse-dipper встречается достоверно чаще у пациентов с гипертонической болезнью III стадии, перенесших инсульт, чем при II стадии заболевания. Феномен «reverse-dipper» ассоциирован гиперсимпатикотонией, уровнями провоспалительного интерлейкина-6 и гамма-интерферона.

Ключевые слова: суточные ритмы артериального давления, интерлейкины, автономный баланс, гипертоническая болезнь.

Автономная нервная система (АНС) является главной физиологической детерминантой в модуляции уровня артериального давления (АД) [2, 3]. Проведенными ранее исследованиями было показано, что ишемический инсульт (ИИ) ассоциирован с дисфункцией АНС, которая, в свою очередь, является независимым предиктором кардиальной и общей смертности [2, 7]. По данным литературы, перенесенные лакунарные мозговые инсульты и поражение белого вещества головного мозга тесно взаимосвязаны с нарушениями суточного профиля АД [9]. Недостаточное снижение АД ночью (тип non-dipper), повышение АД ночью (reverse-dipper) и чрезмерное снижение АД в ночные часы (тип extreme-dipper) встречаются в 3–5 раз чаще у больных, перенесших ИИ, чем у лиц без цереброваскулярной патологии в анамнезе. Показано, что неблагоприятные суточные ритмы АД, особенно высокие ночные значения АД, часто сопряжены высоким риском цереброваскулярных и кардиальных осложнений [4, 5]. Очевидными механизмами такой ассоциации называют дисфункцию симпатической модуляции АД в ночное время, нарушение чувствительности барорефлекса, синдром сонного апноэ и повышение солевой чувствительности к прессорным натрийуретическим агентам.

Нарушение симпатического тонуса при различных патологических состояниях сопровождается дисфункцией иммунной системы, т. к. первичные и вторичные лимфоидные органы имеют преимущественно симпатическую/норадренергическую иннервацию [6]. В норме норадреналин и нейропептид Y, высвобождаясь из периваскулярных и паренхимальных нервных

окончаний, играют иммуномодуляторную роль. Исследований, посвященных изучению взаимосвязи циркулирующих цитокинов и активности симпатической нервной системы (СНС) в условиях артериальной гипертензии, ранее не проводилось. Не доказано участие катехоламинов и иммунных факторов в формировании суточных ритмов АД.

Цель исследования: изучить распределение суточных ритмов артериального давления, особенности их патогенеза по показателям активности симпатической нервной системы и уровням циркулирующих сывороточных цитокинов у пациентов с гипертонической болезнью II–III стадии.

Материалы и методы

Обследовано 77 пациентов (46 мужчин, 31 женщина), средний возраст $53 \pm 4,2$ года, с гипертонической болезнью (ГБ) II–III стадии, согласно рекомендациям Украинской ассоциации кардиологов [1]. Диагноз «гипертоническая болезнь II стадии» был установлен у 42 пациентов, средний возраст $51 \pm 3,4$ года. Гипертоническая болезнь III стадии, последствия ишемического инсульта были выявлены у 35 больных, средний возраст $56 \pm 5,6$ лет. Все обследованные лица дали письменное согласие на участие в исследовании.

Критерии включения больных в исследование: установленный диагноз ГБ II–III стадии, наличие перенесенного ишемического инсульта давностью более 1 года (в случае ГБ III), возраст больных старше 18 лет, синусовый ритм сердца, согласие на участие в исследовании. Критерии исключения: наличие симптоматических артери-

альных гипертензий, тяжелая сердечная недостаточность, сахарный диабет, острый коронарный синдром в анамнезе давностью менее 6 месяцев, фракция выброса левого желудочка <45%, тяжелая почечная и печеночная недостаточность.

Суточный ритм АД определяли на основании проведенного суточного мониторинга АД на аппарате «CardioTens» (Meditech, Венгрия). Измерения АД в дневной период (10.00–22.00 ч) проводили каждые 15 мин., в ночное время (22.00–4.00 ч) – каждые 30 мин. Полученные данные анализировали с учетом дневников пациентов, согласно компьютерной программе. В зависимости от значения суточного индекса (СИ – степени снижения АД ночью) пациенты были распределены на следующие подгруппы:

dipper – пациенты с нормальным снижением АД ночью, СИ = 10–20%;

non-dipper – пациенты с недостаточным снижением АД в ночные часы, СИ <10%;

extreme-dipper – больные с чрезмерным ночным снижением АД, СИ > 22%;

reverse-dipper – пациенты с ночной гипертензией, у которых показатели АД в ночные часы превышают дневные, СИ имеет отрицательные значения.

Активность симпатической нервной системы оценивали по относительному показателю LF/HF, который определяли при спектральном анализе вариабельности сердечного ритма после непрерывной 24-часовой регистрации ЭКГ на аппарате «DiaCard 2.0», а также по уровню норадреналина. Уровень норадреналина в плазме крови определяли иммуноферментным методом (ИФА) с помощью наборов IBL (Германия).

Содержание интерлейкина-4 (IL-4), интерлейкина-6 (IL-6), интерлейкина-10 (IL-10) и гамма-интерферона (γ-IFN) в сыворотке крови осуществляли методом ИФА с помощью наборов закрытого акционерного общества «Вектор-Бест» (Россия). Образцы крови для ИФА брали из локтевой вены, контрлатеральной той руке, где измерялось АД, утром, натощак, в состоянии покоя. Плазму и сыворотку отделяли методом центрифугирования незамедлительно и замораживали при температуре –70° С до момента проведения анализа.

Полученные результаты представляли в виде средней (M) и стандартной ошибки среднего (m),

а также 95% доверительного интервала (ДИ). Внутри- и межгрупповые различия оценивали с помощью двухвыборочного Т-теста или χ²-теста в зависимости от вида данных в рамках программы StatPlus 2009. Для оценки связи между переменными использовали корреляционный анализ Пирсона и множественную линейную регрессию. Статистически достоверными считали различия между показателями при отклонении нулевой гипотезы и уровне значимости p<0,05.

Результаты и обсуждение

Установлено, что распределение суточных ритмов АД значительно варьировало у пациентов со II и III стадией ГБ (табл. 1).

Пациенты с ГБ II стадии характеризовались превалированием нормального ритма АД dipper (47%), в то время как у лиц, перенесших ИИ, физиологический ритм АД dipper выявлялся лишь в 30% случаев, а наиболее неблагоприятный тип суточного профиля reverse-dipper встречался достоверно чаще у лиц с постинсультной гипертензией.

Для определения возможных факторов, влияющих на формирование суточного ритма АД, в дальнейшем все пациенты были распределены на 4 подгруппы в зависимости от степени ночного снижения АД.

Оценка активности СНС и сывороточных уровней циркулирующих цитокинов показала, что пациенты с различными типами суточных ритмов АД значительно отличаются между собой по ряду показателей (табл. 2).

Плазменные уровни норадреналина были наибольшими у пациентов с типами суточных ритмов АД «non-dipper» и «reverse-dipper», причем последние характеризовались наибольшим значением симпато-вагусного баланса LF/HF, отражающего степень симпатикотонии.

Уровень анти-воспалительного цитокина IL-4 статистически не отличался между подгруппами. Сывороточная концентрация противовоспалительного цитокина IL-10 была наибольшей у пациентов подгруппы «dipper», однако, достоверная разница выявилась в сравнении с больными «non-dipper».

Наибольшее среднее значение провоспалительного цитокина IL-6 было выявлено у «reverse-

Таблица 1

Локализация повреждений при проникающих ранениях живота

Тип суточного профиля	ГБ II стадии, n	ГБ III стадии, n	OR (95% ДИ)	p
Dipper	20	10	0,44 (0,17–1,12)	>0,05
Non-dipper	17	11	0,67 (0,26–1,71)	>0,05
Reverse-dipper	3	9	4,5 (1,18–16,79)	<0,05
Extreme-dipper	2	5	3,3 (0,68–15,85)	>0,05

Примечание: P – степень достоверности, OR – отношение шансов события в группе ГБ III к шансам события в группе ГБ II

Таблиця 2

Показатели активности СНС и сывороточных цитокинов у пациентов с различными типами суточного ритма АД

Показатель	1		2		3		4	
	Dipper (n=30)		Non-dipper (n=28)		Reverse-dipper (n=12)		Extreme-dipper (n=7)	
	М	95% ДИ	М	95% ДИ	М	95% ДИ	М	95% ДИ
Норадреналин, пг/мл	177,17	168,55–185,79	207,01 ^{1,4}	198,79–215,21	206,47 ^{1,4}	190,70–222,24	142,69	101,93–183,44
LF/HF	2,11	1,71–2,51	3,06 ¹	2,57–3,55	3,78 ¹⁴	3,19–4,34	2,56	2,11–3,01
IL-4, пг/мл	0,26	0,13–0,39	0,31	0,09–0,52	0,15	0,02–0,28	0,54	0,16–0,93
IL-6, пг/мл	1,65	0,79–2,51	2,99	2,09–3,88	10,7	0,71–22,11	1,07	0,49–1,64
IL-10, пг/мл	4,95 ²	2,11–7,79	1,70	0,36–3,05	2,34	1,73–2,96	2,41	1,53–3,29
γ-IFN, пг/мл	10,04	6,77–13,32	8,92	7,49–10,35	13,09 ²	9,54–16,63	12,33	6,68–17,97

Примечание: Надстрочные цифры означают наличие достоверных различий ($p < 0,05$) между показателями в данной ячейке и аналогичным в столбце с соответствующим порядковым номером

Таблиця 3

Показатели активности СНС и сывороточных цитокинов у пациентов с различными типами суточного ритма АД

	Коэффициенты	LCL	UCL	t-статистика	Уровень значимости, p	Н0 (5%) отклонена?
У-пересечение (intercept)	-0,06	-2,43	2,31	-0,06	0,954	Нет
Норадреналин, пг/мл	0,02	0,008	0,03	3,86	0,003	Да
IL-4, пг/мл	-0,50	-1,90	0,89	-0,79	0,45	Нет
IL-6, пг/мл	0,03	0,01	0,04	4,06	0,002	Да
IL-10, пг/мл	0,16	-0,14	0,45	1,19	0,26	Нет
γ-IFN, пг/мл	-0,07	-0,12	-0,02	-2,95	0,01	Да

Примечание: LCL – нижняя граница доверительного интервала, UCL – верхняя граница доверительного интервала, Н0-нулевая гипотеза

dipper» пациентов, однако, ввиду большого разброса доверительного интервала данного показателя, различия в сравнении с другими подгруппами были недостоверны.

Уровень сывороточного гамма-интерферона был наибольшим у «reverse-dipper» больных, достоверно превышая аналогичный показатель в подгруппе «non-dipper».

Для определения зависимости вегетативного баланса от уровня циркулирующих цитокинов и выяснения силы влияния концентрации плазменного норадреналина была проведена множественная линейная регрессия в каждой из подгрупп. Оказалось, что только в подгруппе «reverse-dipper» были выявлены достоверные предикторы гиперсимпатикотонии – повышенная концентрация норадреналина и интерлейкина-6 (табл. 3). Уровень сывороточного гамма-интерферона негативно коррелировал со степенью симпатикотонии. В других подгруппах метод линейной регрессии не выявил достоверной функциональной связи между автономным балансом, уровнем катехоламинов и цитокинов, однако прослеживалась четкая корреляционная взаимосвязь между норадреналином и увеличением соотношения LF/HF.

Таким образом, анализ полученных результатов показал, что больные с ГБ III стадии, перенесшие ИИ, имеют иное распределение циркадных ритмов АД, со значительно большей долей прогностически неблагоприятных циркадных ритмов АД, чем пациенты с неосложненной инсультом ГБ II стадии. Проведенный сравнительный межгрупповой анализ показал, что в формировании наиболее опасного циркадного ритма АД «reverse-dipper» ведущую роль играет гиперсимпатикотония, т. к. симпто-вагусное соотношение было наиболее высоким, а последующий множественный регрессионный анализ выявил, что на выраженность симпатикотонии оказывают непосредственное влияние плазменный уровень норадреналина, цитокины ИЛ-6 и гамма-интерферон. Интерлейкин-6 является провоспалительным цитокином, который секретируется клетками эндотелия, гладкой мускулатуры сосудов и макрофагами. Повышение уровня данного цитокина в периферической крови и ликворе отмечается в остром периоде инсульта, субарахноидальном кровоизлиянии [8]. Более того, течение инсульта, ассоциированное с большей экспрессией ИЛ-6, рассматривается как прогностически неблагоприятное. Поэтому,

очевидно, что провоспалительная активация и гиперсимпатикотония принимают участие в формировании патологического циркадного профиля АД «reverse-dipper» гораздо в большей мере, у пациентов со снижением АД ночью. Опираясь на полученные клинические данные, можно пояснить большую степень поражения органов-мишеней и высокую частоту кардиоваскулярной заболеваемости и смертности у лиц с ночным повышением АД.

Выводы

1. Больные гипертонической болезнью III стадии, перенесшие ишемический инсульт, характеризуются большей частотой встречаемости неблагоприятного суточного профиля «reverse-dipper», чем при гипертонической болезни II стадии.

2. Патологический циркадный ритм АД «reverse-dipper» тесно ассоциирован с провоспалительной активацией и гиперсимпатикотонией.

Литература

1. Рекомендації Української Асоціації кардіологів з профілактики та лікування артеріальної гіпертензії. Третє видання / Інститут кардіології АМН України, 2004. – 86 с.
2. D tsch M. et al. Cardiovascular autonomic function in poststroke patients // *Neurology*. – 2007. – Vol. 69. – P. 2249–2255.
3. Ernsberger P., Koletsky R. J., Friedman J. E. Contribution of sympathetic nervous system overactivity to cardiovascular and metabolic disease // *Rev. Contemp. Pharmacother.*//1998. – Vol. 9. – P. 411–428.
4. Fagard R. H., Thijs L., Staessen J. A. et al. Night-day blood pressure ratio and dipping pattern as predictors of death and cardiovascular events in hypertension // *J. Hum. Hypertens.*// 2009. – Vol. 23. – P. 645–653.
5. Kario K., Pickering T. G., Matsuo T. et al. Stroke prognosis and abnormal nocturnal blood pressure falls in older hypertensives // *Hypertension*. – 2001. – Vol. 38. – P. 852–857.
6. Madden K. S., Sanders V. M., Felten D. L. Catecholamine influences and sympathetic neural modulation of immune responsiveness // *Annu. Rev. Pharmacol. Toxicol.* // 1995. – Vol. 35. – P. 417–448.
7. Tokzoglu S. L., Batur M. K., Topcuglu M. A. et al. Effects of stroke localization on cardiac autonomic balance and sudden death // *Stroke*. – 1999. – Vol. 30. – P. 1307–1311.
8. Tso A. R., Merino J. G., Warach S. Interleukin-6 174G/C polymorphism and ischemic stroke: a systematic review // *Stroke*. – 2007. – Vol. 38. – P. 3070–3075.
9. Yamamoto Y., Akiguchi A., Oiwa K. et al. Adverse effect of nighttime blood pressure on the outcome of lacunar infarct patients // *Stroke* – 1998. – Vol. 29. – P. 570–576.

ДОБОВІ РИТМИ АРТЕРІАЛЬНОГО ТИСКУ ТА ЇХ ПАТОГЕНЕТИЧНІ ОСОБЛИВОСТІ НА РІЗНИХ СТАДІЯХ ГІПЕРТОНІЧНОЇ ХВОРОБИ

Vizir V. A., Voloshyna I. M.

Запорізький державний медичний університет

У роботі вивчався розподіл добових ритмів артеріального тиску у 77 хворих на гіпертонічну хворобу II та III стадії (після ішемічного інсульту) за допомогою 24-годинного моніторингу артеріального тиску. Визначали також показник автономного балансу LF/HF, рівні норадреналіну та циркулюючих інтерлейкінів в сироватці хворих для визначення патогенетичних особливостей гіпертонічної хвороби при різних добових ритмах артеріального тиску.

Встановлено, що післяінсультні хворі на гіпертонічну хворобу характеризуються вірогідно більшою частотою патологічних добових ритмів reverse-dipper, які, своєю чергу, тісно асоційовані з гіперсимпатикотонією та рівнем прозапального інтерлейкіну-6 та гамма-інтерферону.

Ключові слова: добові ритми артеріального тиску, інтерлейкіни, автономний баланс, гіпертонічна хвороба.

BLOOD PRESSURE CIRCADIAN PROFILES AND THEIR FEATURES OF PATHOGENESIS ON DIFFERENT STAGES OF HYPERTENSIVE DISEASE

Vizir V. A., Voloshyna I. N.

Zaporozhye State Medical University

We studied the distribution of blood pressure circadian rhythms in 77 hypertensive patients after stroke and without stroke using 24-hour blood pressure monitoring. It was also autonomic balance marker LF/HF, several interleukins and noradrenalin serum levels determined for revealing any features of non-dipping status pathogenesis.

It was shown that patients after stroke had significantly higher frequency of reverse-dipper profile than hypertensive subjects without stroke. Reverse-dipper phenomena was closely associated with sympathetic over-activity and pro-inflammatory interleukin-6 and gamma-interferon serum levels.

Keywords: blood pressure circadian profiles, interleukins, autonomic balance, arterial hypertension.

МОРФОФУНКЦИОНАЛЬНОЕ СОСТОЯНИЕ МИОКАРДА И ЭФФЕКТИВНОСТЬ ЧРЕСПИЩЕВОДНОЙ ЭЛЕКТРОКАРДИОСТИМУЛЯЦИИ ПРИ ТРЕПЕТАНИИ ПРЕДСЕРДИЙ I ТИПА У БОЛЬНЫХ С СИСТОЛИЧЕСКИМ АРТЕРИАЛЬНЫМ ДАВЛЕНИЕМ МЕНЕЕ 120 ММ РТ. СТ.

Зинченко Ю. В.

Национальный научный центр «Институт кардиологии им. акад. Н. Д. Стражеско» АМН Украины, г. Киев

Цель работы – оценить морфофункциональное состояние миокарда и эффективность чреспищеводной электрокардиостимуляции (ЧПЭКС) с целью восстановления синусового ритма при трепетании предсердий (ТП) I типа у больных с систолическим артериальным давлением (САД) менее 120 мм рт. ст.

Материал и методы. Выполнены ЧПЭКС при ТП I типа с целью восстановления синусового ритма у 76 больных с САД менее 120 мм рт. ст.: из них 69 (90,8%) мужчин и 7 (9,2%) женщин в возрасте – 17–78 лет (в среднем $56,5 \pm 1,4$ лет) с различной кардиальной патологией: ишемическая болезнь сердца – у 43 (56,6%) и миокардиофиброз – у 33 (43,4%) больных. Артериальная гипертензия выявлена у 25 (32,9%) пациентов. Хроническая сердечная недостаточность (СН) I ст. диагностирована у 46 (60,5%), II ст. – у 13 (17,1%) больных. У 17 (22,4%) пациентов не выявлено признаков СН. Анамнез аритмии составлял от 21 сут до 17 лет (в среднем 5 лет), а продолжительность существующего эпизода – от 1 сут до 1,8 года (в среднем $23,2 \pm 4,8$ сут). Перед кардиоверсией всем больным выполняли ЭхоКГ. В зависимости от уровня САД при проведении ЧПЭКС, все больные были разделены на две группы: в 1-й (n=27) – менее 100 мм рт.ст., во 2-й (n=49) – 100–119 мм рт.ст.

Результаты и их обсуждение. Группы были сопоставимы по возрасту, полу, индексу массы тела, основному и сопутствующим заболеваниям, нарушениям проводящей системы сердца, стадии СН, продолжительности аритмического анамнеза и существующего эпизода ТП. По данным ЭхоКГ в 1-й группе выявлены достоверно большие полости предсердий и желудочков. Эффективность ЧПЭКС при восстановлении синусового ритма в 1-й группе была достоверно ниже, чем во 2-й (77,8% и 95,9%, $p=0,02$). После восстановления ритма в 1-й группе отмечается достоверное повышение САД на 6% ($p=0,006$). На 7 сут после восстановления ритма повторяли ЭхоКГ: не выявлено отличий в уровне АД, размерах полостей желудочков, но сохраняются достоверно большие размеры обоих предсердий в 1-й группе, что, по-видимому, связано с наличием исходной органической кардиальной патологии, проявляющейся увеличением этих камер сердца.

Выводы

1. В 1-й группе, по данным ЭхоКГ выявлены достоверно большие полости предсердий и желудочков, а также отмечается достоверное снижение эффективности ЧПЭКС при восстановлении синусового ритма, что обусловлено ограничением в применении антиаритмических препаратов, оказывающих кардиодепрессивное действие.

2. У больных 1-й группы, зафиксировано достоверное повышение САД сразу после восстановления синусового ритма, а на 7 сут – выравнивается в обеих группах.

3. На 7 сут после успешного восстановления синусового ритма, по данным ЭхоКГ, размеры желудочков и систолическая функция левого желудочка между группами не отличались, но, в тоже время, сохраняются достоверная разница в размерах полостей предсердий, что, по-видимому, связано с наличием их исходного увеличения на фоне органической кардиальной патологии.

Ключевые слова: трепетание предсердий, восстановление ритма, чреспищеводная электрокардиостимуляция, артериальное давление.

Трепетание предсердий (ТП) занимает второе место среди тахикардий по распространенности после фибрилляции предсердий (ФП) и характеризуется регулярным ритмом с частотой 250–350 уд/мин. Для восстановления синусового ритма при ТП применяются антиаритмические препараты (ААП), электроимпульсная терапия (ЭИТ) и электрокардиостимуляция [6, 13].

Чреспищеводная электрокардиостимуляция (ЧПЭКС) является высокоэффективным и наиболее безопасным способом кардиоверсии при ТП, при котором восстановление синусового ритма составляет 80–95%, отсутствуют противопоказания, побочные эффекты, а также жизнеугрожающие осложнения [3–5]. На результаты метода влияют различные факторы: возраст пациента, продолжительность пароксизма и аритмического анамнеза, тяжесть кардиальной и сопутствующей патологии, выраженность сердечной недостаточности (СН), а также наличие сочетанной ФП [8, 9, 11]. ЧПЭКС может успешно применяться у пациентов с систолической дисфункцией левого желудочка (ЛЖ), но без выраженной СН [2].

Для ТП характерна высокая частота желудочковых сокращений (ЧЖС), вследствие улучшения атриовентрикулярного (АВ) проведения, а при длительной тахисистолии отмечаются структурные изменения миокарда с увеличением полостей сердца и формированием аритмогенной кардиомиопатии. После восстановления синусового ритма отмечается улучшение систолической функции ЛЖ [7, 12].

По данным литературы, у больных с ТП часто выявляется сопутствующая артериальная гипертензия. Кроме того, при возникновении пароксизма у большинства больных отмечается повышение артериального давления (АД), вследствие как тахисистолии, так и изменений вегетативной регуляции [5, 9]. В тоже время, у определенной категории больных с органической кардиальной патологией, при возникновении пароксизма ТП отмечается снижение АД, что в свою очередь, ограничивает использование антиаритмической терапии (ААТ), вследствие ее кардиодепрессивного действия [4, 5]. В существующей литературе, нами не найдено исследований по эффективности ЧПЭКС при восстановлении ритма у больных с низким АД.

Цель работы – оценить морфофункциональное состояние миокарда и эффективность ЧПЭКС с целью восстановления синусового ритма при ТП I типа у больных с систолическим АД менее 120 мм рт. ст.

Материал и методы

В лаборатории электрофизиологических исследований отдела аритмий сердца ННЦ «Институт кардиологии им. акад. Н. Д. Стражеско»

проведены ЧПЭКС при ТП I типа с целью восстановления синусового ритма у 76 больных с систолическим АД менее 120 мм рт. ст., в т. ч. у 69 (90,8%) мужчин и 7 (9,2%) женщин в возрасте – 17–78 лет (в среднем $56,5 \pm 1,4$ лет).

ТП возникало на фоне ишемической болезни сердца (ИБС) у 43 (56,6%) (в т. ч. постинфарктный кардиосклероз у 7 (9,2%) и миокардиофиброза у 33 (43,4%) больных. Сопутствующая артериальная гипертензия выявлена у 25 (32,9%), в т. ч. с транзиторными ишемическими атаками (ТИА) в анамнезе у 1 (1,3%) пациента. Перенесенные кардиоваскулярные вмешательства у 5 (6,6%) (из них аортокоронарное шунтирование (АКШ) – 2, аневризмэктомия – 1, стентирование коронарных артерий (КА) – 2). Хроническая СН I ст. (по классификации Н. Д. Стражеско и В. Х. Василенко) диагностирована у 46 (60,5%), II ст. – у 13 (17,1%) больных. У 17 (22,4%) пациентов не выявлено признаков СН, т. к. ТП не ограничивало их при выполнении физических нагрузок.

Выявлена сопутствующая патология: сахарный диабет у 1 (1,3%), различные заболевания щитовидной железы без нарушения ее функции у 13 (17,1%), хронические заболевания легких у 15 (19,7%) больных.

Изолированное ТП было у 52 (68,4%), сочетание ФП и ТП у 24 (31,6%) больного. У 9 (11,8%) пациентов пароксизм аритмии зарегистрирован впервые.

С целью верификации нарушений проводящей системы сердца (ПСС), после успешного восстановления ритма, проводили обследование пациентов (диагностическую ЧПЭКС, холтеровское мониторирование электрокардиограммы (ЭКГ)) и у 1 (1,3%) больного выявлен синдром слабости синусового узла (СССУ), дисфункция синусового узла (СУ) – у 4 (5,3%), нарушение атриовентрикулярного (АВ) проведения органического генеза – у 1 (1,3%) и функционального – у 4 (5,3%) пациентов. Анамнез аритмии составлял от 21 сут до 17 лет (в среднем 5 лет), а продолжительность существующего эпизода – от 1 сут до 1,8 года (в среднем $23,2 \pm 4,8$ сут).

В исследование не включали больных с ревматизмом, врожденными и приобретенными клапанными пороками, острым миокардитом, острым инфарктом миокарда, выраженной СН, тяжелыми нарушениями функции печени и почек.

Перед восстановлением ритма всем больным проводили лечение основного заболевания, компенсацию СН, а также антикоагулянтную терапию (варфарин, синкумар, фенилин) при длительных пароксизмах, в соответствии с существующими рекомендациями [6, 7].

У 27 (35,5%) пациентов с хорошо переносимым ТП восстановление ритма осуществляли без антиаритмической подготовки. У всех обследованных больных попытки медикаментоз-

ной кардиоверсии перед ЧПЭКС оказались неэффективными. С этой целью назначали ААП I класса (хинидин, пропафенон, этагизин) (по классификации E. M. Vaughan Williams) и амиодарон, а также их различные комбинации, в т. ч. с АВ-блокаторами (β -адреноблокаторы, верапамил, дигоксин).

Структурно-функциональное состояние миокарда оценивали на эхокардиографе «Sonoline-Omnia» («Siemens», Германия) с частотой датчика 2,5 МГц. В М- и В-режиме определяли линейные и объемные характеристики предсердий и желудочков (левого (ЛП и ЛЖ) и правого (ПП и ПЖ)).

ЧПЭКС осуществляли с помощью временного электрокардиостимулятора «CORDELECTRO-05» (Литва), диагностическими электродами «ПЭДМ-6» и «ПЭДМ-9» (Украина); регистрацию ЭКГ проводили на электрокардиографе «Mingograf-82» («Siemens-Elema», Швеция). Положение электрода определяли по монополярной чреспищеводной электрограмме (ЧПЭГ). Оптимальным положение считали такое положение, когда от дистального полюса электрода регистрировались двухфазные зубцы А максимальной амплитуды. Эффективность навязывания ритма на предсердия контролировали по ЭКГ. Стимуляцию начинали с частоты на 25–35% превышающей частоту ТП и в последующем ее увеличивали до восстановления синусового ритма или перевода в стойкую ФП. Сила тока 15–30 мА, продолжительность импульса 10 мс, продолжительность стимуляции 1–5 с, межполюсные интервалы 10–20 мм. При стабильном ритмовождении предсердий и сохранении ТП стимуляцию повторяли через несколько секунд, в том же режиме, а при отсутствии эффекта, повышали частоту стимуляции. Количество повторных стимуляций не ограничивалось. При сохранении ФП в течение 20 мин, внутривенно вводили прокаинамид в дозах до 2000 мг.

Не удалось ЧПЭКС восстановить синусовый ритм у 10 (13,2%) пациентов. Из них, у 1 (1,3%) больного синусовый ритм восстановлен после коррекции ААТ, у 2 (2,6%) – повторной ЧПЭКС, а 4 (5,3%) пациентам с помощью ЭИТ, в связи с сохраняющейся стойкой аритмией. У 3 (3,9%) больных синусовый ритм восстановить не удалось, а у 2 (2,6%) – возникли рецидивы аритмии и все они выписаны с постоянной формой ФП/ТП, в связи с неэффективностью ААТ, тяжестью основного заболевания, наличием значимой сопутствующей патологии или СН.

Статистическая обработка полученных результатов проводилась с помощью пакета прикладных программ «Microsoft-Excel 2003» и «Statistica» на базе персонального компьютера. Использовались методы вариационной статистики, t-критерий Стьюдента.

Результаты и их обсуждение

В зависимости от уровня систолического АД при проведении ЧПЭКС, все больные были разделены на две группы: в 1-й (n=27) – менее 100 мм рт. ст., во 2-й (n=49) – 100–119 мм рт. ст.

Все группы были сопоставимы по возрасту, полу, индексу массы тела, основному и сопутствующим заболеваниям, нарушениям ПСС, стадии СН, продолжительности аритмического анамнеза и существующего эпизода ТП (табл. 1).

По данным эхокардиографии (ЭхоКГ) в 1-й группе, по сравнению со 2-й, выявляются достоверно большие полости предсердий и желудочков, и достоверно ниже фракция выброса (ФВ) ЛЖ (табл. 2). В тоже время, толщина стенок, масса миокарда ЛЖ и ее индекс между группами не отличались.

Следовательно, несмотря на сопоставимость клинических характеристик обеих групп, у пациентов с систолическим АД менее 100 мм рт. ст. отмечается достоверное увеличение всех полостей сердца со снижением систолической функции ЛЖ.

Дозу ААП перед проведением ЧПЭКС подбирали индивидуально, в зависимости от тяжести основного заболевания, стадии СН, ЧЖС, сопутствующей патологии (табл. 3). Амиодарон назначали в суточных дозах по 200–1200 мг, пропафенон – 450–900 мг, хинидин – 400–600 мг; β -адреноблокаторы: метопролол – 18,75–50 мг, бетаксолол – 5–10 мг, бисопролол – 1,25–10 мг; антагонисты кальция: верапамил – 80 мг. Во 2-й группе, достоверно чаще применялся амиодарон и его комбинации с другими ААП (p=0,005), а в 1-й – восстановление ритма осуществлялось без антиаритмической подготовки (p=0,009), что обусловлено хорошей переносимостью аритмии.

По результатам ЧПЭКС, отмечается достоверное снижение ее эффективности при восстановлении синусового ритма в 1-й группе (p=0,02) (табл. 4). Также в этой группе отмечается достоверно чаще предсердный (интервал FF) (p=0,02) и желудочковый ритм (p=0,03), что связано с отсутствием у 55,6% больных антиаритмической подготовки (табл. 5).

Во 2-й группе отмечается достоверно ниже амплитуда зубца А на ЧПЭГ (p=0,008), что можно объяснить влиянием ААТ на потенциал действия кардиомиоцитов предсердий и их рефрактерные периоды.

Следует подчеркнуть, что несмотря на артериальную гипотензию и достоверное увеличение полостей сердца, в 1-й группе сохраняется высокая амплитуда зубца А, которая свидетельствует об отсутствии возрастных фиброзных изменений миокарда предсердий. Поэтому отмечается достаточно высокая эффективность ЧПЭКС (77,8%) у этих больных. Информативность этого показателя отмечена в наших предыдущих работах [1].

Показатели активности СНС и сывороточных цитокинов у пациентов с различными типами суточного ритма АД

Показатель	Количество пациентов, абс. (%), в группах		P
	1-й (n=27)	2-й (n=49)	
Мужчины	24 (88,9%)	45 (91,8%)	нд
Миокардиофиброз	14 (51,9%)	19 (38,8%)	нд
ИБС:	13 (48,1%)	30 (61,2%)	нд
– Стенокардия	1 (3,7%)	5 (10,2%)	нд
– Постинфарктный кардиосклероз	1 (3,7%)	6 (12,2%)	нд
– Аневризма ЛЖ	1 (3,7%)	1 (2%)	нд
Кардиоваскулярные вмешательства:			
– АКШ	1 (3,7%)	1 (2%)	нд
– Аневризмэктомия	0	1 (2%)	нд
– Стентирование КА	1 (3,7%)	1 (2%)	нд
Артериальная гипертензия	7 (25,9%)	18 (36,7%)	нд
Впервые возникший пароксизм	3 (11,1%)	6 (12,2%)	нд
Изолированное ТП	18 (66,7%)	34 (69,4%)	нд
Персистирующая форма ФП-ТП	9 (33,3%)	15 (30,6%)	нд
Нарушения ПСС:			
– СССУ	0	1 (2%)	нд
– Дисфункция СУ	1 (3,7%)	3 (6,1%)	нд
– АВ-блокада органическая	0	1 (2%)	нд
– АВ-блокада функциональная	1 (3,7%)	3 (6,1%)	нд
СН 0 стадии	7 (25,9%)	10 (20,4%)	нд
СН I стадии	17 (63%)	29 (59,2%)	нд
СН IIa стадии	3 (11,1%)	10 (20,4%)	нд
Сопутствующая патология:			
– Сахарный диабет	1 (3,7%)	0	нд
– Заболевания щитовидной железы	6 (22,2%)	7 (14,3%)	нд
– Хронические заболевания легких	7 (25,9%)	8 (16,3%)	нд
– Перенесенные ТИА	1 (3,7%)	0	нд
	Величина показателя, (M±m)		
Возраст больных, лет	58,8±1,7	55,3±1,9	нд
Анамнез аритмии, сут	1836±301,5	1794,9±238,4	нд
Продолжительность пароксизма, сут	16,5±6,6	26,5±6,4	нд
Индекс массы тела, кг/м ²	29±1,1	27±0,6	нд

При выполнении протокола ЧПЭКС не выявлено различий между группами по максимальной амплитуде волны F на ЭКГ (в отведениях II, III, aVF), диастолическому АД, дозам и частоте применения прокаинамида, непосредственному в результате стимуляции восстановлению синусового ритма и через периоды ФП, а также, по количеству побочных эффектов (брадикардии, блокады, желудочковые аритмии).

После успешного восстановления ритма в группах отмечается повышение систолического и снижение диастолического АД (табл. 6), что можно объяснить улучшением систолической функции ЛЖ, благодаря присоединению к ней предсердной систолы. Следует обратить внимание, на достоверное повышение систолического АД в 1-й группе (p=0,006).

После восстановления ритма на 7-е сут

всем больным выполнялось повторное ЭхоКГ (табл. 7). По результатам исследования не выявлено отличий в уровне систолического и диастолического АД, размерах полостей желудочков, но сохраняются достоверно большие размеры обоих предсердий в 1-й группе, что, по-видимому, связано с наличием исходной органической кардиальной патологии, проявляющейся увеличением этих камер сердца. Возникновение аритмии у таких больных и, тем более ее тахисистолической формы, приводит к достоверному ухудшению глобальной систолической функции миокарда.

Согласно существующим рекомендациям по купированию пароксизмов ТП на фоне артериальной гипотензии, сопровождающейся клиническими проявлениями, показано проведение ЭИТ [6]. В тоже время, литературных данных о тактике восстановления ритма у больных с систолическим

Таблиця 2

Эхокардиографические показатели обследованных больных

Показатель	Величина показателя (M±m) в группах		P
	1-й (n=27)	2-й (n=49)	
ЛП (М-режим), мм	45,2±1,1	40,5±1	0,003
S ЛП диастола, см	22,7±1,2	18,4±1,2	0,02
S ЛП систола, см	29,4±1,4	23,9±1,2	0,006
V ЛП диастола, мл	71,2±6	49±4,1	0,003
V ЛП систола, мл	103,1±6,5	72±5,6	0,001
КСР ЛЖ, мм	42,9±1,5	37±0,9	0,0007
КДР ЛЖ, мм	57,1±1,3	53±0,9	0,01
КСО ЛЖ, мл	81,6±5,7	61,5±3,9	0,004
КДО ЛЖ, мл	158,5±7,2	136,9±5,7	0,02
ФВ ЛЖ, %	49,3±1,8	55,8±1,3	0,004
ТМЖП ЛЖ, мм	10,5±0,3	10,5±0,3	нд
ТЗС ЛЖ, мм	9,8±0,3	9,8±0,3	нд
КДР ПЖ (М-режим), мм	31,4±1,1	27,7±0,8	0,007
S ПП диастола, см ²	21,5±1,5	17,6±1,1	0,04
S ПП систола, см ²	28,1±1,8	23,2±1,2	0,02
V ПП диастола, мл	75,2±9,5	47,9±4	0,007
V ПП систола, мл	100±10,6	67,3±5,3	0,005
Масса миокарда ЛЖ, г	228,3±11,3	205±8,1	нд
Индекс Массы ЛЖ, г/м ²	113,4±7,3	103,6±3,8	нд

Примечание: КСР – конечно-систолический размер, КДР – конечно-диастолический размер, КСО – конечно-систолический объем, КДО – конечно-диастолический объем, ТМЖП – толщина межжелудочковой перегородки, ТЗС – толщина задней стенки

Таблиця 3

Антиаритмическая подготовка перед проведением ЧПЭКС

Показатель	Количество пациентов, абс. (%), в группах		P
	1-й (n=27)	2-й (n=49)	
ААП I класса и его комбинация с АВ-блокатором всего:			
– ААП I класса,	5 (18,5%)	7 (14,3%)	нд
– ААП I класса + АВ-блокатор	2 (7,4%)	5 (10,2%)	нд
	3 (11,1%)	2 (4,1%)	нд
Амиодарон и его комбинация с другим ААП (и/или АВ-блокатором) всего:			
– амиодарон,	7 (25,9%)	30 (61,2%)	0,005
– амиодарон с другими ААП	5 (18,5%)	17 (34,7%)	нд
	2 (7,4%)	13 (26,5%)	0,04
Без ААТ	15 (55,6%)	12 (24,5%)	0,009

Таблиця 4

Nick Cave and PJ Harvey - Henry Lee

Показатель	Количество пациентов, абс. (%), в группах		P
	1-й (n=27)	2-й (n=49)	
Восстановление ритма ЧПЭКС всего:			
– при первой попытке,	21 (77,8%)	47 (95,9%)	0,02
– при повторной попытке	20 (74,1%)	46 (93,9%)	0,02
	1 (3,7%)	1 (2%)	нд
Восстановление ритма медикаментозно	1 (3,7%)	0	нд
Восстановление ритма ЭИТ	2 (7,4%)	2 (4,1%)	нд
Рецидивы аритмии	0	2 (4,1%)	нд
Выписаны с постоянной формой ФП/ТП	3 (11,1%)	2 (4,1%)	нд

Таблиця 5

Электрофизиологические показатели и результаты ЧПЭКС

Показатель	Величина показателя (M±m) в группах		P
	1-й (n=27)	2-й (n=49)	
Интервал FF, мс	231,9±6,2	249,4±4,2	0,02
Средняя ЧЖС, мс	523,6±35,1	607,1±20,5	0,03
Амплитуда зубца А на ЧПЭГ, мм	16,3±1,4	12,6±0,7	0,008
Амплитуда волны F на ЭКГ, мм	3,2±0,2	2,9±0,1	нд
Систолическое АД, мм рт. ст.	98±1,3	110,7±0,3	<0,0001
Диастолическое АД, мм рт. ст.	73,5±1,6	75,4±1,2	нд
Дозы прокаинамида, мг	1242,9±199,8	1375±171,8	нд
	Количество пациентов, абс. (%), в группах		
ТП→СР	8 (29,6%)	16 (32,7%)	нд
ТП→ФП→СР	12 (44,4%)	30 (61,2%)	нд
Применение прокаинамида	7 (25,9%)	10 (20,4%)	нд
Сохраняется ФП/ТП	7 (25,9%)	3 (6,1%)	0,02
Частота побочных эффектов	4 (14,8%)	7 (14,3%)	нд

Примечание: 1 мВ = 10 мм, СР – синусовый ритм

Таблиця 6

Динамика АД после восстановления синусового ритма

Показатель	Величина показателя, M±m					
	Систолическое АД, мм рт.ст.			Диастолическое АД, мм рт.ст.		
	ТП	СР	Динамика АД	ТП	СР	Динамика АД
1-й (n=27)	98±1,3	103,9±1,6	+ 5,9 (6%) (p=0,006)	73,5±1,6	72,6±1,8	- 0,9 (1,2%)
2-й (n=49)	110,7±0,3	112,3±1	+ 1,6 (1,4%)	75,4±1,2	74,6±1,2	- 0,8 (1,1%)

АД менее 100 мм рт. ст. без выраженной клинической симптоматики нами не найдено. Медикаментозная кардиоверсия, в таких ситуациях, противопоказана, вследствие ее влияния на сократительную способность миокарда. Единственным ААП, обладающим минимальным кардиодепрессивным эффектом является амиодарон, но и он имеет ряд ограничений у больных с патологией щитовидной железы [4, 5].

Таким образом, по данным проведенного исследования отмечается высокая эффективность метода ЧПЭКС при восстановлении синусового ритма у больных с ТП I типа и систолическом АД менее 120 мм рт. ст., но в тоже время, выявлено достоверное снижение ее результатов при уровне – менее 100 мм рт. ст., что можно объяснить наличием исходной дилатации предсердий. По-видимому, у такой категории пациентов целесообразно рассматривать вопрос о проведении катетерных абляций.

Перспективы дальнейших исследований

Направление проведенного исследования является достаточно актуальным, в связи с отсутствием данных о влиянии низкого АД на эффективность восстановления синусового ритма,

прогноз, электрофизиологическое ремоделирование предсердий, а также не отработаны терапевтические подходы к лечению нарушений ритма у таких больных.

Выводы

1. В 1-й группе, по данным ЭхоКГ выявлены достоверно большие полости предсердий и желудочков, а также отмечается достоверное снижение эффективности ЧПЭКС при восстановлении синусового ритма, что обусловлено ограничением в применении антиаритмических препаратов, оказывающих кардиодепрессивное действие.

2. У больных 1-й группы, зафиксировано достоверное повышение САД сразу после восстановления синусового ритма, а на 7 сут – оно выравнивается в обеих группах.

3. На 7 сут после успешного восстановления синусового ритма, по данным ЭхоКГ, размеры желудочков и систолическая функция левого желудочка между группами не отличались, но, в тоже время, сохраняются достоверная разница в размерах полостей предсердий, что, по-видимому, связано с наличием их исходного увеличения на фоне органической кардиальной патологии.

Таблиця 7

Эхокардиографические показатели на 7 сут после восстановления синусового ритма

Показатель	Величина показателя (M±m) в группах		P
	1-й (n=27)	2-й (n=49)	
ЛП (М-режим), мм	41,5±1,1	39,3±0,9	нд
S ЛП диастола, см ²	19,9±0,8	17,3±0,8	0,04
S ЛП систола, см ²	27,1±1,1	23,8±0,9	0,03
V ЛП диастола, мл	57,4±3,1	44,8±3,1	0,01
V ЛП систола, мл	93,8±6,8	74,1±4,6	0,02
КСР ЛЖ, мм	38,7±1,2	37±0,8	нд
КДР ЛЖ, мм	55,9±1,4	55±0,8	нд
КСО ЛЖ, мл	66,5±5,1	59,9±3,2	нд
КДО ЛЖ, мл	155,8±8,4	149,7±5,2	нд
ФВ ЛЖ, %	57,6±1	59,4±1,1	нд
ТМЖП ЛЖ, мм	10,7±0,2	10±0,2	нд
ТЗС ЛЖ, мм	9,8±0,3	9,2±0,3	нд
КДР ПЖ (М-режим), мм	31,3±1,4	28,6±0,8	нд
S ПП диастола, см ²	19,8±1,4	17,1±0,8	нд
S ПП систола, см ²	25,8±1,4	22,4±0,9	0,04
V ПП диастола, мл	60,1±6,6	46,4±3,1	0,04
V ПП систола, мл	82,9±7,4	68,4±4,3	нд
Масса миокарда ЛЖ, г	224,2±8,9	203,3±7,2	нд
Индекс Массы ЛЖ, г/м ²	107,2±3	104,3±3,3	нд
Систолическое АД, мм рт. ст.	119,5±1,9	119,5±2,3	нд
Диастолическое АД, мм рт. ст.	79,5±1,6	78±1,4	нд

Литература

1. Зинченко Ю. В. Прогностическое значение величины амплитуды А на чреспищеводной электрограмме при электрокардиостимуляционном восстановлении синусового ритма у больных с трепетанием предсердий / Ю. В. Зинченко // Кровообіг та гемостаз. – 2009. – № 3–4. – С. 81–87.
2. Зинченко Ю. В. Чреспищеводная электрокардиостимуляция при восстановлении синусового ритма у больных с трепетанием предсердий и систолической дисфункцией левого желудочка / Ю. В. Зинченко // Ліки України. – 2009. – № 9(135). – С. 89–93.
3. Зинченко Ю. В. Предикторы эффективной электрокардиостимуляционной кардиоверсии у больных с трепетанием предсердий / Ю. В. Зинченко // Укр. кардіол. журнал. – 2009. – № 1. – С. 42–47.
4. Кушаковский М. С. Аритмии сердца. Нарушения сердечного ритма и проводимости. Руководство для врачей. / М. С. Кушаковский. – СПб.: Фолиант, 2004. – 672 с.
5. Мерцательная аритмия / Подлесов А. М., Бойцов С. А., Егоров Д. Ф. и др. // СПб. – ЭЛБИ. – 2001. – 203 с.
6. ACC/AHA/ESC 2003 Guidelines for management patients with supraventricular arrhythmias // Eur. Heart. J. – 2003. – Vol. 24. – № 20. – P. 1857–1897.
7. ACC/AHA/ESC 2006 Guidelines for the management of patients with atrial fibrillation // Circulation. – 2006. – Vol.114. – P. 257–354.
8. Bollmann A. Quantification of electrical remodeling in human atrial fibrillation / A. Bollmann // Cardiovasc. Res. – 2000. – Vol.47. – P. 207–9.
9. Dimsdale J. E. Psychological stress and cardiovascular disease / J. E. Dimsdale // J. Am. Coll. Cardiol. – 2008. – Vol. 51. – P. 1237–1246.
10. Lelorier P. Prognostic differences between atrial fibrillation and atrial flutter / P. Lelorier, D. Humphries, A. Krahn // Amer. J. Cardiol. – 2004. – Vol. 93. – P. 647–649.
11. Structural changes of atrial myocardium during chronic atrial fibrillation / V. Thijssen, J. Ausma, G. Lin et al. // Cardiovasc. Path. – 2000. – Vol.9. – P. 17–28.
12. Yamada H. Correlation of Left Atrial Mechanical and Electrical Remodeling Following Short Duration Atrial Fibrillation / H. Yamada, Y. J. Kim, T. Tabata // Supplement to J. of the Amer. Coll. of Cardiol. – March 6. – 2002. – Vol.39. – Issue 5. Suppl.A.
13. Waldo A. L. Atrial flutter: from mechanism to treatment. / A. L. Waldo // Armonk, N. Y.: Future Publishing Company, 2001. – 64 p.

МОРФОФУНКЦІОНАЛЬНИЙ СТАН МІОКАРДУ ТА ЕФЕКТИВНІСТЬ ЧЕРЕЗСТРАВОХІДНОЇ ЕЛЕКТРОКАРДІОСТИМУЛЯЦІЇ ПРИ ТРІПОТІННІ ПЕРЕДСЕРДЬ І ТИПУ У ХВОРИХ З СИСТОЛІЧНИМ АРТЕРІАЛЬНИМ ТИСКОМ МЕНШЕ, НІЖ 120 ММ РТ. СТ.

Зінченко Ю. В.

Мета роботи – оцінити морфофункціональний стан міокарду і ефективність черезстравохідної електрокардіостимуляції (ЧСЕКС) з метою відновлення синусового ритму при тріпотінні передсердь (ТП) І типу у хворих з систолічним артеріальним тиском (САТ) менше, ніж 120 мм рт. ст.

Матеріал і методи. Виконані ЧСЕКС при ТП І типу з метою відновлення синусового ритму у 76 хворих з САТ менше 120 мм рт.ст.: з них 69 (90,8%) чоловіків і 7 (9,2%) жінок у віці – 17–78 років (в середньому $56,5 \pm 1,4$ років) з різною кардіальною патологією: ішемічна хвороба серця – в 43 (56,6%) і міокардіофіброз – в 33 (43,4%) хворих. Артеріальна гіпертензія виявлена у 25 (32,9%) пацієнтів. Хронічна серцева недостатність (СН) І ст. діагностована в 46 (60,5%), ІА ст. – в 13 (17,1%) хворих. У 17 (22,4%) пацієнтів не виявлено ознак СН. Анамнез аритмії складав від 21 доби до 17 років (в середньому 5 років), а тривалість існуючого епізоду – від 1 доби до 1,8 року (в середньому $23,2 \pm 4,8$ доби). Перед кардіоверсією всім хворим виконували ЕхоКГ. Залежно від рівня САТ при проведенні ЧСЕКС, всі хворі були розділені на дві групи: у 1-й (n=27) – менше 100 мм рт. ст., у 2-й (n=49) – 100–119 мм. рт. ст.

Результати і їх обговорення. Групи були співставні за віком, статтю, індексом маси тіла, основному і супутнім захворюванням, порушенням провідної системи серця, стадії СН, тривалості аритмічного анамнезу і існуючого епізоду ТП. За даними ЕхоКГ в 1-й групі виявлені достовірно більші порожнини передсердь та шлуночків. Ефективність ЧСЕКС при відновленні синусового ритму в 1-й групі була достовірно нижче, ніж в 2-й (77,8% і 95,9%, $p=0,02$). Після відновлення ритму в 1-й групі відмічається достовірне підвищення САТ на 6% ($p=0,006$). На 7 добу після відновлення ритму повторювали ЕхоКГ: не виявлено відмінностей в рівні АТ, розмірах порожнин шлуночків, але зберігаються достовірно більші розміри обох передсердь в 1-й групі, що, напевно, пов'язано з наявністю вихідної органічної кардіальної патології, що виявляється збільшенням цих камер серця.

Висновки

1. У 1-й групі, за даними ЕхоКГ, виявлені достовірно більші порожнини передсердь і шлуночків, а також відмічається достовірне зниження ефективності ЧСЕКС при відновленні синусового ритму, що обумовлене обмеженням у використанні антиаритмічних препаратів, що мають кардіодепресивну дію.

2. У хворих 1-ої групи, зафіксовано достовірне підвищення САТ відразу після відновлення синусового ритму, а на 7 добу – вирівнюється в обох групах.

3. На 7 добу після успішного відновлення синусового ритму, за даними ЕхоКГ, розміри шлуночків і систолічна функція лівого шлуночку між групами не відрізнялися, але, в той же час, зберігається достовірна різниця в розмірах порожнин передсердь, що, мабуть, пов'язано з наявністю їх вихідного збільшення на фоні органічної кардіальної патології.

Ключові слова: тріпотіння передсердь, відновлення ритму, черезстравохідна електрокардіостимуляція, артеріальний тиск.

MORPHOLOGICAL AND FUNCTIONAL MYOCARDIUM FEATURES AND EFFICACY OF TRANSESOPHAGEAL ELECTRIC CARDIAC STIMULATION IN THE PATIENTS ATRIAL FLUTTER TYPE I IN THE PATIENTS WITH SYSTOLIC BLOOD PRESSURE BELOW 120 MM HG

Zinchenko Yu. V.

Objective of the study was to establish morphological and functional state of myocardium and efficacy of transesophageal electric cardiac stimulation (TEECS) in order to restore sinus rhythm in the patients with atrial flutter (AF) type I and systolic blood pressure (SBP) below 120 mm Hg.

Material and methods. We performed TEECS in AF type I in order to restore sinus rhythm in 76 patients with SBP ЧПЭКС при ТП І типа с целью восстановления синусового ритма у 76 patients с САД below 120 mm Hg, of which in 69 (90,8%) мужчин and 7 (9,2%) women aged 17–78 years ($56,5 \pm 1,4$

years mean) with various cardiac pathology: coronary arteries disease – 43 (56,6%) and myocardial fibrosis – 33 (43,4%) patients. Arterial hypertension was present in 25 (32,9%) patients. Congestive heart failure (CHF) stage I was diagnosed in 46 (60,5%), stage IIA – in 13 (17,1%) patients. No symptoms of CHF was found in 17 (22,4%) patients. Arrhythmia anamnesis constituted from 21 day to 17 years (5 years mean), while present arrhythmia episode duration – from 1 day to 1,8 years ($23,2 \pm 4,8$ days mean). All patients underwent EchoCG prior to cardioversion. Depending on SBP during TEECS all patients were divided into two groups: group I (n=27) – SBP below 100 mm Hg, and group II (n=49) – SBP ranged 100–119 mm Hg.

Results and discussion. Groups were compared by age, sex, body mass index, main and concomitant pathology, heart conduction abnormalities, CHF stage, arrhythmic anamnesis and present AF episode duration. According to EchoCG results group I showed significantly larger atrial and ventricular cavities. TEECS efficacy in restoring sinus rhythm was significantly lower compared to group II (77,8% and 95,9%, $p=0,02$). After sinus rhythm restoration in group I significant SBP elevation up to 6% ($p=0,006$) was observed. By day 7 after sinus rhythm restoration EchoCG was repeated. No difference in ventricular cavities sized and BP levels was observed between groups, although in group I significantly larger atria were preserve, which was probably connected with pre-existing organic cardiac pathology, causing atria dilation.

Conclusions

1. According to EchoCG, in group I significantly larger atria and ventricles cavities were observed, as well as significant decrease in TEECS efficacy in sinus rhythm restoration due to limitations in antiarrhythmic medications use, as those having cardiosuppressive effect.
2. Significant SBP elevation was observed in the patients of group I immediately after sinus rhythm restoration, while by day 7 SBP levels were equal in both groups.
3. By day 7 after successful heart rhythm restoration according to EchoCG ventricles dimentions and left ventricle systolic function didn't differ between the groups. At the same time, there was significant difference in atria size, which was probably connected with pre-existing organic cardiac pathology, causing atria dilation in group I.

Keywords: atrial flutter, rhythm restoration, transesophageal electric cardiac stimulation, blood pressure.

РЕКОМЕНДАЦИИ ПО ОФОРМЛЕНИЮ ИНФОРМИРОВАННОГО СОГЛАСИЯ НА ПРИМЕРЕ ОРТОПЕДИЧЕСКОЙ ОПЕРАЦИИ

Драган В. В., Меднис Д. Ю.², Герман А. А., Федулчев П. Н.³, Аникин А. Е.

ГУ «Крымский государственный медицинский университет им. С. И. Георгиевского», г. Симферополь

²Медицинский центр «БОНАМЕД», г. Киев

³Городская клиническая больница скорой помощи № 6, г. Симферополь

К вопросу о специфике работы врача

Медицинское вмешательство лежит в основе медицинской деятельности. Фактически, это главное (первооснова), что определяет взаимоотношения врача и пациента. Поэтому, имеет большое значение правильное понимание этого термина. Это имеет значение и для правильного понимания обществом специфической деятельности врачей. Приходится признать, что часто в общественной оценке работы медиков не учитываются важные моменты.

Вся история медицины – это попытка одного человека помочь другому больному человеку. С накоплением опыта, знаний такая «попытка» постепенно становится медицинским вмешательством, имеющим научное, практическое и юридическое обоснование. А общество выделяет из своей среды людей – медицинских специалистов, которым доверяется проведение медицинского воздействия по отношению к другим членам социума. Но важно помнить, что в своих истоках (по происхождению), медицинское вмешательство – это всегда попытка. Медицинскую деятельность неоправданно причисляют к сфере услуг, часто забывая о специфике работы врача. Медицинские специалисты имеют дело не просто со сложным человеческим организмом, а фактически, с многоуровневой, динамически меняющейся под воздействием внешних факторов приспособительной системой пациента.

«Фактически болезни человека (и животных) – это болезни адаптации, они связаны с общим законом приспособления, и если мы хотим избежать досадных огорчений в медицинской практике, то все наше внимание следует уделить данному закону во всех частных его проявлениях».

«В действительности же так называемые патологические процессы и болезни – это всего лишь особенности приспособительных процессов, связанных с субъективным страданием (pathos)».

На первый взгляд, медицинское вмешательство имеет своей целью решение определенной медицинской задачи. Но, на самом деле в этом случае, связка «причина–следствие» несколько

сложнее. Дело в том, что решение медицинских задач достигается через (посредством) ожидаемые реакции организма человека, возникающие в ответ на действие внешнего фактора (медицинское вмешательство). Иными словами, цепочка от медицинского воздействия (причина) до решения медицинской задачи, т. е. получения клинического результата (следствие) является более длинной. В середине находится **важное звено** – реакции организма в ответ на медицинское вмешательство. Во-многом, специфика медицинской деятельности определяется наличием этого звена. Организм человека всегда отвечает приспособительными реакциями на различные факторы внешней среды. Медицинское вмешательство – это тоже внешний фактор. Но его отличие состоит в том, что медицинские специалисты **могут в большой мере прогнозировать результат** его воздействия на человека. Но только прогнозировать. В этом и состоит известный риск любого медицинского вмешательства. Люди все разные, поэтому могут отличаться **ожидаемые ответные реакции** организма у нескольких пациентов на одно и то же медицинское вмешательство. По этой же причине, применение термина «гарантия» в отношении к работе врача является некорректным.

Таким образом, появление дополнительного внешнего фактора (медицинское вмешательство) в ряду уже взаимодействующих с организмом факторов (в том числе и патогенных, болезнетворных) призвано изменить общий приспособительный ответ таким образом, чтобы устранить негативные реакции (болезнь, проблему здоровья).

Медицинская деятельность – это специфичная сфера человеческих отношений, в первую очередь потому, что врачи посредством медицинских вмешательств изменяют (заставляют реагировать) приспособительную систему конкретного пациента.

То есть, медицинское вмешательство можно оценивать, как фактор внешней среды, контролируемый медицинским специалистом, который вызывает соответствующие ожидаемые приспособительные реакции организма пациента.

Коротко об истории появления института информированного согласия

Термин «Согласие» в юридических документах отмечается еще в XVIII веке. Так в британском судопроизводстве [7] в 1767 году состоялся прецедент судебного решения по делу, связанному, по сути, с экспериментальной ортопедической операцией, где ответчиком выступал врач, попытавшийся с использованием механического приспособления с зубцами лечить неправильно сросшийся перелом бедренной кости. «Нововведение» не принесло ожидаемого результата, что и послужило причиной судебного разбирательства. Судья по этому делу заключил, что получение согласия пациента должно стать правилом и обязательной частью профессионального долга каждого доктора. Понятие «информированное» было присоединено к согласию намного позже.

В последующем, с течением времени в разных странах появляются юридические документы, где все более четко проступают контуры института права, известного сейчас как «информированное согласие на медицинское вмешательство». Так, например, судья Верховного Суда США Бенджамин Кардозо в начале прошлого века юридически закрепляет следующую норму: «...каждый человек, будучи совершеннолетним и в здравом рассудке, имеет право определить, что будет сделано с его собственным телом; и хирург, проводящий операцию без согласия своего пациента, совершает нападение, за которое он несет ответственность» (Schloendorff v. Society of New York Hospital, 1914).

Право человека на информированное согласие или отказ от медицинского вмешательства, как **общепризнанный** во всем мире институт права, возникло сравнительно недавно и очень тесно связано с такими общими правами человека, как право на жизнь, свободу и личную неприкосновенность. После Второй мировой войны, когда достоянием гласности стали многочисленные беспрецедентные преступления против человечества, мировое сообщество осознало огромную важность защиты общих прав человека как основы и гарантии будущего мира. В результате, 10 декабря 1948 года резолюцией 217 А (III) Генеральной Ассамблеи ООН была принята и провозглашена «Всеобщая декларация прав человека».

В Конституции, принятой на V сессии Верховной Рады Украины 28 июня 1996 года, права человека на жизнь, свободу и личную неприкосновенность закреплены в статьях 27–29 Основного Закона Украины.

Таким образом, «информированное согласие» как правовая привилегия человека на «контролируемый допуск в себя» медицинского специалиста – это общепризнанная в мире норма права. И не стоит воспринимать требование получения

и оформления информированного согласия на медицинское вмешательство только как дополнительную, «лишнюю, бюрократическую» нагрузку к медицинской практике. Другое дело, какими путями эти требования можно и нужно реализовывать в повседневной практике медицинского работника.

Обсуждая вопрос информированного согласия, необходимо сказать несколько слов о том, какое значение придается термину «медицинское вмешательство» в современном законодательстве.

В Основах законодательства Украины про охрану здоровья (статья 42) четко выписано, что: **медицинское вмешательство** – это применение методов диагностики, профилактики или лечения, связанных с влиянием на организм человека. Тем не менее, реалии современной жизни заставляют смотреть на понятие «медицинское вмешательство» несколько шире. Стремительное развитие научной медицины, появление новейшей аппаратуры, современных методов диагностики и лечения наглядно показывает, что временная дистанция между научными исследованиями и внедрением их результатов в медицинскую практику неуклонно сокращается. Уже апробированные методы постоянно совершенствуются. Возникли перспективные направления. Например, использование стволовых клеток. Нельзя не заметить бурное развитие трансплантологии, генной инженерии. В связи с этим, все большее значение приобретают законодательные акты, определяющие и защищающие права человека по отношению к различным видам медицинских вмешательств. К таким актам следует отнести:

- «Женевскую декларацию» (1948);
- «Международный кодекс медицинской этики» (Лондон, 1949);
- «Принципы медицинской этики», одобренные Генеральной Ассамблеей ООН (1982).

Одним из основополагающих документов является Хельсинкская декларация, принятая 18-й Всемирной медицинской ассамблеей в 1964 году. В ней четко констатируется, что: «Большинство профилактических, диагностических и лечебных процедур в обычной медицинской практике и в медицинских исследованиях связано с рисками и трудностями».

Таким образом, под медицинскими вмешательствами нужно понимать весь арсенал средств практической медицины и медицины научной (исследовательской), который оказывает на человека медицинское воздействие (профилактика, диагностика, лечение, реабилитация, донорство, научное исследование). Перечень медицинских вмешательств очень длинный. Это могут быть и простой анализ крови и спинномозговая пункция, сеанс гипноза и рентгенологическое исследование, прием пациентом любого лекарства и

пломбирование зуба, подкожная инъекция и операция по трансплантации органов.

Говоря на тему информированного согласия, необходимо также выяснить «когда» и «для каких случаев» требуется получение согласия на медицинское вмешательство. В статье 43 Основ законодательства Украины про охрану здоровья зафиксировано положение, что «Согласие информированного соответственно статье 39 этих Основ пациента необходимо для применения методов диагностики, профилактики и лечения». А, например, в действующих Основах законодательства РФ об охране здоровья граждан в статье 32 подразумевается практически «тотальная» необходимость получения согласия: «Необходимым предварительным условием медицинского вмешательства является информированное добровольное согласие гражданина».

Иными словами, **формально, абсолютно всем медицинским вмешательствам должно предшествовать согласие на них пациента.**

Важно также помнить, что в соответствии со статьей 284 Гражданского Кодекса Украины, требование получения информированного согласия на предоставление медицинской помощи непосредственно от физического лица возникает с 14-летнего возраста пациента.

Не существует в настоящее время унифицированной формы «Согласия». Такой формы и не может быть, так как отличаются и клинические ситуации, и сами медицинские вмешательства. Индивидуальный подход к пациенту требует особого отношения к составлению подобных документов.

Типичные ошибки при оформлении информированного согласия

При знакомстве с некоторыми формами «Согласия», к сожалению, приходится отметить не всегда правильное понимание задач, для решения которых предназначен этот документ. Одним из заблуждений является, к примеру, ошибочная трактовка «функциональной нагрузки» информированного согласия, когда считается, что «Согласие» оформляется преимущественно с целью защиты медицинского учреждения и врача от возможных претензий со стороны больного или его родственников.

Для принятия решения о своей согласии подвергнуться конкретному медицинскому вмешательству пациент взвешивает все «за» и «против». Однако, как правило, в формах «Согласий» делается акцент преимущественно на негативной составляющей, наблюдается явный крен в сторону «против». Информированное согласие подразумевает получение пациентом информации не только о рисках и осложнениях, но и о выгодах медицинского вмешательства для пациента. Врач не должен забывать о правильном

освещении вопросов, касающихся оптимистических прогнозов лечения.

Следует отметить еще один существенный недостаток, часто встречающийся в форме «Согласия на медицинское вмешательство», когда пациенту отдается на подпись документ, где определен единственно возможный алгоритм работы с ним – «Прочтите и подпишитесь». Больному как бы навязывается «неизменный, верный» текст, хотя сама процедура получения «Согласия» подразумевает заявительную форму этого документа, когда пациент делает запрос в медицинское учреждение на проведение вмешательства. Иными словами, вектор (направленность) информированного согласия должен быть определен **ОТ** пациента, но в ответ на его предварительную информированность касательно будущего вмешательства, когда необходимые сведения от лечащего врача были направлены **К** пациенту. Разумеется, каждый пациент не может самостоятельно «сочинять» свое согласие на медицинское вмешательство. Он должен получить форму такого документа. Но обязательно с указанием, что эта форма является примерной, и пациент имеет неограниченное право вносить в своих интересах поправки в текст.

О целях и задачах информированного согласия Информация для пациента

Говоря о целях и задачах «Согласия» необходимо сказать, что «Согласие на медицинские вмешательства» – это фактически соглашение о сотрудничестве пациента и доктора. Весь процесс получения «Согласия» преследует главную цель – объединить усилия врача и больного для решения медицинских задач на основе достаточно объективного понимания пациентом ситуации, в которой он находится. Документ «Согласие» должен заострить внимание больного на самых главных моментах, дать ему точки опоры для всесторонней оценки ситуации. Подписание «Согласия» – это фиксация результата проделанной доктором и пациентом работы по согласованию совместных действий, направленных на решение медицинских проблем больного. Врач передает пациенту не только необходимую информацию (знания), но и помогает преодолеть страхи, сомнения.

Положения «Согласия» дают возможность обратить внимание пациента на самые существенные моменты в процессе принятия решения. Поэтому бланк «Согласия» должен передаваться пациенту как можно раньше до подписания.

Само «информированное согласие» подразумевает для пациента, по меньшей мере, осуществление нескольких процессов:

- 1) получение информации;
- 2) анализ информации;

3) принятие решения.

Информация должна быть представлена пациенту в доступной, понятной для этого конкретного человека форме. Пациенты могут иметь разный уровень образования, интеллекта. Соответственно, одна из задач, стоящих перед врачом, – это «настроиться на частоту» своего собеседника.

Будет ошибкой упрощать или идеализировать отношения врача и пациента, которые могут быть подчас сложными и неоднозначными. Не секрет, что определенное место в таких отношениях занимают конфликтные ситуации, разрешение которых происходит иногда только в судебном порядке. Таким образом, качество и количество информации, предоставленной больному в процессе получения информированного согласия, может быть также, кроме всего прочего, предметом судебного разбирательства.

В связи с вышесказанным, на этапе информирования больного о предстоящем медицинском вмешательстве очень важным представляется использование специального документа «Информация для пациента», который может представлять собой стандартную форму, содержащую несколько разделов:

1. Вступительная часть.

В этом разделе могут содержаться сведения о лечебном учреждении, в которое обратился пациент, специализированном отделении, а также о лечащем враче. Целесообразно указать документы, подтверждающие квалификацию и компетентность медицинского персонала. Часть информации может носить рекламный характер.

2. Краткое описание медицинских проблем пациента.

В доступной для пациента форме подается информация о заболевании и возможных вариантах лечения, если диагноз уже определен. Информация, представленная здесь, должна логично подводить к следующему разделу, касающемуся предстоящих медицинских вмешательств, как наиболее целесообразного пути преодоления медицинских проблем пациента.

3. Описание предстоящих медицинских вмешательств.

Этот раздел содержит информацию о предлагаемых медицинских вмешательствах с кратким описанием стандартных плановых процедур и указанием возможных дополнительных медицинских мероприятий. Например:

«Плановое время операции 2 часа. Однако, учитывая сложный операционный доступ, время может быть увеличено. В этом случае не исключено использование донорской крови...».

Отдельно указываются:

1. Ожидаемые выгоды от применения медицинских вмешательств. Например:

«Данное диагностическое исследование приблизительно в 90% случаев позволяет правильно

установить диагноз и выбрать оптимальное, эффективное лечение».

2. Возможные осложнения и риски. Приводятся основные виды осложнений с кратким пояснением. Указываются меры по предотвращению осложнений и снижению риска их возникновения.

Правильно представленная информация поможет снять много вопросов, касающихся, к примеру, комплекса мероприятий (медицинских вмешательств) на этапе подготовки к операции. Желательно также указание статистических данных об осложнениях. Например:

«Данная операция может иметь осложнения:

– общие, которые встречаются при любом хирургическом вмешательстве (до 4–5% от общего числа подобных операций);

– специфические (до 2–3% от общего числа подобных операций).

К общим осложнениям относятся:...».

Важно проинформировать пациента, что гарантий полного (стопроцентного) устранения рисков осложнений не бывает. Что при медицинских вмешательствах могут быть ситуации, обусловленные, например:

– сложной клинической ситуацией;

– невозможностью предвидения новых неожиданных обстоятельств во время операции;

– индивидуальной, непредсказуемой реакцией организма на медицинское вмешательство.

Важно донести до пациента, что комплекс медицинских вмешательств описан только как предполагаемый план мероприятий, который может быть подвергнут коррекции в ходе осуществления этих вмешательств, в том числе и по независящим от врача причинам.

3. Возможные прогнозируемые последствия медицинских вмешательств с соответствующими рекомендациями. Например:

«Первые два дня после операции могут наблюдаться легкие головокружения, которые должны пройти самостоятельно. Если эти явления будут продолжаться, необходимо обратиться к врачу» или «на месте операционного доступа на коже может остаться шрам длиной до 4–5 см. Врач на этапе заживления раны, в зависимости от ее состояния, может рекомендовать средства, снижающие интенсивность образования рубцовой ткани. В более поздние сроки можно воспользоваться косметической шлифовкой шрамов, которая достаточно эффективна для данной локализации...».

Важно проинформировать о плановых (обычных) сроках восстановления после медицинских вмешательств с указанием факторов риска, которые могут повлиять на «стандартный» план. Пациент должен быть поставлен в известность о предполагаемых медицинских мероприятиях в реабилитационном периоде и об ограничениях для активного образа жизни. Необходимо уде-

литель внимание срокам возможной временной нетрудоспособности как важного фактора, влияющего на принятие пациентом решения о согласии.

4. **Согласие пациента на медицинские вмешательства.**

Этот раздел может быть включен в документ для случаев, когда объем необходимых сведений для пациента невелик, а сам характер предстоящих вмешательств несложен для понимания и соответственно, не требует много времени для принятия решения о согласии. Объединение «Согласия» и «Информации для пациента» позволяет снизить «бюрократические издержки» процесса информирования пациента и получения его согласия. Такой документ будет наиболее удобен для часто применяемых, относительно безопасных медицинских процедур, так называемых «малых медицинских вмешательств».

5. **Вопросы для пациента.**

Этот раздел включает целый ряд вопросов для пациента, ответы на которые врач хотел бы получить в письменном виде. Эти вопросы могут дублировать некоторые сведения из анамнеза, касаться состояния здоровья больного и факторов риска, давать представление о психологическом статусе человека. Часть вопросов целесообразно размещать в других разделах. Например, в разделе «Описание предстоящих медицинских вмешательств», где речь идет о возможных осложнениях, может быть такая фраза:

«...тромбоэмболия является опасным для жизни осложнением, поэтому врачу на этапе подготовки к операции очень важно иметь необходимую информацию для предотвращения угрозы негативных последствий. В связи с этим, просим ответить на ряд вопросов:

- Когда последний раз Вы принимали медицинские препараты?
- В связи с чем?
- Какова была длительность приема?
- Принимали ли Вы гормональные средства? ...».

В этом разделе необходимо также указать, что ответы пациента на вопросы являются конфиденциальной информацией и разглашению не подлежат. Например:

«Доктор примет все необходимые меры, чтобы сделать медицинские процедуры максимально безопасными. В связи с этим просим Вас ниже указать заболевания, которые Вы перенесли или которыми болеете в настоящее время (гипертоническая болезнь, диабет, эпилепсия, аллергические или атипичные реакции на лекарства и разные вещества, гепатиты, заболевания щитовидной железы, вензаболевания и другие. (Внимание! Представленная Вами информация является конфиденциальной и разглашению не подлежит)».

6. **Список литературы, интернет-ресурсов для поиска необходимой информации.**

Сведения, представленные в «Информации для пациента», конечно, не могут в полной мере охватить всех вопросов, касающихся предстоящих медицинских вмешательств. Поэтому целесообразно давать ссылки на другие источники информации.

7. **Информация о лечебных учреждениях, использующих подобные и альтернативные медицинские вмешательства.**

Врач обязан информировать пациента о последних достижениях науки и врачебной практики, о других альтернативных методах решения медицинской проблемы. Он должен предоставить больному право выбора, но, конечно, со своими комментариями касательно положительных и отрицательных сторон тех или иных методов.

8. **Краткий словарь, полезная и предупреждающая информация.**

В разделе можно поместить краткий словарь основных понятий и медицинских терминов, встречающихся в документе. Например, дать определение, что такое «медицинское вмешательство» или «факторы риска». Здесь также может содержаться информация предупреждающего характера, к примеру, о побочных действиях тех или иных лекарственных средств.

В документе «Информация для пациента» необходимо предусмотреть раздел, где персонализируется человек, для которого предназначен документ, а также ставится дата и подпись пациента, подтверждающая, что информация принята к сведению. Если документ содержит несколько страниц, то целесообразно разместить графу для подписи пациента на каждой странице.

«Информация для пациента» играет важную роль в процессе получения согласия на медицинское вмешательство. Фактически, она представляет собой часть информированного согласия на этапе, когда необходимая для принятия решения о согласии на медицинское вмешательство информация направлена К пациенту. Таким образом, этот документ должен передаваться больному для изучения или раньше, или вместе с формой согласия. Но не позже. По некоторым данным, считается, что время для ознакомления с информацией о серьезном вмешательстве не должно быть меньше одного дня. Некоторые разделы, представленные в «Информации для пациента», заполняются пациентом и содержат важные для медицинского специалиста сведения, например ответы больного на вопросы о непереносимости некоторых лекарственных средств. Поэтому такой документ целесообразно иметь в двух экземплярах. Один экземпляр остается у пациента, а другой в медицинской документации или у лечащего врача.

Алгоритм действий врача в процессе получения информированного согласия можно представить в следующем виде:

1. Врач на основе результатов обследования принимает клиническое решение и индивидуально, для конкретного пациента, с учетом его особенностей, разрабатывает тактику его информирования о предстоящем лечении и возможных медицинских вмешательствах.

2. Врач подготавливает документ «Информация для пациента» и примерную форму «Согласия». Информированное согласие и «Информация для пациента» могут быть объединены в одном документе.

3. Врач с необходимыми разъяснениями пере-

дает пациенту подготовленные в двух экземплярах документы (или документ). Причем, если информационный лист оформлен как отдельный документ, то он передается пациенту НЕ ПОЗЖЕ «Согласия».

4. Врач проводит с пациентом собеседования, отвечает на вопросы, дополняет информацию.

5. Оформление документов.

Форма информированного согласия на комплекс медицинских вмешательств (ортопедическая операция)

Вниманию читателей представляется вариант оформления «Согласия», который ни в коем случае не является окончательным, и который сле-

Вниманию пациента!

Настоящий документ является примерной формой Вашего заявления о согласии на комплекс медицинских вмешательств.

Внимательно прочитайте и изучите его.

Руководствуйтесь основными его положениями в своих интересах.

Вы можете вносить в текст изменения и исправления по своему усмотрению.

До подписания, выясните с медицинскими специалистами все неясные для Вас вопросы.

Заявление

медицинскому центру о согласии на комплекс медицинских вмешательств (далее «Согласие»)

1. Пожалуйста, напишите ниже Ваши Ф. И. О.

Я, _____

2. Пожалуйста, подпишитесь ниже

3. Напишите ниже почтовый адрес Вашего фактического местожительства и Ваши контактные телефоны

4. Напишите ниже Ваши паспортные данные, включая дату Вашего дня рождения

в ответ на полученную информацию, касающуюся состояния моего здоровья и предложенного лечащим врачом пути решения моих медицинских проблем, заполнением этой, подтвержденной моей подписью формы, делаю официальный запрос на проведение по отношению ко мне ортопедической реконструктивной операции на правой бедренной кости с целью коррекции имеющегося укорочения (11 см) с использованием внутрикостного метода управляемой дистракции.

дует рассматривать только как этап в процессе усовершенствования медицинской юридической документации, а также как определенный результат совместной практической деятельности врача и юриста.

Теперь необходимо рассмотреть и пояснить основные положения этого документа.

Форма «Согласия» начинается обращением к пациенту, где даются основные рекомендации по работе с этим документом. Важно также помнить: логика процесса получения информированного согласия подразумевает, что первоначально больной изучает информационный лист для пациента, а потом уже на втором этапе работает с формой «Согласия».

В документе используется словосочетание «комплекс медицинских вмешательств», что наиболее точно отражает в данном случае суть понятия «хирургическая операция» как сложного лечебного мероприятия, состоящего из множества медицинских процедур.

Далее идут графы, предназначенные для заполнения рукой пациента. Кроме персонификации, заполнение этих граф может косвенно указывать и на дееспособность человека, дающего свое согласие на медицинское вмешательство.

Фраза «в ответ на полученную информацию, касающуюся состояния моего здоровья и предложенного лечащим врачом пути решения моих медицинских проблем ...» подчеркивает тот факт, что необходимая информация уже получена пациентом и идет заключительный этап оформления «Согласия».

Название комплекса медицинских вмешательств в целом повторяет официальное (медицинское) название операции и может содержать ссылку на цель вмешательства. Не надо бояться использовать здесь специфическую медицинскую терминологию, потому что, во-первых, это юридический документ, и, во-вторых, пациент уже должен был получить в информационном листе описание предстоящего вмешательства в доступной для него форме.

При оформлении «Согласия» весьма непросто четко указать критерии, которые бы говорили о достаточности полученной пациентом информации, как по форме, так и по содержанию. Действительно, одно дело, когда пациент ничего не знает о своем заболевании и возможных способах его лечения, и другое дело, если, к примеру, пациентом является заболевший коллега-врач. Не последнее значение здесь имеет и интеллектуальный уровень человека, для которого предназначен документ «Согласия».

Поэтому в представленной форме ключевым критерием для описания информированности пациента является «достаточность информации ДЛЯ ПРИНЯТИЯ РЕШЕНИЯ О СОГЛАСИИ». Иными словами, пациент говорит, что конкретно для него необходимая информация

была передана в доступной форме и в достаточном объеме, чтобы принять ответственное решение.

Далее в форме «Согласия» пациент подтверждает, что полученная им раньше из всех возможных источников информация, структура которой повторяет основные положения «Информации для пациента», принята к сведению, проанализирована и удовлетворяет требованиям информированного согласия лично для этого человека. Особенно хочется остановиться на одной фразе, которая является ключевой для всего документа «Согласия»: «я подтверждаю, что возможный вред от медицинских вмешательств для меня менее значим, чем обстоятельства, которые побудили меня согласиться на эти медицинские вмешательства, и поэтому я ДОБРОВОЛЬНО И ОСОЗНАННО даю свое согласие на применение по отношению ко мне вышеуказанного комплекса медицинских вмешательств...».

Эта фраза доказывает, что окончательному решению о согласии предшествовал осознанный анализ ситуации, и пациент взвешивал все «за» и «против». Это очень ответственная ситуация, для человека. Ведь принятие решения о «Согласии» может означать для пациента и шекспировское «быть или не быть». Если рассматривать процесс принятия окончательного решения о медицинском вмешательстве с позиций аксиологии (2) – науки, изучающей систему ценностей, – то можно сделать вывод, что ответственное решение подвергнуться опасному медицинскому воздействию принимается любым человеком в относительно универсальной «системе координат». Болезнь (отклонение от нормы, от привычного положения вещей) всегда вносит диссонанс в систему ценностей конкретного человека. И, несмотря на то, что каждый индивидуум имеет свою личную оценочную шкалу, все же существуют фундаментальные ценности человеческой культуры, которые являются главными ориентирами для мироощущения и при принятии важных решений: Жизнь, Здоровье, Свобода, Добро, Красота, Труд, Творчество, Любовь, Счастье, Обязательства перед близкими людьми и т. д. Нередко, после разного рода известий можно слышать выражения «мир рухнул...» или «это меня полностью выбило из колеи...».

Таким известием может быть и медицинский диагноз, который заставляет пациента пересматривать свою систему ценностей или же искать пути возврата в «прежнее русло». По сути, медицинское вмешательство – это попытка внести гармонию в систему ценностей, а человек, принимая решение о «Согласии», оценивает свои шансы вернуть себе привычное «комфортное» мироощущение.

В тексте также подразумевается, что пациент дает свое согласие и на другие медицинские вмешательства, которые «...будут дополнять и обеспечивать адекватный лечебный процесс...». Здесь речь идет о процедурах, которые могут выходить за рамки «плановых», например, в случае мероприятий по борьбе с осложнениями хирургической операции. Но обязательно в форме «Согласия» должна быть предусмотрена графа, где пациент может указать конкретные медицинские вмешательства, от которых он отказывается. Такое положение необходимо, как дополнительная гарантия прав пациента, и хорошо согласуется с задачами информированного согласия.

Фраза «я знаю, что не существует абсолютно безопасных медицинских вмешательств...» показывает, что пациент адекватно воспринимает ситуацию, связанную с лечебным процессом и что человек, обратившийся за медицинской помощью, имеет понятие о возможных рисках, которые могут сопровождать, по сути, любые медицинские вмешательства.

Значение остальных положений «Согласия» для защиты прав пациента очевидно и не требует специальных комментариев. Однако уместно обратить особое внимание читателя на графу, где речь идет фактически о солидарной ответственности пациента и врача за результаты медицинских вмешательств:

«Я знаю, что строгое соблюдение назначений и рекомендаций лечащего врача является необходимым условием для успешного результата, поэтому я беру на себя обязательство неукоснительно выполнять все требования ко мне, как к пациенту. И я признаю, что несу ответственность за результаты медицинских вмешательств в случае отклонений с моей стороны от предписаний лечащего врача».

Это положение важно, во-первых, с точки зрения дисциплинирующего фактора для пациента и, во-вторых, как дополнительного стимула для активной ответственной позиции пациента в отношении результатов лечения. К примеру, практикующие врачи хорошо знают проблему недисциплинированного пациента, когда прекрасная работа хирурга в операционной сводится к нулю в результате безответственного поведения больного в восстановительный период.

После подписи пациента процесс получения информированного согласия можно считать в целом законченным, хотя до самого момента начала медицинских вмешательств сохраняется возможность отказа больного от согласованных лечебных процедур. В этом случае необходимо письменное заявление пациента с обязательной ссылкой на уже полученное от него согласие.

Заключение

Медицинское вмешательство является первоосновой медицинской деятельности, когда врачи по сути изменяют приспособительную систему пациентов с целью устранения проблем здоровья. Ответные реакции организма на медицинское вмешательство у разных людей отличаются, что всегда обуславливает риск медицинского воздействия (т. е. получение отличных от ожидаемых реакций организма). В этом во-многом заключается специфика работы врача. Поэтому, правильное юридическое оформление документов, включая «согласие пациента на медицинское вмешательство» является очень важным во врачебной деятельности.

Неясных вопросов, касающихся темы информированного согласия, много. Как, не нарушая права пациента, обозначить удобную для практической работы врача процедуру получения информированного согласия? Где пролегает «золотая середина» между необходимым и возможным? Здесь удобно привести аналогию, которую использовал Президент Всемирной Ассоциации медицинского права Аммон Карми, когда врач сравнивается с летчиком, а пациент с пассажиром воздушного лайнера. Комичной показалась бы ситуация, где бы летчик время от времени выглядывал бы в салон и спрашивал у пассажиров их согласия на маневр самолета, а стюардесса проходила бы по рядам, собирая подписи. И, тем не менее, врач находится в похожем положении, когда его обязали согласовывать ЛЮБЫЕ «маневры» со своими пациентами. Обычно пассажир знает, что летчики имеют соответствующий опыт и лицензию, и никому не приходит в голову требовать карту полета для согласования. Это сравнение, конечно, очень приблизительное, но дает повод для размышлений.

Медицинские работники должны принимать самое активное участие в разработке проектов новых законодательных актов в области медицины. Без своевременного объединения усилий медиков для инициации необходимого законодательства отстаивать свои интересы в будущем будет очень непросто. И, конечно, никакие обновления законодательства в области медицинского права, особенно касающиеся прав человека и статуса медицинского работника, не могут быть осуществлены без «информированного согласия» заинтересованных сторон.

Актуальным представляется более детальное законодательное закрепление порядка получения врачом информированного согласия пациента в разных клинических ситуациях.

Необходима разработка стандартных форм «Информированного согласия» для различных видов медицинских вмешательств, чтобы облегчить практикующему врачу подготовку необходимых документов в ходе оформления согласия пациента.

Литература

1. Грандо А. А., Грандо С. А. Врачебная этика: Пособие. – К.: РИА «Триумф»
2. Попов М. В. Аксиология і медицина (Проблема цінностей і медицина). – К.: Парапан. – 2003. – 216 с.
3. Сальников В. П., Стеценко С. Г. Право и медицина: Доктрина информированного согласия // Науч.-аналит. журн. «Новая правовая мысль». – 2002. – № 1. – С. 36–42.
4. Турак Й. А. Етичні та правові засади медичного втручання. – Ужгород: ВАТ Вид-во «Закарпаття», 2002. – 188 с.
5. Эльштейн Н. В. Медицина и время. – Таллинн: Валгус, 1990. – 352 с.
6. Давыдовский И. В. Проблема причинности в медицине. Этиология / Давыдовский И. В. Проблема причинности в медицине. Этиология И. В. Давыдовский. – М.: Медгиз, 1962. – 175 с.
7. Mazur D. J. Influence of the law on risk and informed consent // BMJ. – 2003. – Vol. 327. – P. 731–734.

РЕКОМЕНДАЦІЇ З ОФОРМЛЕННЯ ІНФОРМОВАНОЇ ЗГОДИ НА ПРИКЛАДІ ОРТОПЕДИЧНОЇ ОПЕРАЦІЇ

Драган В. В., Медніс Д. Ю.³, Герман А. А., Федулічев П. Н.², Анікін А. Е.

ДУ «Кримський державний медичний університет ім. С. І. Георгієвського», м. Сімферополь

²Медичний центр «БОНАМЕД», м. Київ

³Міська клінічна лікарня швидкої допомоги № 6, м. Сімферополь

У статті розглядаються питання специфіки роботи лікаря. Наведено короткий огляд законодавства з питань поінформованої згоди на оперативне втручання. Подано варіант оформлення поінформованої згоди пацієнта для планової ортопедичної операції. Розглядаються основні положення документів «Згода на комплекс медичних втручань» та «Інформація для пацієнта». Надається приблизний алгоритм дій лікаря в процесі інформування пацієнта про заплановане медичне втручання та отримання письмової згоди від хворого.

Ключові слова: поінформована згода, медичне втручання, інформація для пацієнта.

RECOMMENDATION LEGALIZATION OF INFORMED CONSENT BY THE EXAMPLE OF ORTHOPEDIC SURGERY

V. V. Dragan, D. Yu. Mednis, A. A. German, P. N. Fedulichev, A. E. Anikin

State Institute «Crimean medical university»

The questions of specific of doctor's activity are examined in the article. A brief review of legislation concerning the informed consent to medical intervention is given in the article. The variant of the informed consent to scheduled orthopedic operation is submitted. The main theses of documents «The Consent to a complex of medical interventions» and «The Information for a patient» are considered. The approximate algorithm of doctor's actions during informing the patient about scheduled medical intervention is given and the process of receipt of the written consent of the patient is described.

Keywords: informed consent, medical intervention, the information for a patient.

СТАБИЛЬНО-ФУНКЦИОНАЛЬНЫЙ ОСТЕОСИНТЕЗ ПЕРЕЛОМОВ ШЕЙКИ БЕДРЕННОЙ КОСТИ СО СТИМУЛЯЦИЕЙ ОСТЕОРЕГЕНЕРАЦИИ

Побел А. Н., Побел Е. А.

Кафедра травматологии и ортопедии ДУ ЗМАПО МОЗ Украины

В связи со значительным количеством неудовлетворительных исходов лечения (23–40%) переломов шейки бедренной кости (ШБК), нами сконструирована наkostно стержневая-динамическая конструкция (НСДК) (патент Украины № 13777). Проведенные стендовые биомеханические испытания показали, что предложенный нами фиксатор отвечает всем требованиям жесткости и стабильности при остеосинтезе перелома ШБК в сравнении с винтами системы АО (ассоциация ортопедов). Из прооперированных 217 больных наkostно-стержневой динамической конструкцией со свободной костной аутопластикой, сращение получено у 193 пациентов, что соответствует 83,7% и превышает процент от применения других фиксирующих систем в лечении переломов шейки бедренной кости.

Ключевые слова: напряженный остеосинтез, перелом шейки бедра, стимуляция остеорегенерации.

Переломы ШБК составляют одну из самых актуальных проблем травматологии. Анализ данных литературы свидетельствует, что наиболее перспективным направлением в лечении этих переломов является хирургический метод. На данный момент существует достаточно большое количество методик и фиксаторов для лечения переломов ШБК. Однако большой процент неудовлетворительных исходов лечения переломов ШБК (23–40%) [1] диктует необходимость дальнейшего изучения и разработки новых более современных методов лечения.

Цель работы. Разработать новый фиксатор для остеосинтеза шейки бедренной кости, методику стимуляции остеорегенерации в зоне повреждения. Изучить результаты лечения предложенной методикой.

Материалы и методы исследования

Подавляющее большинство применяемых в настоящее время фиксаторов для остеосинтеза переломов ШБК не отвечают требованиям, стабильного, напряженного и динамического остеосинтеза. Остается нерешенная проблема надежного соединения винтовых фиксаторов с отломками. С учетом недостатков применяемых конструкций, нами разработано новое устройство и методика хирургического лечения переломов ШБК (рис. 1).

Проведенные стендовые биомеханические испытания на трупном материале путем моделирования переломов ШБК и последующей фиксации винтами системы АО и предложенной конструкцией.

Создавая нагрузки на головку бедра по оси конечности, мы получили смещение в моделях фиксированных винтами системы АО при нагруз-

ке в 55 кг. В моделях фиксированных наkostно-стержневой динамической конструкцией смещение головок наступало при нагрузке в 200 кг.

В последующем производили изучение вышеуказанных моделей во фронтальном распиле с помощью фотометрического десятикратного увеличения, обращали внимание на степень контакта губчатой кости проксимального отдела бедренной кости (ПОВК) с поверхностью резьбового фиксатора. Установлено, что контакт винтов АО с трабекулами ПОВК с резьбовой частью составил 65%, гладкая часть 32%, в то время как стержневые винты предложенной конструкции имели 94% контактируемой поверхности с резьбовой частью

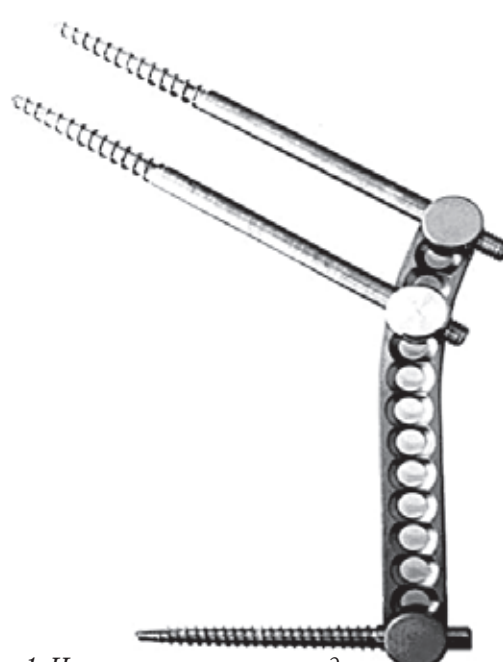


Рис. 1. Накостно-стержневая динамическая конструкция (Декларационный патент Украины № 13777)

и 68% гладкой. Полученную суммарную площадь контакта у стержней-винтов можно объяснить методикой их ввинчивания и особенностью конструкции: общий диаметр 6 мм, внутренний диаметр резьбовой части 4 мм, шаг резьбы 3 мм, высота витков 1 мм, 8–10 витков резьбы.

Трабекулярное строение ПОБК максимально остается уцелевшим при вкручивании стержней-винтов и обусловлено строением резьбовой части фиксатора. При ввинчивании винтов системы АО на распилах имело место разрушение трабекул ПОБК резьбовой частью винта и соответственно потеря стабильности фиксации.

Учитывая полученные в эксперименте результаты исследования сконструировано устройство (патент Украины № 13777) которое обеспечивает жесткость конструкции, функциональность, универсальность, напряженно-динамические возможности (рис. 1).

Конструкция состоит из 2-х стержней-винтов фиксирующих перелом, одного кортикального (или двух при вертельных переломах), наkostной пластины с отверстиями изогнутой по форме подвертельного ската, зажимов стержней. На внешней части стержней-винтов имеется метрическая резьба, которая позволяет при помощи специального ключа выполнять компрессирующие усилия по линии перелома.

С 2006 года по 2010 года на базе травматологического отделения прооперировано 217 пациентов с переломами ШБК, которым применили методику закрытого остеосинтеза наkostно-стержневой динамической конструкцией (НСДК). Для местной стимуляции процессов остеорегенерации применяли свободную костную аутопластику в зону повреждения по методике Поливоды А. Н. [3].

Для стимуляции остеогенеза при остеопорозе и атрофии концов отломков использовалась ауто-спонгиозная костная пластика, которую можно выполнять как закрытым (предпочтительнее), так и открытым способом.

Учитывая гиповаскулярные условия в зоне перелома, костная аутопластика является необходимым этапом при остеосинтезе стабильно-напряженным фиксирующим устройством.

Из 217 прооперированных больных с переломами ШБК по предложенной методике у 193 (83,7%) получено сращение с восстановлением функции опоры конечности (рис. 2). У 25 (16,3%) получены неудовлетворительные результаты: у 16 (9,1%) пациентов развился асептический некроз головки бедра и у 9 (7,2%) псевдоартрозы шейки бедренной кости. Всем больным, вошедшим в неудовлетворительную группу, производились повторные оперативные вмешательства. При ложных суставах применяли межвертельную остеотомию или костную пластику большим вертелом на питающей ножке, при асептических процессах выполняли тотальное эндопротезирование.

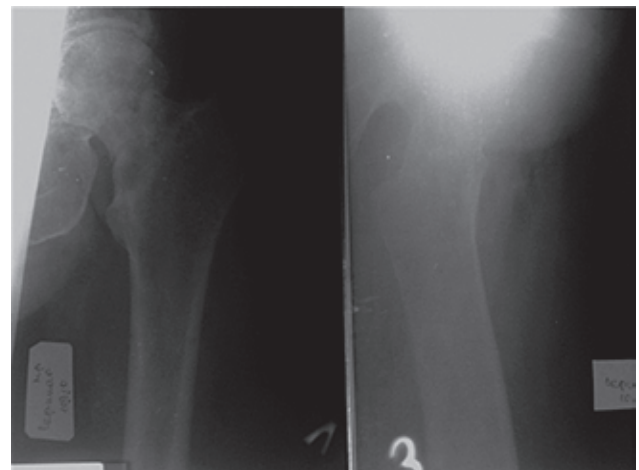
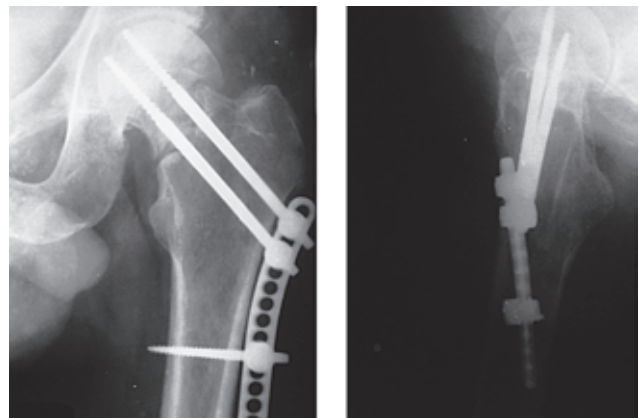
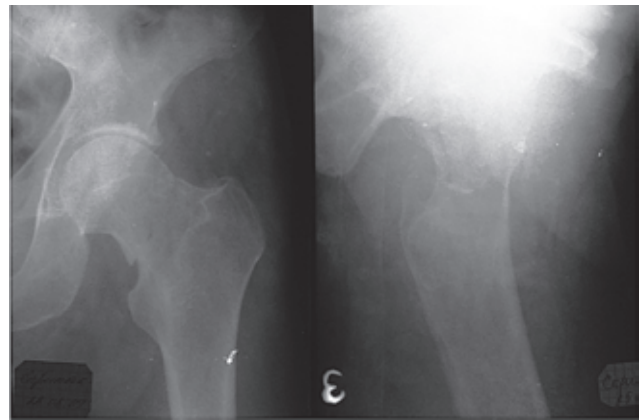


Рис. 2. Больной С. 53 года. Медиальный перелом ШБК. Выполнен остеосинтез наkostно-стержневой динамической конструкцией. Сращение наступило в 4,5 мес. после операции. Функциональное состояние конечности после удаления фиксатора

Выводы

Применение разработанного нами устройства с костной аутопластикой в лечении переломов шейки бедренной кости, позволили получить сращение отломков с восстановлением функции поврежденной конечности у 83,7% больных, что превышает результаты лечения переломов ШБК другими методиками.

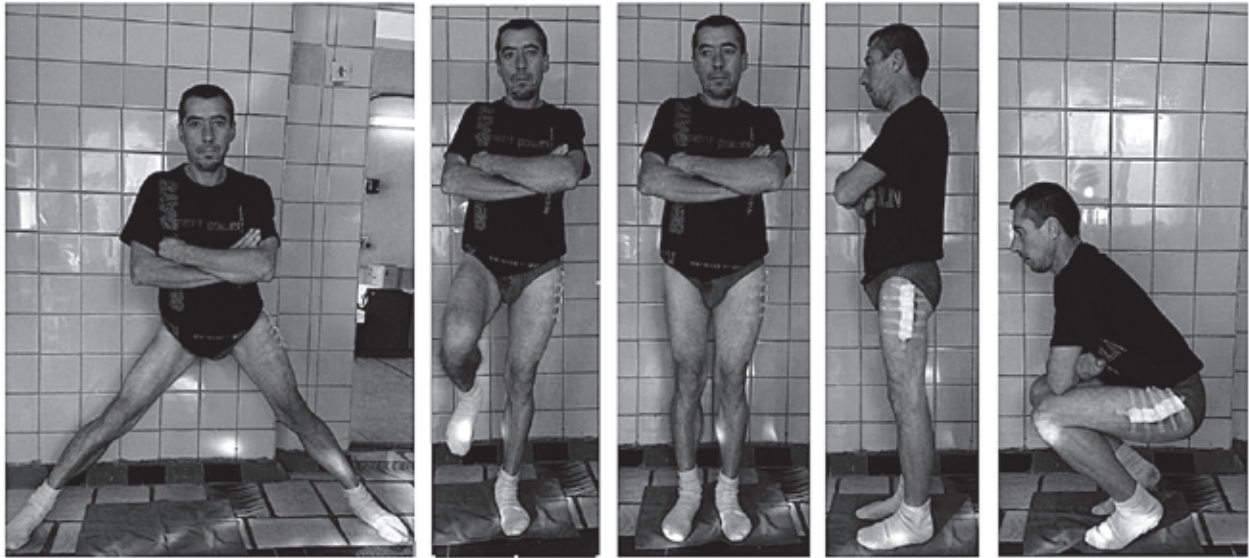

Рис. 2. (Продолжение)

Литература

1. Побел Є. А. Напружений остеосинтез переломів проксимального відділу стегна // Автореферат, на здобуття звання к.мед.н. – 2007. – С. 23.
2. Попсуйшاپка А. К., Побел Е. А., Мананков О. В. Напряжения в конструкции «отломки-фиксатор» при остеосинтезе переломов шейки бедренной кости различными устройствами // Ортопедия травматология и протезирование. – 2006. – № 2. – С. 42–48.
3. Попсуйшاپка А. К. Свойства конструкций «фиксатор – поврежденный сегмент», применяемых при лечении диафизарных переломов костей конечностей определение понятий и терминов // Ортопедия травматология и протезирование. – 2005. – № 3. – С. 97–101.
4. Надеев Ал., Надеев А., Иванников С., Шестерня Н. Рациональное эндопротезирование тазобедренного сустава. – Москва. – 2006. – С. 142–160.
5. Герцен Г. И., Процик А. И., Остапчук М. П., Малками Амир. Травматология літнього віку. – Книга 1. – Київ 2006. – С. 54–119.

СТАБІЛЬНО-ФУНКЦІОНАЛЬНИЙ ОСТЕОСИНТЕЗ ПЕРЕЛОМІВ ШИЙКИ СТЕГНОВОЇ КІСТКИ ЗІ СТИМУЛЯЦІЄЮ ОСТЕОРЕГЕНЕРАЦІЇ

Побел А. М., Побел Є. А.

Кафедра травматології і ортопедії ДЗ ЗМАПО МОЗ України

З причини значної кількості незадовільних результатів лікування (23–40%) переломів ШСК, нами сконструйована накістна стрижньово-динамічна конструкція (патент України № 13777).

Проведені стендові біомеханічні випробування показали, що запропонований нами фіксатор відповідає усім вимогам жорсткості і стабільності при остеосинтезі перелому ШСК порівняно з гвинтами АО. З 217 хворих прооперованих з використанням кістково-стрижньової динамічної конструкції зрощення отримане у 193 пацієнтів, що відповідає 83,7% і перевищує відсоток від використання інших фіксуєчих систем в лікуванні переломів шийки стегнової кістки.

Ключові слова: напружений остеосинтез, перелом шийки стегна, стимуляція остеорегенерації.

STABLE-FUNCTIONAL OSTEOSINTESOF BREAKS OF NECK OF THIGH-BONE WITH STIMULATION OF OSTEOREGENERASTION

A. N. Pobel, E. A. Pobel

State Institute «Zaporizhzhia Medical Academy of Postgraduate Education of Ministry of Health of Ukraine»

In a kind the far of unsatisfactory ends of treatment (23–40%) of breaks of neck of thigh-bone, constructed by us onostoe-cored-dynamic construction. The conducted stand biomechanics tests rotined that fixing offered by us answered all requirements of inflexibility and stability at osteosintes of break of neck of thigh-bone by comparison to spirally of propulsion MODULE. From operated 217 patients an union is got the onosteo-cored-dynamic construction for 193 patients, that corresponds 83,7% and exceeds a percent from application of other fixative systems in treatment of breaks of neck of thigh-bone.

Keywords: tense osteosintez, break of neck of thigh, stimulation of osteoregenerastion.

**Исполнилось 80 лет
руководителю анестезиологической
службы государственного
учреждения «Институт урологии
АМН Украины»,
заслуженному деятелю науки и
техники Украины, профессору
Валентину Васильевичу Суслову.**



В. В. Суслов родился 5 июня 1931 года в г. Вознесенске Николаевской области.

В 1951 году после окончания школы с золотой медалью он был принят без экзаменов на лечебный факультет Одесского медицинского института им. Н. И. Пирогова.

В студенческие годы В. В. Суслов проявлял интерес к хирургии, посещал занятия хирургического кружка, дежурил в urgentных клиниках. На протяжении трех лет параллельно с учебной работой санитаром, затем фельдшером бригады скорой помощи. Это дало возможность еще в студенческие годы приобрести клинический опыт в области хирургии и неотложной помощи.

После окончания в 1957 году медицинского института В. В. Суслов был направлен на работу в Донбасс. Здесь он работал цеховым врачом медсанчасти Макеевского коксохимического завода. В 1958 году переведен в клинику факультетской хирургии Донецкого медицинского института (заведующий – профессор К. Т. Овнатанян) на должность клинического ординатора. Как молодому врачу ему часто приходилось проводить наркозы во время операций. В тот период профессии анестезиолога еще не существовало, но эта специальность уже была необходима. Оценив успехи в проведении эндотрахеального наркоза, руководитель клиники профессор К. Т. Овнатанян порекомендовал В. В. Суслову специализироваться в этом направлении. В 1968 году, будучи ассистентом кафедры факультетской хирургии Донецкого медицинского института по курсу анестезиология, В. В. Суслов защитил кандидатскую диссертацию на тему «Современная анестезия в оперативной урологии» (научный руководитель профессор К. Т. Овнатанян).

В 1972 году В. В. Суслов был приглашен в Киевский НИИ урологии и нефрологии на должность заведующего отделением анестезиологии и интенсивной терапии. В 1974 году под руководством профессора А. И. Трещинского выполнил и защитил докторскую диссертацию.

Научные исследования профессора В. В. Суслова посвящены проблемам анестезии и интенсивной терапии при урологических операциях,

трансплантации почки, интенсивной терапии при почечной недостаточности. Им организовано первое в Украине отделение интенсивной терапии для урологических больных. Здесь накоплен большой опыт лечения самых сложных больных с почечной патологией. Он является участником бригады первой пересадки трупной почки в Украине.

Наряду с научной и организационной работой уделяет большое внимание усовершенствованию методов анестезии и интенсивной терапии. Ежегодно проводит от 300 до 500 наркозов при разнообразных урологических операциях.

В. В. Суслов относится к плеяде пионеров украинской анестезиологии. Им подготовлено 5 докторов и 15 кандидатов медицинских наук, опубликовано более 250 научных работ. Он принимал участие во многих международных конгрессах за рубежом, стажировался в клинике анестезиологии и интенсивной терапии университета им. Гуттенберга (Майнц, Германия), в клинике Шарите университета им. Гумбольдта (Берлин, Германия), медицинском центре Стенфордского университета (Сан-Франциско, США).

Профессор В. В. Суслов является членом правления Украинской ассоциации анестезиологов, членом Европейской ассоциации анестезиологов, почетным членом Польского и Немецкого обществ анестезиологов, председателем проблемной комиссии «Анестезиология и интенсивная терапия» МЗ и НАМН Украины, экспертом ВАК Украины по анестезиологии и интенсивной терапии. Он также является членом аттестационной комиссии НАМН Украины по анестезиологии, членом специализированного совета по специальности «Урология», членом редакционной коллегии журналов «Біль, знеболювання і інтенсивна терапія», «Українського журналу екстремальної медицини ім. Г. О. Можаяєва». Научный консультант кафедры анестезиологии и интенсивной терапии ОГМУ. С 1996 года академик Европейской ассоциации анестезиологов. В 2005 году Валентин Васильевич признан Кембриджским биографическим центром «Лидирующим профессионалом в области анестезиология», с 2006 года – директор «Европейской школы анестезиологов в Украине».

**Исполнилось 60 лет
заведующему кафедрой педиатрии и неонатологии
ГУ «Запорожская медицинская академия
последипломного образования МОЗ Украины»,
доктору медицинских наук, профессору
Овчаренко Леониду Сергеевичу.**



С самых первых дней профессиональной деятельности работа Леонида Сергеевича была связана с педиатрией. После окончания Днепропетровского медицинского института в 1974 году и первичной специализации в интернатуре на базе больницы железнодорожников г. Вологда Северной железной дороги работал в должности участкового врача железнодорожной больницы (1974–1982 гг.). В эти годы он сформировался как настоящий детский врач-практик, так как ему приходилось самому решать сложные медицинские и организационные проблемы в условиях ограниченных инструментально- и лабораторно-диагностических возможностей.

Стремление к более полному пониманию причин развития патологических состояний у детей, методов их лечения и профилактики обусловили дальнейший профессиональный выбор Леонида Сергеевича – педиатрическая наука, что на долгие годы связало его с кафедрой педиатрии Запорожского государственного института усовершенствования врачей (сейчас – кафедра педиатрии и неонатологии ГУ «Запорожская медицинская академия последипломного образования МОЗ Украины»).

За время работы в ЗМАПО он прошел путь от клинического ординатора, ассистента, доцента до профессора, заведующего кафедрой педиатрии и неонатологии, постоянно выполняя огромный объем педагогической, лечебной и научной работы.

Осуществление всех профессиональных планов профессора Овчаренко реализуется благодаря созданному им лечебно-профилактическому комплексу клинических баз, который включает детскую клиническую больницу № 1 г. Запорожья, Запорожский Городской Детский Иммунологический Центр, Запорожский областной специализированный дом ребенка «Солнышко», республиканский детский санаторий «Бердянск», где выполняется большая лечебно-консультативная, научная, методическая и аналитическая работа.

Еще в 1989 году по инициативе Л. С. Овчаренко была создана городская детская иммунологическая лаборатория, а в 2004 году создан Запорожский Городской Детский Иммунологический Центр, деятельность которого направлена на научно-практическую интеграцию лечебно-диагностической работы педиатров и детских иммунологов.

На протяжении более 10 лет Леонид Сергеевич выполняет обязанности внештатного детского иммунолога Запорожской области. Внедрение современных методов диагностики, лечебно-


реабилитационных, профилактических мероприятий позволило снизить заболеваемость и смертность в регионе.

За 15-летний период руководства кафедрой профессор Овчаренко превратил ее в мощный научно-практический центр, где оказывается помощь больным детям начиная с периода новорожденности и до 18 лет.

Среди наиболее значительных научных разработок кафедры педиатрии и неонатологии можно определить: разработку нового междисциплинарного направления в современной педиатрии и неонатологии, иммунологии, программы поддержки грудного вскармливания и воспитания здорового ребенка, современные программы по обнаружению и коррекции нейро-эндокринно-иммунных нарушений у детей с острой и рекуррентной бронхолегочной патологией, заболеваниями пищеварительной системы, аллергическими заболеваниями и нарушениями процесса остеогенеза в зависимости от возраста ребенка. Лечебно-диагностические и профилактические технологии разработанные профессором Овчаренко широко внедрены в клиническую практику медицинских учреждений Украины и вошли в национальные стандарты обследования и протоколы лечения детей.

Он автор более 300 научных публикаций, 5 патентов на изобретение, 25 рационализаторских предложений, 21 методических рекомендаций, 15 информационных писем. Свои знания и опыт профессор Овчаренко передает молодым специалистам, своим многочисленным ученикам. Под его руководством выполнены и успешно защищены 9 кандидатских диссертаций, подготовлено 65 клинических ординаторов, из которых 25 – иностранные граждане. Большая работа проводится по профессиональной переподготовке врачей-педиатров. За период руководства коллективом кафедры, на ее курсах прошли обучение более 5000 врачей-педиатров и 400 врачей-интернов.

Профессор Л. С. Овчаренко имеет высшую квалификационную категорию по специальности «педиатрия», является членом правления Всеукраинской ассоциации детских иммунологов, детских врачей Запорожского региона, членом редколлегии 4-х научно-практических изданий Украины, а также является членом аттестационной комиссии при областном управлении здравоохранения по педиатрии и членом экспертного совета по вопросам младенческой смертности. За весомый вклад в развитие медицины Запорожской области профессор Овчаренко награжден медалью «За развитие Запорожского края».



ПРОМАКС

ПРОСТО ВЫКЛЮЧАЕТ БОЛЬ

Комплекс вітамінів групи В
№1
 в Україні*

НЕЙРОВІТАН®

ISSN 2072-9367



Загальна характеристика:

склад: 1 таблетка Нейровітану містить: октопаміну 25 мг, рибофлавіну 2,5 мг, піридоксину гідрохлориду 40 мг, ціанокобаламіну 0,25 мг.

Фармакологічні властивості. Збалансований комплекс вітамінів групи В. Для препарату визначається вітамінами, які входять до його складу. Октопамін (комбінація вітаміну В1 і α-кетоглової кислоти) бере активну участь в обміні вуглеводів і жирів, необхідний для синтезу нуклеїнових кислот. Потенціює дію ацетилхоліну, що бере участь у передачі нервового імпульсу. Відіграє важливу роль у регулюванні функцій м'язової і вегетативної нервової системи. Посилює тканнне дихання, покращує надходження кисню до клітин шкіри.

Рибофлавін (вітамін В2) входить до складу численних окисно-відновних ферментів. Бере участь у тканному диханні і синтезі АТФ, синтезі вищих жирних кислот і інших процесів енергозабезпечення клітин. Виває антиоксидантні властивості, бере участь у кровотворенні, сприяючи підвищенню рівня гемоглобіну та еритроцитів. Покращує зрідквлює сприйнятність клітин до тепла.

Піридоксин (вітамін В6) – компонент, необхідний для метаболізму амінокислот, жирів і вуглеводів, а також для синтезу фізіологічних регуляторів, таких як серотонін і гістамін. Бере участь у розщепленні холестерину, синтезі і живленні мієлінової оболонки периферичного нерва та аксону. Недостатність вітаміну В6 призводить до розвитку нейром'язової дистрофії і судом.

Ціанокобаламін (вітамін В12) бере участь у білковому, жировому і вуглеводному видах обміну. Запобігає жировому переродженню печінки. Сприяє зняттю рівня холестерину у крові та його виведенню із кровоносних судин. Стимулює синтез білка, нормалізує процеси росту і розвитку. Регулює процеси кровотворення. Підвищує фагоцитарну активність лейкоцитів і активізує діяльність ретикулоендоцелілярної системи, посилює імунізаційні заходи організму.

Показання для застосування. Лікування захворювань нервової системи: неврити, поліневрити, діабетичні неврити, невралгії, ішіалгія, мікроберна невралгія, невралгія тригемічного нерва, парестезія, периферичні нейропаралічі, параліч м'язового нерва, лямбдо, артрити та міалгія.

Спосіб застосування та дози. Застосовувати внутрішньо дорослим і дітям старше 3 років.

Дорослим та дітям старше 14 років призначають від 1 до 4 таблеток на добу.

Дітям віком 3 - 7 років призначають 1 таблетку на добу, віком 8 - 14 років - від 1 до 3 таблеток на добу, вагітним призначають 1 таблетку на добу. В післяпологовий період, період годування груддю - від 1 до 2 таблеток на добу. Курс лікування – 2 - 4 тижні. Побічна дія. Можливі диспептичні розлади, алергічні реакції у вигляді дерматиту при підвищеній чутливості до вітамінів групи В.

Противпоказання. Підвищена чутливість до компонентів препарату. Дитячий вік до 3 років.

Особливості застосування. Вагітність і годування груддю. У період вагітності та годування груддю препарат можна призначати, не перевищуючи рекомендаційні дози, та з урахуванням співвідношення користь для жінки і ризику для плода (дитини).

Умови відпуску. Без рецепта.

Упаковка. По 10 таблеток у блистері з ПВХ та фольги, 3 блистери в картонній коробці.

НЕЙРОВІТАН®

Збалансований комплекс вітамінів групи В

30 таблеток, покриті оболонкою



MEGAKOM
 Сприяємо здоров'ю

* За даними дослідження системи "Фармастандарт" ТОВ "Софтінформ" в АТС класифікації А11DB, А11ЕА серед пероральних комплексів за 2009 рік. Інформація для спеціалістів. З повною інформацією про препарат можна ознайомитись в Інструкції. Р.л.: МОЗ України №UA/743301/01 від 11.12.2007